

## INTOXICACIÓN EXPERIMENTAL EN TERNEROS HOLSTEIN CON *Ageratum houstonianum* Mill (Celestina azul) Y *Lantana camara* L. (Filigrana, Verbena Morada, Cinco negritos)

José Manuel Aparicio-Medina<sup>1</sup>, Varinia Paredes-Vanegas<sup>2</sup>

<sup>1</sup> PhD. Docente – Investigador, Universidad Agraria de La Habana, Cuba; e-mail: Aparicio@isch.edu.cu; yaimelcu@yahoo.es

<sup>2</sup> MSc. Docente – Investigador FACA – UNA Managua, Nicaragua; e-mail: varinia.paredes@una.edu.ni



### RESUMEN

La fotosensibilización hepatógena se estudia por los servicios veterinarios desde el siglo pasado, estableciéndose una de las causales de ésta enfermedad la *Lantana camara* (verbena morada), donde los animales presentaban hemorragias y dermatitis, no reportándose la presencia de plantas fotosensibilizadoras, ni dermatitis ocasionada por otra causa según los resultados laboratoriales, sólo la evidencia del consumo junto al forraje de la planta *Ageratum houstonianum* Mill. El objetivo de este trabajo es evaluar algunos efectos tóxicos de las plantas *A. houstonianum* y *L. camara* en terneros y se realizó a partir de la formación de dos grupos de animales (terneros) intoxicados experimentalmente con *A. houstonianum* y *L. camara* basado en las regulaciones de bienestar animal para los casos estudiados. Se estudiaron aspectos relacionados con la triada, tiempo de sangramiento y de coagulación en los que hubo evidencias de alteración para los parámetros fisiológicos de la especie en los animales tratados. Los análisis estadísticos se basaron en t student y regresión lineal.

**Palabras clave:** Plantas fotosensibilizantes, fotosensibilización, hemorragias, dermatitis, Intoxicación por plantas

### ABSTRACT

The secondary photo-sensibilization has been studied by veterinarian services since the last century, establishing *Lantana camara* (Purple verbena) as a cause of illness where the animals presented hemorrhagic and dermatitis, the presence of photosensitizing plants, neither dermatitis caused by another cause according to the laboratories results not being reported, only the evidence of the consumption with forage of *Ageratum houstonianum* Mill. This study was carried out starting from the formation of two groups of animals (calves) intoxicated experimentally with *A. houstonianum* and *L. camara*. We studied aspects of the triad, duration of bleeding and clotting disorders in which there was evidence of alteration to the physiological parameters of the species in the treated animals. The statistical analyses were based on t student and lineal regression.

**Keywords:** Photosensibilization Plants, Photosensibilization, hemorrhagic, dermatitis, poisonous plants

Con la domesticación de animales y la selección de plantas para la obtención de alimentos se ha alterado el delicado equilibrio ecológico que existía entre las plantas, los animales y el hombre (Fuentes y Rodríguez, 1998; Marrero y col., 1998).

Numerosos investigadores y productores coinciden en que las plantas venenosas constituyen un elemento de suma importancia dentro de la Toxicología veterinaria actual. A medida que se ha intensificado la explotación ganadera, en ese mismo grado se ha incrementado el papel de la toxicosis por plantas, las cuáles han estado involucradas en morbilidades de rebaños ganaderos.

Para el mejor conocimiento de las intoxicaciones, se han descrito clasificaciones teniendo en cuenta sus efectos generales, los que se manifiestan sobre los seres vivos al consumirlas y considerando el principio químico capaz de envenenar (Alfonso y col., 1998, Aiello y col., 1998).

Atendiendo al efecto general que producen sobre los animales, están las que ocasionan dermatitis fotodinámica y síndrome hemorrágico (Aparicio y col., 1984; Alfonso y col., 1998; Aiello y col., 1998 y Marrero y col., 1999).

La fotosensibilización hepatógena en Cuba se estudia por los servicios veterinarios desde el año 1967, estableciéndose una de las causales de esta enfermedad la *Lantana camara* (verbena morada), pero en la década de los años 1980 se presenta un proceso que reportó afectaciones de un grupo de animales en la región occidental, donde los animales presentaban hemorragias y dermatitis, no reportándose la presencia de plantas fotosensibilizadoras, dermatitis ocasionada por otra causa según los resultados laboratoriales, sólo la evidencia del consumo junto al forraje de la planta *Ageratum houstonianum* Mill (celestina azul), Esta intoxicación, que desde un principio se sospechó fuera consecuencia de la ingestión de la especie referida, cursó con una forma aguda (síndrome hemorrágico) y forma subaguda (fotosensibilización) sobre todo en las zonas mucosales y desprovistas de pelos. Por esta razón se realizó estudio experimental a partir de intoxicaciones en terneros a partir de estas dos especies botánicas.

El *Ageratum houstonianum* Mill con flores de color morado o azul se distribuye en toda la isla de Cuba con preferencia en la región central y occidental (Roig, 1974; Sánchez y Uranga., 1993). Se le conoce vulgarmente con varios nombres como celestina, celestina azul, hierba de chivo, etc. Es una planta que se observa durante todo el año, pero con mayor abundancia en primavera y verano, propagándose por semillas a través del viento, por el agua, los equipos agrícolas y los animales (Sánchez y Uranga., 1993).

## MATERIALES Y MÉTODOS

Se emplearon 6 terneros Holstein machos, de 8-10 meses con un peso que oscilaba entre 70- 80 kg. de masa corporal, clínicamente sanos que fueron mantenidos durante todo el estudio en boxes del área de la clínica del CENSA. Los terneros fueron divididos aleatoriamente en dos grupos experimentales. Grupo I (n=3) que fueron tratados con 1 kg. de *A. houstonianum* mezclado con 10 kg. de forraje y el grupo II (n=3), tratados con 1 kg. de *L. camara*, ambos tratamientos tuvieron una duración de tres días, mezclándose las plantas con *Cynodon nlemfuensis* y *King grass*. Se les realizó estudio de la tríada, TS (tiempo de sangramiento) que consiste en realizar un pequeño pinchazo en la oreja y TC (tiempo de coagulación), además de otros elementos clínicos de interés para ésta intoxicación tales como la presencia o no de íctero, inspección mucosal, color de la orina y heces, prurito y conducta general, recogidos durante 16 días para el caso de la tríada y 17 días para el TS y TC, todos en horarios de la mañana. La experiencia con los animales tratados se basó de acuerdo a las normas de bienestar animal para estos casos.

Se realizó necropsia a 2 animales del grupo intoxicado con *A. houstonianum*, recogiendo todas las observaciones en el registro de datos de la necropsia.

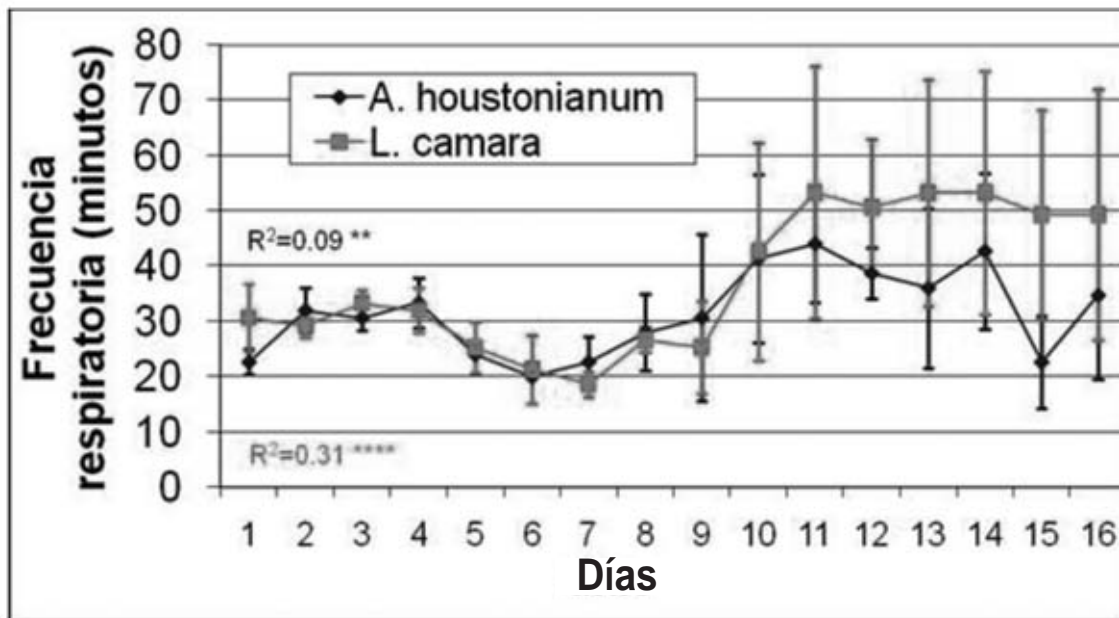
Los análisis estadísticos se basaron en *t* student no pareada y regresión lineal.

## RESULTADOS Y DISCUSIÓN

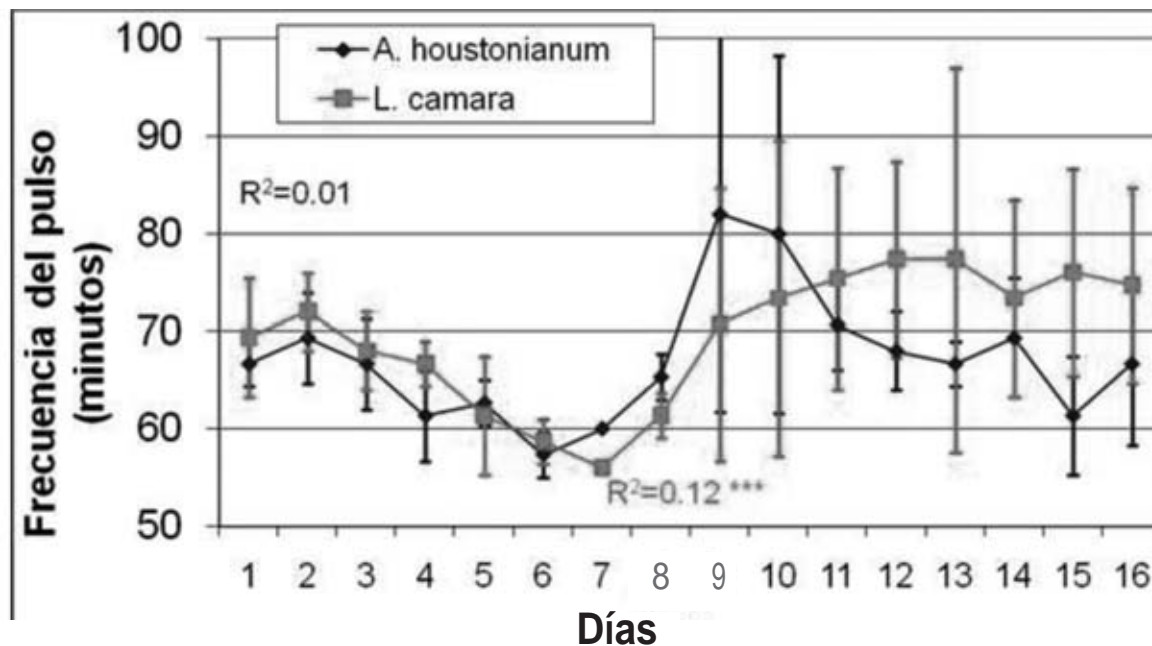
En el grupo de terneros intoxicados con la planta *A. houstonianum* y los animales intoxicados con *L. camara*, solamente hubo diferencia significativa entre ambos grupos en el día 15 ( $P < 0,1$ ) con *t* student no pareada en la respiración, el resto de la tríada no manifestó diferencias significativas (Gráficos 1, 2, 3,4 y 5).

El tiempo de sangramiento para los animales intoxicados con *A. houstonianum* y *L. camara*, se comportó con incrementos para los tratados con la verbena morada en los días 6 y 7 ( $P < 0,05$  y  $P < 0,1$  respectivamente) con respecto al grupo de la celestina azul. En los días 10 y 12 fue superior el TS en el grupo intoxicado con la celestina azul con respecto al intoxicado con verbena morada ( $P < 0,01$  y  $P < 0,1$  respectivamente). El TC fue superior con diferencia significativa en el día 15 ( $P < 0,01$ ) para el grupo tratado con la celestina azul.

Por el modelo de regresión lineal se comprobó que la respiración se incrementa con diferencia significativa para el grupo tratado con celestina azul ( $P < 0,05$ ) y para el grupo tratado con verbena morada ( $P < 0,001$ ). El pulso fue NS (no significativo) en el grupo tratado con celestina azul y con diferencia significativa ( $P < 0,01$ ) para el grupo tratado con verbena morada.



**Figura 1.** Frecuencia respiratoria en terneros intoxicados con *A. houstonianum* y *L. camara*. t de Student datos no pareados. Regresión lineal \*\* p<0.05, \*\*\* p<0.001

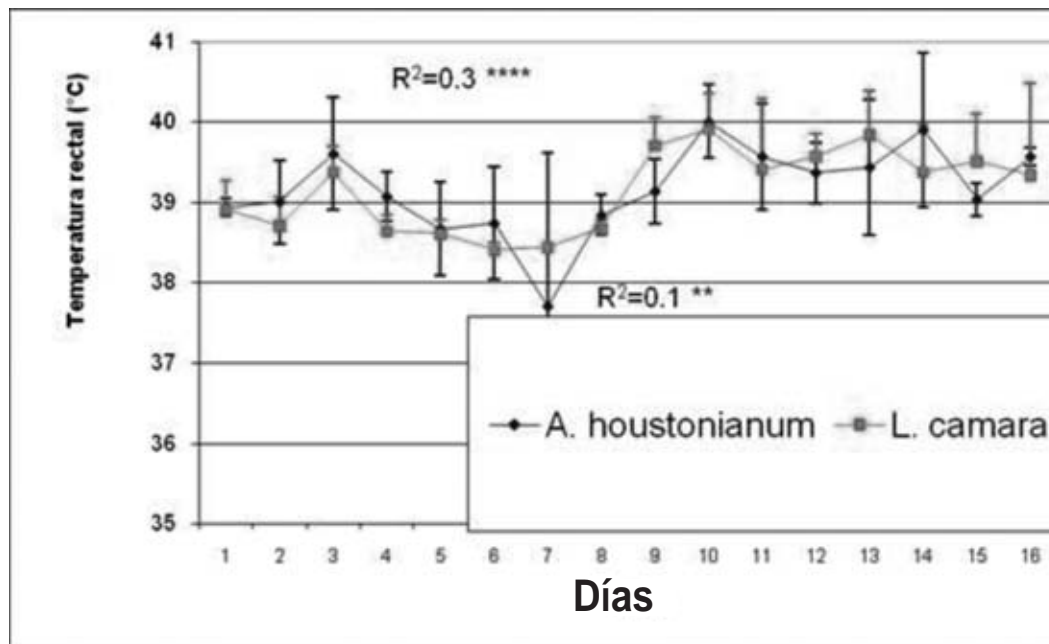


**Figura 2.** Frecuencia del pulso en terneros intoxicados con *A. houstonianum* y *L. camara*. t de Student datos no pareados. Regresión lineal \*\*\* p<0.001

La temperatura tuvo diferencias significativas para ambos grupos (celestina azul P<0,1) y verbena morada (P<0,001)). El TS tuvo diferencias significativas (P<0,05) para el grupo intoxicado con celestina azul y fue NS para el grupo intoxicado con verbena morada. El

TC manifestó diferencias significativas para el caso de los animales tratados con la celestina azul (P<0,05) y con la verbena morada (P<0,1).

Además de éstos elementos, se observó en los animales: hiperestesia, fotofobia, con enrojecimiento de

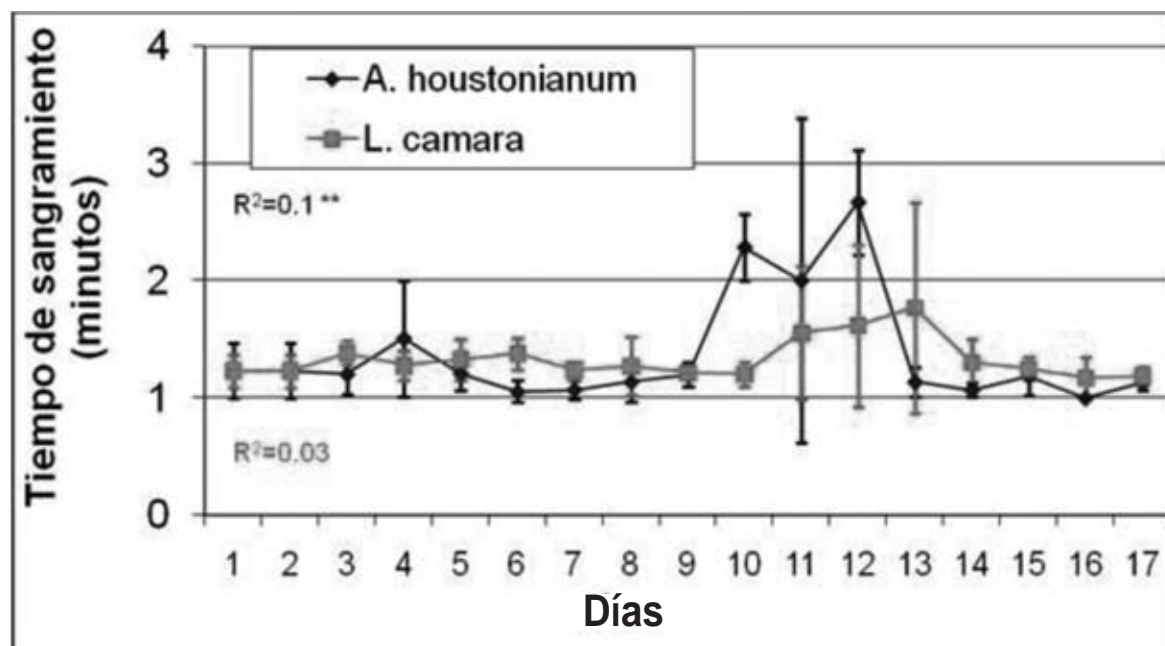


**Figura 3.** Temperatura rectal en terneros intoxicados con *A. houstonianum* y *L. camara*. t de Student datos no pareados. Regresión lineal \*\* p<0.05, \*\*\*\* p<0.001

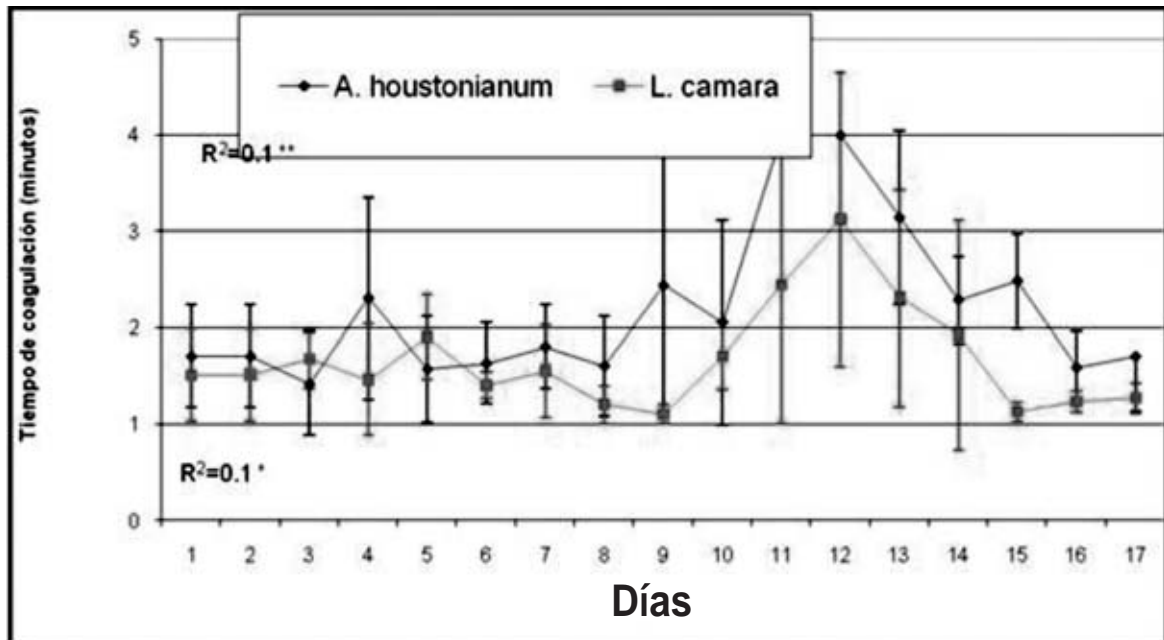
la capa blanca, procesos inflamatorios de la piel (ollares, morro, grupa), opacidad de la córnea, alteraciones de la lengua (glositis). En los animales muertos y sacrificados se encontró inflamación del hígado, distensión de la vesícula biliar con edema en las paredes, llena de bilis,

tinte icterico, hemorragias en el subcutis, intestinos y serosas de cavidades en forma de petequias y sufusiones. (Fotografías 1, 2, 3, 4).

Los trastornos hemorrágicos en el bovino pueden ser ocasionados en situaciones de lesión hepática, por lo



**Figura 4.** Tiempo de sangramiento en terneros intoxicados con *A. houstonianum* y *L. camara*. t de Student datos no pareados. Regresión \*\* p<0.05



**Figura 5.** Tiempo de coagulación en terneros intoxicados con *A. houstonianum* y *L. camara*. t de Student datos no pareados. Regresión \*  $p < 0.1$  y \*\*  $p < 0.05$ .

que hay tendencia al sangramiento y que por lo general se desencadena por la destrucción de los factores de la coagulación dentro del hígado lesionado; por defecto también en la producción de éstos factores séricos de la coagulación o a una deficiente eliminación de los productos de degradación de la fibrina (FDP) que tienen actividad anticoagulante. Dentro de las pruebas que se realizan para determinar la hemorragia están el tiempo de coagulación y el tiempo de sangramiento o sangría, que descartan muchas veces el tipo de hemorragia (Robinson y Huxtable, 1993).

Alfonso y col. (1982) encontraron incrementos de la tríada en intoxicaciones experimentales con *L. camara* (planta fotosensibilizadora), además de hallazgos en la necropsia de forma manifiesta tales como íctero en tejido celular subcutáneo, grasa perirenal, cardíaca y epiplones, se encontró además por estos autores hepatomegalia, distensión de la vesícula biliar, dermatitis necrosante, aftas y fisuras en labios y afectaciones visuales (opacidad de la córnea). Una clínica similar a ésta ha sido descrita en los países tropicales, sobre todo de las hepatopatías ocasionadas por las plantas que pueden producir fotosensibilización y que son de gran interés (Miglianelli y Puente, 1996). Se señala el rascado o prurito de los

animales, las lesiones cutáneas que pueden progresar desde edemas y eritemas hasta pápulas, vesículas, exudaciones, costras y descamación, pudiendo existir contaminación secundaria (Marshall y col., 1986; Fraser y col., 1993; Aiello y col., 1998).

Gardner y col. (1998) plantean que las plantas capaces de alterar el funcionamiento hepático, dado el cuadro que provocan, se traducen en pérdidas directas para los productores locales afectando la viabilidad económica de comunidades rurales. Por su parte Aiello y col. (1998) plantean que las lesiones hepatotóxicas a partir de plantas se asocian a la filioeritina y que ésta a su vez está asociada a la oclusión del conducto biliar y al daño hepático.

De forma general, muchos autores de este siglo han estudiado las toxicosis que producen dermatitis fotodinámica del tipo hepatógeno en bovinos por el consumo de plantas que contaminan los pastizales y áreas forrajeras de los animales (Craig y col., 1991; Casteel y col., 1995).

Otras especies de ésta familia *Asteraceae* han producido un cuadro de dermatitis fotodinámica hepatógena con edema cutáneo, grietas en epitelios y costras, la actividad enzimática se ha podido observar alterada (Loretti y col., 1999).



## CONCLUSIONES

Ambos grupos de terneros intoxicados manifestaron incrementos significativos del tiempo de sangramiento y de coagulación.

De la misma forma existió alteración en la tríada, siendo más marcados en el grupo tratado con cinco negritos.

## REFERENCIAS BIBLIOGRÁFICAS

- Aiello Susan; Asa Mays; Amstulz H.; Anderson D.; Armour J.; Jeffcott L.B.; Loew F.; Wolf Alice (1998). Plants poisonous to Animals. The Merck Veterinary Manual:Merck-White-house Station.Eigth Edition.P: 2099-2106.
- Alfonso H.A.; Marrero, Evangelina; Fuentes,V.; Sánchez, Luz María; Palenzuela, Iris (1998). Plantas Tóxicas del Trópico y subtrópico,:P:1-410.
- Alfonso,H.A.;Figueredo,J.M.;Merino,N.(1982).Dermatitis fotodinámica causada por la planta Lantana camara,L en Cuba.Estudio preliminar:Rev.Salud: Anim,4(2)141-150.
- Aparicio, J.M.; Mella C.; Marrero Evangelina; Alfonso H.A.; Noy M. (1984). Toxicología Veterinaria:Editorial MES, p: 257-307.
- Casteel S.W.; Rottinghaus G.E.; Johnson G.C.; Wicklow D.T. (1995). Liver Disease in Cattle induced by consumption of Moldy Hay:Vet. And Human Toxicology, 37(3),P: 248-251
- Craig A.M.; Pearson E.G.; Meyer C.; Schmitz J.A. (1991). Serum liver enzyme and histopathologic changes in calves with chronic and chronic-delayed Senecio jacobea toxicosis:Am. J. Vet. Res. 52(12),P: 1969-1978.
- Fraser,C.M.; Bergeron J.A.; Mays Asa And Aiello Susan (1993). El Manual Merck de Veterinaria. Un Manual de diagnóstico, tratamiento, prevención y control de las enfermedades para el veterinario: Merck&Co, INC Océano/Centrum. Cuarta edición,p:1955-1975.
- Fuentes,V.R.;Rodríguez,N.N. (1998). Las plantas tóxicas de Cuba:Inst. Inv.Fund. Agric en Agricultura Tropical."Alejandro de Humboldt". Estación Nacional de frutales.Libro Resumen,ALATOX'98,P:180.
- Gardner D.R.; Panter K.E.; Slegelmeier B.L.; James L.F.; Ralphs M.H.; Pfister J.A.; Ichoch T.K. (1998): Livestock Poisoning by Teratogenic and Hepatotoxic Range Plants.:CAB International. P: 303-306.
- Loretti A.;Soares P; Silva Marcia; Barros S.; Barros C. (1999). Intoxicacao experimental pelos frutos de Xanthium cavanillesii (Asteraceae) em ovinos:Pes. Vet. Bras. 19(2),P: 71-78.
- Marrero Evangelina; Aparicio J.M.; Sánchez Luz María (1998). Factores asociados a la toxicosis por plantas en el ganado bovino: Libro Resumen. ALATOX.P: 181.
- Marrero Evangelina; Bulnes C.; Stuart R.; Sánchez Luz María; Palenzuela Iris (1999). Informe Técnico de la caracterización del cuadro de Hematuria Enzoótica Bovina que afecta áreas ganaderas del Dpto. de Tarija. Bolivia.:Oct-Nov.
- Marshall R.P.; Qualls C.W.; Rice L.E.; Dawson L.J.; Edwards W.C. (1986). Hepatic Enzime changes in bovine hepatogenous photosensitivity caused by water-damaged alfalfa hay:J.Amer. Vet. Medical Ass., 189 (1), P: 77-82.
- Miglianelli Mónica; Puente Alejandra:Fotosensibilización (1996): Bases Agrícolas para la producción animal, UBA, Fac. Cienc. Vet.,p: 1-11.
- Robinson, W.F.Y Huxtable, Crr (1993). Principios de Clinopatología Médica Veterinaria. Edit. Acribia. P: 215-236.
- Roig, J.T. (1974). Plantas Medicinales,Aromáticas o venenosas de Cuba:Editorial de Ciencia y Técnica.Inst.Cub. Libro,P:280-281.
- Sánchez P.Y Uranga H. (1993). Plantas indeseables de importancia económica en los cultivos tropicales. Instituto de Investigaciones Fundamentales en Agricultura Tropical. Academia de Ciencias. MINAGRI. Edit. Cientif. Téc. P: 86-90-154.