

Artículo de Investigación

PIEZAS DENTALES PREHISPÁNICAS CON INCRUSTACIONES EVALUADAS MEDIANTE TOMOGRAFÍA COMPUTARIZADA

Ilennia Andrea Astacio Bonilla¹

Jacqueline Elizabeth Barrientos Galdámez²

Blanca Maribel Campos Chavarria³

Javier Mauricio Mayorga Valera⁴

Recibido:06/10/21

Aceptado:19/04/22

RESUMEN

Los decorados dentales fueron una práctica ornamental de los aborígenes americanos, siendo una manifestación de mayor importancia antropológica y étnica, no solo porque constituyen el ejemplo más antiguo conocido hasta ahora, sino por la calidad del trabajo en la odontología operatoria conseguido. Por esta razón el siguiente estudio evaluó a través de la tomografía computarizada cuatro piezas dentales prehispánicas con incrustaciones de pirita de hierro y jade de cultura maya, del período preclásico tardío hasta finales del período clásico (400 a. C. - 900 d. C.), pertenecientes a la colección privada arqueológica de José Panadés. La metodología de investigación del estudio fue descriptiva e interpretativa. Los resultados revelaron que el paralelismo de las paredes de la preparación cavitaria son un factor determinante para que la incrustación tenga un mejor adapte a las paredes como en la pieza 1-3. Se evidenció que existen dos mecanismos de retención: uno mecánico dado por las paredes de la preparación y un mecanismo químico descrito en la investigación. Los hallazgos encontrados por medio de la tomografía computarizada y el microscopio digital reflejan la presencia de lesiones cariosas, filtraciones y fisuras alrededor de la incrustación. Por otra parte, al determinar hasta qué estructura dentaria fueron realizadas las preparaciones, se encontró que la pieza 1-1, presenta una preparación tan cercana a la pulpa que provocó la reabsorción radicular de la pieza. Finalmente, a través del estudio antropológico, los hallazgos encontrados demuestran que las piezas no pertenecen al mismo individuo.

Palabras clave: Preparación cavitaria, decorado dental, incrustación dental, tomografía computarizada, El Salvador.

1 FOUYES, Estudiante egresado del Doctorado en Cirugía Dental,0000-0003-4219-482X andreaastacio@gmail.com

2 FOUYES, Estudiante egresado del Doctorado en Cirugía Dental,0000-0002-2218-1928 yakii.mike@gmail.com

3 FOUYES, Estudiante egresado del Doctorado en Cirugía Dental, 0000-0001-9867-6612 camposblanki@gmail.com

4 FOUYES, Asesor de la Investigación, Dr. Javier Mauricio Mayorga Valera, 0000-0001-9902-179X javiermayorga@hotmail.com

PREHISPANIC DENTAL PIECES WITH INLAYS EVALUATED BY MEANS OF COMPUTED TOMOGRAPHY

ABSTRACT

The dental decorations were an ornamental practice of the American aborigines, being a manifestation of greater anthropological and ethnic importance, not only because they constitute the oldest example known until now, but also because of the quality of the work in operative dentistry achieved. For this reason, the following study evaluated through computed tomography 4 pre-Hispanic teeth with inlays of iron pyrite and jade from the Mayan culture, from the late pre-classic period to the end of the classical period (400 BC - 900 AD.), belonging to the private archaeological collection of José Panadés. The research methodology of the study was descriptive and interpretive. The results revealed that the parallelism of the walls of the cavity preparation are a determining factor for the inlay to have a better adaptation to the walls, as it was in piece 1-3. Indeed, it was evidenced that there are two retention mechanisms: a mechanical one given by the walls of the preparation and a chemical mechanism described in the research. The facts found through computed tomography and the digital microscope reflect the presence of carious lesions, leaks and fissures around the inlay. On the other hand, when determining up to which tooth structure the preparations were made, it was found that piece 1-1 presents a preparation so close to the pulp that it caused root resorption of the piece, finally through the anthropological study, the findings found show that the pieces do not belong to the same individual.

keywords: Cavity preparation, dental decoration, dental inlay, computed tomography, El Salvador.

El propósito de la investigación fue describir hallazgos encontrados en las cuatro piezas dentales con incrustaciones de la época prehispánica provenientes de la colección arqueológica privada del Sr. José Panadés, evaluadas tridimensionalmente por tomografía computarizada.

INTRODUCCIÓN

Según Mata Amado, enseñar una decoración en los dientes es signo de prosperidad. En el pasado, los tratamientos dentales, sobre todo, los del tipo incrustaciones, no eran necesariamente para demostrar un *status* social alto¹.

Los antropólogos físicos, arqueólogos y etnólogos han hablado de mutilaciones o modificaciones intencionales de piezas dentales, a partir de diferentes excavaciones arqueológicas. Sin embargo, desde el punto de vista odontológico, el término mutilación dental es una denominación errónea por su matiz peyorativo. De acuerdo con diferentes autores, el término más adecuado para referirse a estos limados e incrustaciones es decorado dental².

La perspectiva odontológica ha sido casi totalmente pasada por alto. No obstante, la abundancia de material dentario y de estructuras óseas adyacentes presentes en los entierros, ofrecían una considerable información morfológica y antropológica, como es el caso de las incrustaciones dentarias, los Mayas expresaron y simbolizaron una ideología mítico-política³.

Este alto nivel odontológico, se valora aún más al compararlo con la refinada tecnología actual

para preparaciones cavitarias, ante la que no resulta en desventaja. Es importante conocer el ser histórico de la vida de los ancestros en América y en forma muy particular, la odontología prehispánica en El Salvador⁴.

Historia de las incrustaciones prehispánicas

A los decorados dentales se les otorgó diferentes connotaciones, de acuerdo con la época y sociedad que la practicara; así llegó a utilizarse como un distintivo de estatus elevado, de pertenencia a una tribu o clan para resaltar la belleza con fines religiosos o mágicos, como se puede observar en las urnas funerarias³.

En cuanto a la temporalidad de esta práctica, se considera que fue durante el Preclásico Medio (siglos X a VI a.C.) cuando comenzó y que fue durante el Período Clásico, cuando tuvo mayor apogeo⁴.

El período Clásico Maya se desarrolló desde 250 hasta 900 d.C., se cree que aproximadamente el 20 % de la población adulta maya tenía denticiones con incrustaciones⁵.

Localización geográfica

Los mayas prehispánicos se establecieron en las áreas de lo que ahora es el sureste de México.⁶ Geográficamente la cultura maya abarcó el territorio de los actuales Estados de Yucatán, Campeche, Tabasco y Quintana Roo de la República Mexicana,⁶ pero también en Guatemala, Belice, Honduras y El Salvador se practicaron modifi-

caciones con fines no terapéuticos, hasta más allá de la conquista europea⁷.

Los aborígenes americanos practicaron tres formas de tallado ornamental: a) las que modifican el contorno del diente; b) las que modifican la cara vestibular; y c) las que modifican el contorno y la cara vestibular⁸.

La operación consistía en abrir y tallar una o varias cavidades en la cara vestibular de los dientes, especialmente del maxilar superior, cavidad con bordes nítidos y fondo uniforme, «la idea de que el instrumento usado tuviera características similares a las de un tubo o trocar manejado con extraordinaria precisión y destreza»⁹.

La cavidad se rellenaba con incrustaciones de oro o piedras preciosas que se fijaban con una especie de cemento fuerte⁹.

Antecedentes históricos de las incrustaciones prehispánicas en El Salvador

Geográficamente en El Salvador, San Andrés está situado en las riberas del río Sucio.¹⁰ San Andrés es uno de los centros prehispánicos más grandes de El Salvador. Habría constituido una capital regional entre los años 600 a 900 d.C. en el periodo Clásico Tardío¹⁰.

Al realizar investigaciones y búsqueda en dicho sitio arqueológico se excavó en 1978, se encontró un cráneo humano en una fosa pequeña al pie de la escalinata soterrada. El cráneo es de un adulto de sexo masculino, con deformación frontal e

incrustaciones en los dientes. Es de suponer que pertenecía a un enemigo de alto estatus, capturado y eventualmente sacrificado¹¹.

Chávez Serrano refiere que el análisis osteológico practicado por Fröhlich a los restos reveló que pertenecían a un hombre, que su edad oscilaba entre los 25 a 30 años y por los rasgos de mutilación dentaria encontrados se concluye que pertenecía a una clase de alto rango y que poseía una buena calidad de vida. Esto indica que, entonces, ya existía o empezaba a haber una estratificación social y que fueron partícipes de una práctica dentaria común que se desarrollaba en el área mesoamericana¹¹.

METODOLOGÍA

El enfoque con el cual se llevó a cabo el presente trabajo de investigación, fue el cualitativo. Siendo una categoría de investigación que extrae descripciones a partir de observaciones. Esta investigación se puede clasificar como inductiva, descriptiva, interpretativa no experimental, documental y transversal.

La población que se estudió en esta investigación estuvo constituida por cuatro piezas dentales prehispánicas con incrustaciones de pirita de hierro y jade de la cultura maya, del periodo preclásico tardío hasta finales del periodo clásico (400 a. C. - 900 d. C.), pertenecientes a la colección arqueológica de José Panadés. Es preciso mencionar que el equipo de investigadoras contó con el permiso del coleccionista para la toma de tomografías computarizadas y desarrollo del estudio.

La técnica utilizada fue la de observación: se realizaron cuatro tomografías computarizadas (cone beam) en el centro radiológico Innovadent, se solicitó los archivos para evaluar cada pieza, con la cual se observó de manera minuciosa los diferentes cortes (axial, sagital y coronal).

En el instrumento de recolección de datos se registró: el número de pieza dental, el código de registro, el tipo de piedra presente, el tamaño de la piedra, la conformación cavitaria realizada para las incrustaciones dentales de las piezas prehispánicas, esto incorpora la inclinación de las paredes (incisal y tercio medio coronal), profundidad de la cavidad, distancia del piso pulpar a la piedra, filtraciones o lesiones cariosas que presentaban las incrustaciones dentales de las piezas prehispánicas; longitud de la corona y radicular, longitud total del diente, distancia del borde incisal a la piedra, presencia de fracturas a nivel radicular o coronal.

Para la reconstrucción del perfil biológico se contó con la experiencia de análisis antropológicos del Dr. Saúl Quijada Roque, Coordinador del Departamento de Antropología Forense del Instituto de Medicina Legal; para establecer la especie se realizó un análisis comparativo con primates, carnívoros grandes o reptiles, la estimación del sexo se hizo por tablas odontométricas basadas en medir la corona de los incisivos o caninos de mesial a distal, la estimación de edad, el tipo de dentición, si son primarias o permanentes, el grupo poblacional se determinó por información brindada en las fichas de inscripción del coleccionista José Panadés.

RESULTADOS

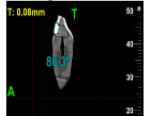


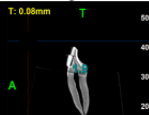
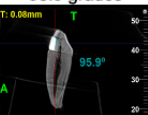
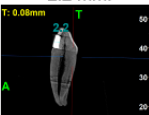


La muestra estuvo compuesta por cuatro órganos dentarios de la arcada superior: dos caninos (muestra 1 y 3), un lateral (muestra 2) y un incisivo central (muestra 4).

1. Análisis descriptivo

La inclinación de las paredes en la conformación de la preparación cavitaria muestra que a medida que presentan una inclinación mayor a 100 grados, estas son preparaciones más expulsivas y menos adaptadas a la piedra, a diferencia de las piezas donde la inclinación de las pared incisal o tercio medio coronal presenta un grado de inclinación de 90 a 95 grados reflejan preparaciones con paredes más paralelas y adaptadas a la incrustación dental. (Tabla 1)

En cuanto a la profundidad de la preparación tres de los órganos dentarios evaluados presentaron una profundidad de la preparación que oscilaba entre 1.9 mm a 2.2 mm (muestra 1, 2 y 3), al contrario del órgano dental 1-1 que presentó una profundidad de la preparación de 3.2 mm sobrepasando la estructura dental del esmalte y dentina, llegando al sistema vascular. (Tabla 1)

Tabla 1. Tabla de inclinación de paredes y profundidad de la conformación cavitaria para las incrustaciones dentales de piezas prehispánicas

Conformación cavitaria realizada para las incrustaciones dentales de las piezas prehispánicas.			
Inclinación de paredes	Pared incisal	Pared tercio medio coronal	Faceta vestibular
Órgano dentario 2-3	Vista Sagital: 86.3 grados. 	Vista Sagital: 117.4 grados	Se observa una profundidad de la preparación de 1.9 mm. 
Órgano dentario 1-2	Vista Sagital: 99.5 grados. 	Vista Sagital: 115.3 grados	Profundidad de cavidad: Vista Sagital 1.9mm 
Órgano dentario 1-3	Vista Sagital: 95.9 grados. 	Vista Sagital: 91.4 grados	Profundidad de cavidad: 2.2 mm. 
Órgano dentario 1-1	Vista Sagital: 102.4 grados. 	Vista Sagital: 113.5 grados	Profundidad de cavidad: 3.2mm. 

Fuente: Elaboración propia por grupo investigador.

El mecanismo de adhesión químico en las piezas prehispánicas se ve reflejado por una interfaz hipodensa por detrás de la piedra como lo fue en la pieza 2-3, 1-2. A pesar de esto, la pieza 1-3

presenta completa adaptación de la piedra a la preparación y la 1-1 muestra un espesor mínimo de la hipodensidad que posiblemente refleje el cemento utilizado. (Tabla 2)

Tabla 2. Mecanismo de adhesión utilizado para las incrustaciones dentales de piezas prehispánicas

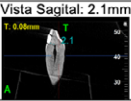

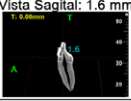

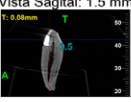
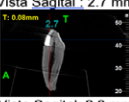


Mecanismo de adhesión utilizado en las incrustaciones dentales de las piezas prehispánicas	
Órgano dentario 2-3	La piedra presenta un diseño que no se adapta a la preparación de la pieza, presentando una interfaz hipodensa por detrás de la piedra. Además, se muestra un hiperdensidad por detrás de la piedra, que comunica con la cámara pulpar, que puede ser coincidente con la cámara de cemento.
Órgano dentario 1-2	La piedra presenta un diseño que se adapta a la preparación de la pieza, sin embargo, presenta una interfaz hipodensa por detrás de la piedra. La distancia que hay de la pulpa a la piedra es de 1.6 mm.
Órgano dentario 1-3	La piedra se encuentra completamente adaptada a la preparación
Órgano dentario 1-1	La piedra presenta un diseño convexo que se adapta a la preparación de la pieza, comunicándose directamente con la pulpa.

Fuente: Elaboración propia por grupo investigador.

En cuanto hasta qué estructura dental delimitaron las preparaciones cavitarias para las incrustaciones se puede observar que las incrustaciones de pirita abarcaban el esmalte, no obstante, la pieza 2-3 muestra una hiperdensidad por detrás

de la piedra que se comunica con la cámara pulpar, de igual manera la pieza 1-1 la preparación comunica directamente con la cámara pulpar de la pieza dado a que la piedra de jade es de mayor tamaño. (Tabla 3)

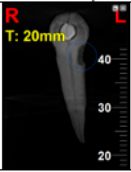
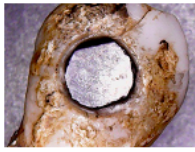
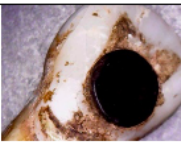
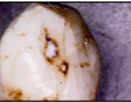
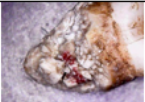
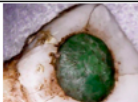
Tabla 3. Estructura dentaria hasta la que se realizó la preparación de las incrustaciones.

Estructura dentaria hasta la que se realizó las preparaciones de las incrustaciones dentales de las piezas prehispánicas a través de la tomografía computarizada.		
Estructura dentaria	Distancia desde la pulpa a la piedra	Distancia del borde incisal a la piedra.
Órgano dentario 2-3	Vista Sagital: 2.1mm 	Vista Sagital: 2.7 mm 
Órgano dentario 1-2	Vista Sagital: 1.6 mm 	Vista Sagital: 3.1 mm 
Órgano dentario 1-3	Vista Sagital: 1.5 mm 	Vista Sagital : 2.7 mm 
Órgano dentario 1-1	Vista Sagital: 0 mm Comunicación de piedra con pulpa. 	Vista Sagital: 2.8 mm 

Fuente: Elaboración propia por grupo investigador.

Las lesiones cariosas fueron localizadas en tercio cervical como lo fue la pieza 2-3, o por palatino de la corona. A pesar de esto no se encontraron lesiones cariosas secundarias. Por otro lado, todos los órganos dentarios presentaron filtraciones y fisuras del esmalte que surgían de la piedra hacia la periferia de la corona de las piezas. (Tabla 4)

Tabla 4. Presencia de filtraciones o lesiones cariosas que presentaban las incrustaciones.

Presencia de filtraciones o lesiones cariosas que presentaban las incrustaciones dentales de las piezas prehispánicas a través de tomografía computarizada y microscopio digital.		
	Lesiones cariosas presentes	Filtraciones en la preparación
Órgano dentario 2-3	<p><i>Vista de reconstrucción panorámica</i></p> <p>Se observa área hipodensa localizada en tercio medio cervical hacia distal del órgano dentario, tomográficamente coincidente con lesión cariosa.</p> <p><i>Vista con microscopio:</i></p> <p>Se observa lesión cariosa a nivel cervical de la pieza.</p>	Si presenta filtración de los bordes de la piedra con la pieza dentaria y microfracturas del esmalte.
		
Órgano dentario 1-2	No presenta	Microscopio: Fisuras del esmalte desde la piedra hacia la periferia de la preparación.
		
Órgano dentario 1-3	Si presenta lesiones cariosas en área palatina del órgano dental	Presenta múltiples fracturas post mortem a lo largo de la raíz.
		
Órgano dentario 1-1	No presenta, sin embargo, presenta reabsorción radicular.	Presencia de fracturas del esmalte que surgen desde la piedra.
		

Fuente: Elaboración propia por grupo investigador.

El perfil biológico, por su parte, señaló que tipo de pieza dentaria era cada una de las muestras. La estimación de sexo se determinó a través de la medida mesio distal del órgano dental con el calibrador STORM, en toda la mayoría de piezas se obtuvo una longitud mesio distal que rondaba en los 8mm, presentando ligeramente dimorfismo al sexo masculino. Se logró estimar la edad biológica y esta se ofrece en términos de rangos, se estima la edad de 18-40 años de edad, se toma

desde un rango de 18 años por el tamaño de la cámara pulpar y se considera 40 años ya que desde esa edad se ven desgastes de atrición, si se pudiera observar la translucidez apical el rango de edad fuera menor, pero debido a la presencia de barniz en las piezas no se pudo determinar de esa forma, las piezas dentales presentan características del grupo poblacional américo indio. (Tabla 5)

Tabla 5. Perfil biológico de piezas prehispánicas

Perfil biológico, edad y tipo de las piezas dentarias a través de un estudio antropológico				
Órgano dentario	Especie	Sexo	Estimación de edad	Grupo poblacional
Órgano dentario 2-3 (canino superior izquierdo permanente)	Humana	Masculino	Rango de 18-40 años	Américo indio
Órgano dentario 1-2 (Incisivo lateral superior derecho)	Humana	Masculino	Rango de 18-40 años	Américo indio
Órgano dentario 1-3 (canino superior derecho permanente)	Humana	Masculino	Rango de 18-40 años	Américo indio
Órgano dentario 1-1 (incisivo central superior derecho permanente)	Humana	Masculino	Rango de 18-40 años	Américo indio

Fuente: Elaboración propia por grupo investigador.

DISCUSIÓN

La sociedad mesoamericana prehispánica, utilizaba la decoración dental como una tradición bio cultural popular y extendida geográficamente, destinada a la modificación de la apariencia de la dentición con motivos de integración o distinción social.¹⁴

Las cuatro piezas presentaron la incrustación en la cara vestibular y tercio medio como lo menciona Solares, esta posición no tiene que ver con caries ni otras afecciones de la corona dentaria; no se trata de trabajos terapéuticos sino de simbolismos estético-ideológicos.¹⁴

La conformación cavitaria de las piezas con incrustación fue evaluada a través de la tomografía computarizada, se examinó la profundidad cavitaria y el paralelismo de las paredes, que autores como Solares menciona que ambos son determinantes en la odontología moderna para asegurar el éxito o el fracaso de una incrustación.

En este caso se presentaron preparaciones con paredes divergentes hacia vestibular (pieza 2-3 y 1-1) mientras que la pieza 1-3 y 1-2 presentan paredes más paralelas, en la tomografía de la pieza 1-3 se puede observar que, a mayor paralelismo de las paredes, la piedra semipreciosa, en este caso de pirita, se encontraba más adaptada a diferencia de las otras piezas.

Al hablar sobre el mecanismo de adhesión, las tomografías de las piezas con incrustación evaluadas en este estudio, mostraron una interfaz hipodensa entre la piedra y la faceta vestibular de las piezas que afirma la existencia de un cemento que adhería la piedra dentro de la preparación cavitaria de los órganos dentarios.

Autores como Sanfilippo, Maldonado y Zubbiar mencionan una creencia que se tenía es que, al ser introducidas las incrustaciones, estas quedaban tan bien ajustadas, la presión las mantenía sujetas, al examinar estas incrustaciones un gran número de ellas no coinciden exactamente sus bordes con los de las cavidades con la piedra incrustada, por lo que pensaron que existía un tipo de pegamento que mantuviera en su sitio las incrustaciones¹⁵.

Con respecto a la determinación de la estructura dentaria que se llegó en la preparación para las incrustaciones dentarias evaluadas mediante la tomografía computarizada, en este caso tres de los órganos dentarios evaluados presentaron una profundidad de la preparación que oscilaba entre 1.9 mm a 2.2 mm (muestra 1, 2 y 3), al contrario del órgano dental 1-1 que presentó una profundidad de la preparación de 3.2 mm sobrepasando la estructura dental del esmalte y dentina llegando al sistema vascular.

Solares en su investigación cita dentro de las especificaciones de la odontología moderna, existen dos condiciones que de fallar comprometen la retención de la incrustación en su cavidad y la integridad vital de la pulpa dentaria o sea el trabajo total. Dichas condiciones son la profundidad del fondo o lecho de la cavidad y el paralelismo de las paredes cavitarias³.

De acuerdo a la presencia de filtraciones entre la piedra y el tejido dentario de la preparación en el estudio se determina mediante la toma de imágenes con microscopio digital teniendo como resultado la presencia de filtraciones en cada una de las muestras, ya que se menciona según estudios anteriores, que en esa época el adapté se realizaba que según el material a utilizar era la forma, el tamaño y la profundidad de la preparación.

Para la realización de un perfil biológico por pieza se recurrió a diferentes métodos para establecer la especie a la que pertenecen, se requiere de más estructuras óseas como la mandíbula, pelvis

y cráneo que aseguran un mayor porcentaje de acierto entre femenino y masculino por sus características mucho más marcadas en el hombre, por ejemplo, el cráneo masculino resulta más pesado y con líneas temporales, crestas occipitales mucho más marcadas que en la mujer. En esta investigación no se contó con dichas estructuras óseas para una, por lo que se habrá obtenido una mejor identificación para reconocer si las piezas pertenecían a un mismo individuo.

Según Bishara y colaboradores, realizaron una comparación del diámetro mesiodistal en dentición permanente en una población de Iowa y México únicamente en piezas anteriores, en el cual la medida predominante de caninos es (7.82 mm), incisivos laterales (6.72 mm), incisivo central (8.61 mm) de origen Iowa. En pacientes mexicanos las medidas predominantes en caninos (7.94 mm), incisivos laterales (6.60 mm), incisivo central (8.45 mm) y todas las medidas mayores eran referentes a la población de sexo masculino¹⁶.

De acuerdo a los resultados obtenidos en la determinación del dimorfismo sexual, mediante el diámetro mesiodistal de incisivos y caninos permanentes maxilares en la identificación odontológica forense se obtuvo que las piezas 1-2, 1-3, 2-3 miden (8 mm) mesio distal y la pieza 1-1 mide (9.5 mm) mesio distal¹⁶.

CONCLUSIONES

El paralelismo de las paredes de la preparación cavitaria es un factor determinante para que la incrustación tenga un mejor adapte a las paredes. Debido a que si fueron talladas con mayor divergencia se

provocará una condición de expulsividad de la preparación, y la piedra como tal podría desalojarse o depender de la adhesión a través del cemento.

Las cuatro piezas examinadas en este estudio, a través de tomografía computarizada, presentan dos mecanismos de retención: uno mecánico dado por las preparaciones de las paredes y un mecanismo químico o adhesivo por la hipodesidad encontrada entre la piedra y la estructura dentaria, presumiendo que son restos de material adhesivo, ya que no se pueden realizar otro tipo de estudio por la preservación de las piezas.

Para determinar la estructura dentaria que se llegó en la preparación de las incrustaciones dentarias evaluadas, en este caso, tres de los órganos dentarios evaluados presentaron una profundidad de la preparación que oscilaba entre 1.9 mm a 2.2 mm (muestra 1, 2 y 3), al contrario del órgano dental 1-1 que presentó una profundidad de la preparación de 3.2 mm sobrepasando la estructura dental del esmalte y dentina, llegando al sistema vascular.

Se establece la presencia de lesiones cariosas, a través de la tomografía computarizada y evaluación microscópica, en la pieza 2-3 a nivel del tercio cervical mesial, pieza 1-3 localizada en palatino, las cuatro muestras presentan microfiltraciones cerca de la preparación cavitaria y microfracturas en esmalte que parten desde la piedra a su periferia.

Al determinar el dimorfismo sexual, a través del diámetro mesiodistal de incisivos y caninos permanentes maxilares con incrustaciones, se

concluye que los caninos pertenecen al género Masculino, siendo las piezas 1-3, 2-3 las que presentan ligeramente mayor dimorfismo en comparación de todas las tablas citadas.

La estimación de edad fue de 18 a 40 años, se toma esta estimación de edad ya que a los 18 años el ápice radicular ya está formado en su totalidad, y se consideró 40 años debido a que es la edad donde se presentan facetas de desgaste.

La realización de la preparación cercana a la pulpa provoca una iatrogenia, puede causar dos tipos de respuestas en los tejidos duros, reabsorción o calcificación, en este estudio la pieza 1-1 mostró reabsorción radicular.

Recomendaciones

Se recomienda al Ministerio de Cultura de El Salvador, apoyar investigaciones futuras de antropología dental y exponer en museos investigaciones existentes.

Se recomienda a futuros investigadores incluir las piezas prehispánicas presentes en el museo MUNA, que por motivo de la pandemia de Covid-19 no fueron incluidas en este estudio.

A la Facultad de Odontología de la Universidad Evangélica de El Salvador, promover investigaciones interdisciplinarias para conocer aspectos históricos y culturales relacionados con odontología. Además, se recomienda reforzar el área de práctica de odontología forense a través de la

incorporación de un segundo curso o aumentar la cantidad de laboratorios prácticos para la determinación de dimorfismo sexual mediante estructuras óseas o dentarias.

Asimismo, se recomienda adquirir equipo de tomografía computarizada para el uso del estudiante y venta de su servicio dentro de la facultad. Y a los docentes a seguir promoviendo la investigación en temas que sumen a la cultura de los salvadoreños.

Agradecimientos

A Dios por habernos permitido culminar nuestros estudios universitarios con salud, y vida.

A nuestros padres por ser nuestro pilar en todo momento y confiar en cada uno de nuestros pasos.

Nuestra mayor gratitud al Dr. Javier Mayorga por asesorar esta tesis, a la Dra. Evelyn del centro radiológico Innovadent por su apoyo y enseñanza, al Dr. Saúl Antonio Quijada Roque, por transmitirnos su conocimiento y pasión por la antropología.

Al Sr. José Panadés Vidrí por prestarnos cuatro grandes tesoros culturales.

Y a quienes con su apoyo, conocimiento, paciencia y motivación fueron fundamentales para el desarrollo de esta investigación.

REFERENCIAS BIBLIOGRÁFICAS

1. Mata Amado, Guillermo. Actualización sobre los conceptos de odontología prehispánica en Mesoamérica. Museo Nacional de Arqueología y Etnología, Guatemala (versión digital). [Internet] 1995.
2. Dufoo O. Saúl, Ochoa G. Leonor, de la Fuente Hç Javier, Ortiz S. Ricardo, de León T. Claudia, Jiménez L. José Concepción. Decorados dentales prehispánicos. Rev. Odont. Mex [revista en Internet]. 2010.
3. Solares, Jorge, Incrustaciones dentarias Mayas: Un análisis preliminar. En III Simposio de Investigaciones Arqueológicas en Guatemala, Museo Nacional de Arqueología y Etnología, Guatemala. [Internet] 1989.
4. Jiménez G. Berenice, Nieva S. Eduardo S., Torres R. Olinda, Tratamiento dentarios decoración ¿Estatus, moda o qué...? Escuela Nacional de Antropología e Historia (ENAH) México, [Internet] 2006.
5. Tiesler, V. Rasgos bioculturales entre los antiguos mayas: aspectos arqueológicos y sociales. [Tesis Doctoral]. Ciudad de México: Universidad Nacional Autónoma de México [Internet] 1999.
6. Fastlicht S., Las mutilaciones dentarias entre los mayas. México, Anales del Instituto Nacional de Antropología e Historia. [Internet] 1959; [citado 19 Feb 2021]; Núm. 41 Tomo XII, Sexta Época.
7. Vera Tiesler Autonomous University of Yucatan Merida, Mexico Tiesler-Blos, V. Dental decorations among the ancient Maya. [Internet] 2001; [citado 19 Feb 2021].
8. Estrella Eduardo, La Cirugía del Ecuador Prehispánico, Revista de la Facultad de Ciencias Médicas, [revista en Internet] 1990 Vol. 15 (1 - 2)
9. Gonzales Argumedo Diego F., Clasificación de las figurillas cerámicas del periodo preclásico de los sitios de la Casa Blanca y Laguna Cuzcachapa, Chalchuapa El Salvador [Tesis] El Salvador, Universidad Tecnológica de El Salvador; 2009.
10. Chávez Servano, Hugo Iván, El entierro preclásico ec i “8a extensión – a” temporada 2006/07 del sitio arqueológico El Cambio Valle de Zapotitán, San Juan Opico, La Libertad. [Tesis] El Salvador, Universidad Tecnológica de El Salvador; 2009.
11. Moreno Fredy, Moreno Sandra. Importancia clínica de la antropología dental. Revista Estomatología [Internet] 2017 [citado 19 Feb 2021]; (15) 42-53.
12. Ramírez Salomón, M., Tiesler, V., Oliva-Arias, I., Mata-Amado, G., Posibles técnicas empleadas en la decoración dental en la Mesoamérica prehispánica. Un estudio experimental de instrumentos y superficies. Estudios de antropología biológica, vol. XI México (DF) [Internet] 2003; [citado 19 Feb 2021] (pp. 983–998).

13. Fotografía elaborada por grupo investigador
14. Salomón M, Tiesler Vera, Oliva Arias I., Mata Amado G. Posibles técnicas empleadas en la decoración dental en la Mesoamérica prehispánica. Un estudio experimental de instrumentos y superficies. Estudios de antropología biológica [Internet] 2003, [citado 2021 agosto 1] vol. XI. 983 - 998. *_Prehisp%C3%A1nica. _Un_ estudio_experimental_de_instrumentos_y_superficies*
15. Rodríguez Flores, Carlos David. La antropología dental y su importancia en el estudio de los grupos humanos. [Internet] 2009
16. Urbieto Vargas Anabel Julissa, Odontometría y dimorfismo sexual en la medición del diámetro mesiodistal de incisivos y caninos permanentes maxilares en la identificación odontológico forense. Lima Perú [Tesis] 2017.