

Encefalitis de Rasmussen: Reporte de un caso

Rasmussen's Encephalitis: A case report

Luis Ernesto González Sánchez*
Gloria Griselda Galdámez de González**

RESUMEN

Este reporte tiene el propósito de informar a la comunidad de medicina interna de un caso de epilepsia secundaria por encefalitis focal crónica tratable y discutir sus posibles variantes en adultos. Se valoró a la paciente clínicamente, con imágenes de RMI y video EEG. Paciente de 12 años que desde los 3 años presenta inicio de cuadro de parasomnia sugestiva de sonambulismo seguida de convulsiones focales motoras secundarias generalizadas izquierda con paresia braquiocrural izquierda, cuadro progresivo que inició con una crisis por semana hasta llegar a más de 1000/mes, refractaria a tratamiento médico. La RMI mostró atrofia ténporo-frontal e insular derecha, y el vídeo EEG, focos epileptiformes multifocales del hemisferio derecho de predominio centro-frontal correlacionados con crisis focales motoras secundarias generalizadas del hemisferio izquierdo. El líquido cefalorraquídeo fue normal. Se presenta a una paciente que cumple tres criterios de encefalitis de Rasmussen.

Es el primer caso reportado en El Salvador

PALABRAS CLAVE:

Encefalitis, Rasmussen, epilepsia de la niñez tardía, cirugía de la epilepsia, El Salvador.

ABSTRACT

This report has the objective to inform community of internal medicine of a secondary epilepsy case due to treatable chronic focal encephalitis and discuss the possible variants in adults. The patient was clinically evaluated with MRI images and video-EEG. A twelve year old patient presents from age 3, clinical symptoms of parasomnia suggestive of somnambulism, followed by generalized secondary left focal motor convulsions with left brachial-crural paresia, progressive symptoms began with one crisis per week to reach almost 1000/month, refractory to medical treatment. MRI showed fronto-temporal and right insular atrophy, video-EEG showed epileptiform multifocal points in the right hemisphere with middle predominance correlated with secondary focal motor crisis of the left hemisphere. Cerebrospinal liquid was normal. The patient is presented meeting three criteria of Rasmussen's encephalitis. The first case reported in El Salvador.

KEY WORDS:

Encephalitis, Rasmussen, late-childhood epilepsy, epilepsy surgery, El Salvador.

*Neurólogo y neurofisiólogo del Instituto de Neurociencias de El Salvador. Comentarios: luisgonzalez_pp@hotmail.com

** Tecnóloga de potenciales evocados y electromiografía del Instituto de Neurociencias de El Salvador

*Neurologist and neurophysiologist at the Neurosciences Institute of El Salvador.

Comments: luisgonzalez_pp@hotmail.com

** Evocated potentials and electromiography technician at the Neurosciences Institute of El Salvador

INTRODUCCIÓN

La encefalitis de Rasmussen es una enfermedad rara de la niñez tardía o más raramente de adultos, progresiva con tres criterios:

- 1) Criterio clínico: Convulsiones motoras, focales, provenientes de un hemisferio cerebral, con rápido incremento en la frecuencia y severidad.
- 2) Criterio electroencefalográfico: Actividad focal o regional lenta hemisférica contralateral a las manifestaciones clínicas, más descargas interictales o ictales epileptiformes multifocales lateralizadas, en lento predominio lateralizado y progresivo del ritmo de fondo.
- 3) Criterio de imágenes: Atrofia regional córtico subcortical de la ínsula, atrofia del núcleo caudado y en los casos en los que existe histopatología (criterio histopatológico) no es requerido, pero pueden encontrarse infiltraciones perivasculares, degeneración neuronal y nódulos de microglia¹.

A continuación se presenta un caso clínico que llena los tres primeros criterios antes mencionados.

METODOLOGÍA

1. Clínica

El tipo de estudio fue el reporte de un caso. La paciente fue estudiada clínicamente a través del examen médico y neurológico convencional con toma de video, iniciado el día lunes 08 de octubre del 2007. Se practicó una punción lumbar (PL) para estudio de líquido cefalorraquídeo, el cual fue normal.

2. Imágenes

Una RMI del encéfalo de 1.5 tesla utilizando secuencia SE ponderada en T1 con cortes en los tres planos con fase simple y contrastada, TSE, T2, FLAIR y difusión (DW) en plano axial,

3. Vídeo EEG

Un vídeo-EEG sincronizado con medicamentos con equipo Cawell Easy II de 32 canales utilizando el sistema de colocación de electrodos 10/20.

RESULTADOS

1. Aspecto clínico

Se trata de una paciente de género femenino de 12 años, que a la edad de 3 años inicia de forma espontánea un episodio de despertamiento nocturno y deambulación con estado confusional

INTRODUCTION

Rasmussen's encephalitis is a rare disease of the late childhood or more rarely in adults, progressive with three criteria:

- 1) Clinical criteria: Motor convulsions, focal, from one cerebral hemisphere, with rapid increase in frequency and severity.
- 2) Encephalographic criteria: low hemispheric activity or regional counterpart to clinical signs, in addition, interictal laterized or multifocal epileptiform, in low lateralized predominance and progressive bottom rhythm;
- 3) Image criteria: cortico-subcortical regional atrophy of the insula, caudal nucleus atrophy of the and in cases where histopathology exists (Histopathologic criteria) is not required, but perivascular infiltrations, neuronal degeneration and microglial nodules can be found¹.

A clinical case meeting the first three criteria is presented as follows:

METHODOLOGY:

1. Clinical

The type of this study is a case report. The patient was clinically evaluated through a medical and conventional neurologic evaluation with video, beginning on Monday 8th, October, 2007. A lumbar puncture (LP) was practiced to study the cephalorachideal liquid found normal.

2. Images

An encephalus MRI of 1,5 tesla using SE sequence T1-weighted with cuts in three planes with simple and contrast enhanced phases, TSE, TE, FLAIR and Diffussion(DW) in axial plane.

3. EEG Video

An EEG-video synchronized with drugs with the equipment Cawell Easy II with 32 channels using the placement system of electrodes 10/20.

RESULTS

1. Clinical aspect

This case is a 12 year old female patient began at the age of 3 began an spontaneous episode of night awakening and wandering with a confusional state, non reactiv,

con arreactividad, transitoria, por varias noches durante unos dos meses; luego, una noche presenta episodio súbito de arreactividad, paro de actividad, seguida a los pocos minutos de una convulsión que se caracteriza por una flexión de tronco hacia la izquierda, flexión de rodilla, del brazo izquierdo y a continuación rotación no forzada de la cabeza a la izquierda; luego hemiconvulsión tónico-clónica izquierda de pocos segundos de duración, con estado post ictal de unos 30 min, desarrollando hemiparesia transitoria braquio-crural ipsilateral, a una frecuencia de crisis motoras de 4 por semana; se intentaron tratamientos: fenitoína sola o en combinación que llegó hasta los 600 mg/día en dosis divididas sin control; se cambió a ácido valproico hasta llegar a 50 mg/kg dividida en 3 dosis, sin control; luego se cambió a oxcarbazepina, la que se sustituyó hasta llegar a 60 mg por kg sin resultados, por lo que se agregó topamax hasta llegar a 300mg/día, sin control; pero con severa toxicidad con deterioro del estado cognitivo; se cambió por lamictal que se llevó hasta 5 mg por kg; pero no se logró un control.

Las crisis completas evolucionaron a crisis parciales continuas con generalización secundaria llegando a tener hasta 90/día; al final de 4 años, se agregó neurontin y se llegó a una dosis de 40 mg por kg/día dividida en 3 dosis, sin control médico; se agregó fenobarbital llegando a una dosis de 5 mg/kg/día, sin cambio en el control de crisis, la paciente presentaba imposibilidad para deglutir hasta su propia saliva, por lo que desarrolló sialorrea continua que le ocasionó dermatitis de las mejillas; no podía caminar y usó continuamente silla de ruedas; no podía comprender órdenes sencillas; no sabía su edad, pero sí, su primer nombre. Se planteó a la edad de 9 años una gastrostomía; la paciente casi no hablaba; tenía escasa interacción con el medio y personas; no asistía a la escuela (criterio clínico). Ver Esquema 1 en el cual se detalla la evolución clínica, en dos tipos de tratamientos a ser presentadas en un trabajo por separado.

2. Imágenes

Una RMI mostró una atrofia cerebral generalizada con predominio del hemisferio derecho mayormente en la región insular, temporal hipocampal (Figuras 1 y 2, criterio de imágenes)

3. Video EEG

Un video EEG demostró que un 70% de las crisis son originadas en la región parasagital derecha

transitory for several nights in two months, one night presents a sudden episode of non reactivity, activity cesation, followed by a seizure after a few minutes is characterized by a flexion of the trunk to the left, flexation of the knee, left arm, followed by a non-forced rotation of the head to the left, after a left tonic-clonic hemi-seizure of seconds of duration with post ictal state of 30 minutes, transitory brachial crural ipsilateral hemiparesia, to a frequency of 4 motor crisis per week, the treatment was attempted using fenitoin, alone or in combination reaching up to 600mg/day in individual doses without control, this was changed to valproic acid reaching up to 50mg/kg divided in three doses, without control, this was changed to oxcarbazepine which was replaced reaching up to 60 mg per kg with no results, reason why topamax was added reaching 300mg/day without controlling but with severe toxicity with deterioration of the cognitive state, this was changed to lamictal, taken up to 5mg per kg, no control was achieved.

Seizures evolved to continuous partial crisis with secondary generalization reading up to 90 /day; at the end of the fourth year, neurontin was added reaching a dose of 40 mg per kg. divided in 3 doses with no medical control, fenobarbital was added up to a dose of 5 mg/kg/day, with no change in controlling the crisis, the patient presents inability to swallow even with her own saliva developing continuous sialorrhea causing a dermatitis in her cheeks, she can not walk and often uses a wheelchair, she can not understand simple orders, does not know her age, knows only her first name. At the age of 9 a gastrotomy is considered, the patient barely speaks, has low interaction with her environment and persons, does not attend school (clinical criteria) see Diagram 1 in which the clinical evolution is detailed in two types of the treatment that will be presented in separate studies.

2. Images

An MRI showed a generalized cerebral atrophy with predominance the right hemisphere, mainly in the insular, temporal hippocampal region (Figures 3 and 4, images criteria)

3. Video EEG

An EEG video showed in 70% of the crisis,

de predominio en la negatividad de puntas en la región del electrodo F4 y C4; sin embargo, existen crisis de origen izquierda provenientes de la región temporal con máxima negatividad temporal anterior y media (Figura 3 y 4 criterio electroencefalográfico).

CONCLUSIÓN

El presente caso cumple 3 de los 4 criterios de encefalitis Rasmussen, del tipo clásico. Es el primer caso reportado en El Salvador.

DISCUSIÓN

La encefalitis de Rasmussen es una enfermedad que ha generado extensa discusión, desde su existencia como tal, hasta su tratamiento. Los datos epidemiológicos son escasos. El reporte más grande es el de Montreal Neurological Hospital and Institute (MNHI), centro de referencia mundial, que en 30 años (1961 a 1991) había reportado 48 pacientes, y de 1997 al 2007 ha agregado 150 pacientes más². Sin embargo, un gran número de publicaciones aparecieron desde la primera descripción y los simposium de Montreal en 1988³, y en el año 2002 en Viena⁴, que llevaron a la aceptación de esta enfermedad, como ejemplo de una alteración de la salud de etiología desconocida con fuerte sospecha de autoinmunidad versus viral.

Tres aspectos importantes pueden traerse a cuenta con el presente caso: 1. Existen variantes de aparición en adolescentes y adultos jóvenes; En cuanto al primer aspecto a las formas tardías se han publicado un gran número de reportes de casos^{5 6 7 8 9 11 12 13 14}. 2. La etiología y patogénesis de la enfermedad; y 3. La existencia de tratamientos que pueden ser accesibles en el medio.

En la serie de MNHI, el 16%, entre 1945 al 2000, iniciaron las crisis después de los 12 años. La más grande serie de Hart (3) incluyó 13 adultos y adolescentes colectados de 5 centros. En comparación a las formas infantiles, las formas tardías son de más variable evolución, en general más incidiosa en lo que respecta a las manifestaciones focales, al deterioro cognitivo y a las manifestaciones occipitales (23% en la serie de Hart vrs el 7% en los casos infantiles menores de 12 años).

La hemiparesia y la hemiatrofia son a menudo más tardías y pueden no ser tan severas.

they are originated in the right parasagittal region with predominance on negativity of spikes in the area of electrodes, however, left crisis exists from the temporal region with maximum anterior and medial temporal negativity (Figure 1a, 1b, and electroencephalographic criteria)

CONCLUSION

This case meets 3 of four Rasmussen's encephalitis criteria, of the classic type. Is the first case reported in El Salvador.

DISCUSSION

Rasmussen's encephalitis is a disease that has generated an extended discussion in history, since its existence to its treatment. Epidemiologic data is rare. The largest report is from the Montreal Neurological Hospital and Institute (MNHI) worldwide reference center, which in 30 years (1961 to 1991) had reported 48 patients and from 1997 to 2007 has added 150 more patients². However, a large number of publications appeared from the first description at the Montreal Symposium in 1988³, and also in the year 2002 in Vienna⁴ that led to the acceptance of this disease as an example of unknown etiology with strong suspicion of autoimmunity versus viral.

Three important aspects can be brought into count with this case: 1. there are variations of appearance in adolescents and young adults; Regarding the first aspect, in later forms, a large number of cases reports are published^{5 6 7 8 9 11 12 13 14}. 2. etiology and pathogenesis of the disease; and 3. the existence of treatments that can be affordable in the environment.

In the MNHI series, 16%, between 1945 and 2000 began to have a crisis after 12 years. The largest serial of Hart (3) included 13 adults and teenagers collected from 5 centers. Compared to infant forms, later forms have variable evolution, in general they affect more in respect to focal manifestations, cognitive deterioration and occipital manifestations (23% in Hart's series vrs. 7% in infant cases under 12 years).

Hemiparesis and hemiatrophy are often latter and may not be as severe. In occasions, however, the course is similar or worse than children. But general terms is more benign

En ocasiones, sin embargo, el curso es similar o peor que en niños; pero en términos generales es más benigno y de curso más incidiioso. La hemiferectomía parece ser menos apropiada en este grupo, en quienes las deficiencias neurológicas son menos pronunciadas, pero las secuelas post quirúrgicas son más severas a corto y a largo plazo, se presume que debido a la menor plasticidad. La decisión de la hemiferectomía es más complicada debido al potencial de riesgo de déficit irreversibles neurológicos post quirúrgicos^{4,5}.

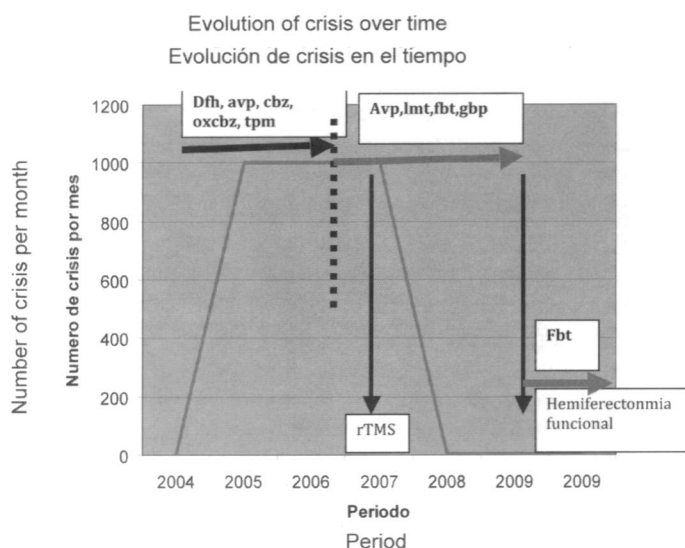
Otro aspecto interesante es su etiología y patogénesis; la cual es desconocida, pero siempre ha llamado la atención el aspecto inflamatorio focal crónico, que por lo general no se propaga al otro hemisferio; los hallazgos patológicos muestran el infiltrado linfocítico, proliferación microglial y formación de nódulos con pérdida neuronal con gliosis, y un dato aún más interesante es que el grado de inflamación cortical está inversamente relacionado con la duración de la enfermedad y lenta progresión^{4,5}.

Finalmente, por lo general el tratamiento médico no es satisfactorio en estos pacientes, siendo una característica que ayuda a pensar en el diagnóstico, además de que no cambia el curso de la enfermedad, la cual experimenta 3 estadios: La fase 1, comprende desde el inicio de las convulsiones hasta la hemiplejía fija, usualmente desde los 3 meses hasta los 10 años. La fase 2, comprende el desarrollo de hemiplejía o hemiparesia fija, deterioro completo del estado cognitivo, deficiencias visuales, corticales, habla, completa dependencia debido a las convulsiones (desde los 2 meses hasta los 10 años). En la fase 3, se estabiliza la condición neurológica sin más progreso, e incluso las convulsiones pueden reducirse². El tratamiento que mejor ha demostrado modificar el curso de la enfermedad es la cirugía del tipo hemiferectomía total, o funcional, hemiferostomía, decorticación funcional. En épocas recientes también ha aparecido un tratamiento coadyuvante paliativo con estimulador magnético transcortical, que ha dado resultados alentadores.

and more affected. Hemispherectomy seem less appropriated in this group in which neurologic deficiencies are less pronounced, but post surgical consequences are more severe short and long term, presumably due to less plasticity. The decision of a hemispherectomy is more complicated due to the potential risk of post surgical irreversible neurological deficiencies^{4,5}.

Another interesting aspect is etiology and pathogenesis, which is unknown, but has always called attention for the cronic focal inflammatory aspect that in general does not spread to the other hemisphere, pathologic findings show that linphocitical infiltrate, microglial proliferation and nodule formation with neuronal loss with glyosis; a more interesting data is that the degree of cortical inflammation is inversely related with the duration of the disease and slow progression^{4,5}.

Finally, in general, the medical treatment is not satisfactory in these patients, being a characteristic that helps thinking on the disgnose, the course of the disease experimenting 3 stages does not change. Phase 1, comprises beginning of seizures to definitive hemiplegy usually from 3 months to 10 years. Phase 2, comprises the development of hemyplegy or definitive hemiparesis, complete deterioration of the cognitive state, visual deficiencies, cortical, speech, complete dependence due to convulsions (from 2 months to 10 years) Phase 3, is stable the neurological condition without further progress and even the convulsions can be reduced². The treatment shown as best to modify the course of the disease is the surgery of total hemispherectomy type, or functional, hemispherestomy, functional decortication. Recently, has also appeared a paliative coadjuvant treatment with magnetic transcortical stimulator, has given encouraging results.



Esquema 1: Muestra la evolución de la enfermedad de la paciente desde que comenzó a la edad de 3 años, en el año 2004, con crisis crecientes en número hasta llegar a tener alrededor de 1000 crisis por mes, en promedio; sin mejoría a medicamentos sólo o en combinación, algunas veces con períodos de horas sin crisis pero con severos efectos tóxicos. Fbt: Fenobarbital. Dfh: Fenitoina sódico. Avp: Ácido Valpróico. Cbz: Carbamazepina. Oxcbz: Oxcarbazepina. tpm: Topiramato. lmt: Lamotrigina. gbp: Gabapentina. rTMS: Estimulación cerebral no invasiva repetitiva transcranial.

Diagram 1: Showing evolution of the patient from the beginning of disease at 3 years old in 2004 with increasing crisis in number, up to 1000 on average by month with no improvement using drugs individually or in combination, with some periods of hours without crisis but with severe toxicity effects. Fbt: Phenobarbital, Dfh: Phenytoin sodium. Avp: Valproic acid. Cbz: Carbamazepine. Oxcbz: Oxcarbazepine. tpm: Topimarate, lmt: Lamotrigine, gbp: Gabapentin. rTMS: Non invasive repetitive transcranial cerebral stimulation.

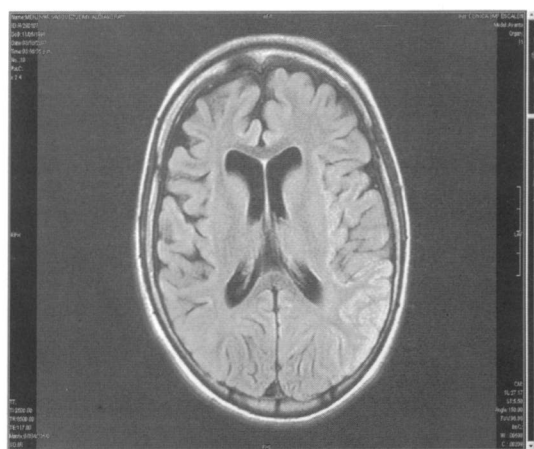


Figura 1: RMI en secuencia SE posterada en T2 con corte axial temporal basal, con imagen con inversión de colores blanco/negro, mostrando una leve atrofia difusa de predominio anterior, con asimetría de predominio en la región temporal e hipocámpal derecha.

Figure 1: MRI in sequence SE weighted in T2 with axial temporal basal slice with inverted color imaging white/black showing a mild diffuse atrophy of anterior predominance with asymmetry in the temporal and hippocampal area.

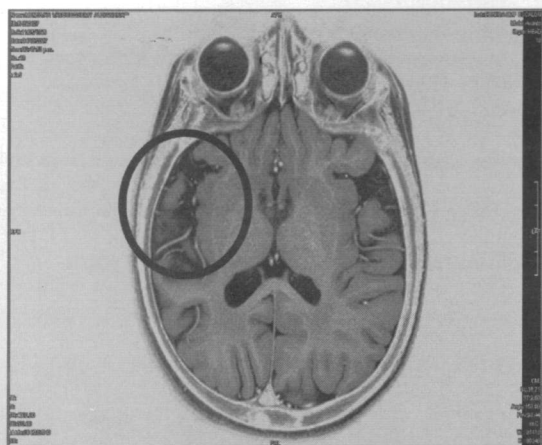

Figura 2: RMI del encéfalo; se utilizó secuencia FLAIR; mostró corte axial supratentorial con presentación de una atrofia leve generalizada; pero con asimetría leve y predominio de atrofia de las regiones fronto-temporo-parietales derechas con preservación occipital.

Figure 2: Encephalic MRI using FLAIR sequence; showed and axial supratentorial slice presenting an atrophy of the right fronto-temporo-parietal regions with occipital preservation.

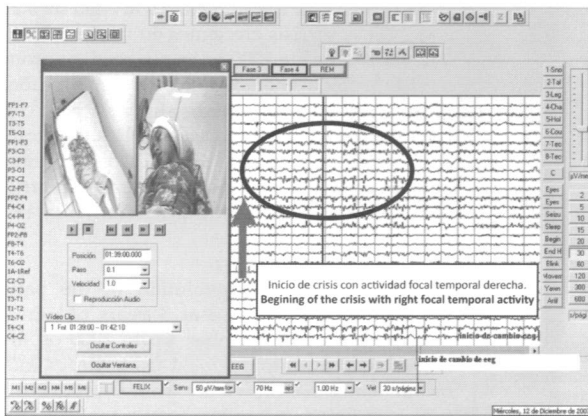


Figura 3: Muestra el registro electrográfico sincronizado en un video EEG con colocación del sistema internacional 10-20; según el cual la crisis se inicia en la región del hemisferio derecho con puntas de las regiones frontales y temporal derecha, con máxima negatividad en los electrodos F4 y C4; en ocasiones la crisis se inicia en la región temporal ipsilateral.

Figure 3: Shows the synchronized electrographic record in an EEG video with placement of the international system 10-20. It shows that this crisis begins in the right hemisphere with spikes in the frontal and temporal regions with a maximum negativity in electrodes F4 and C4; in occasions crisis begun in the ipsilateral temporal region.

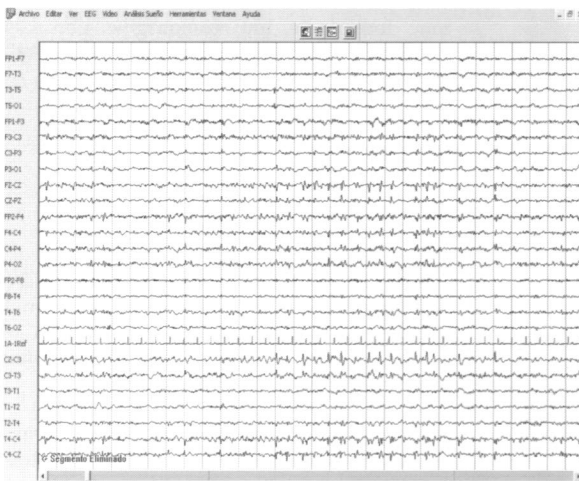

Figura 4: Muestra el trazado EEG de fondo con puntas interictales de la región centro-frontal derecha. Resolución de la pantalla: 30mm/seg y 10 microvoltios/div.

Figure 4: Shows the EEG bottom track with interictal spikes in the right centro-frontal regions. Resolution of the screen: 30mm/seg y 10 microvolts/div.

REFERENCIAS

1. Bein CG, Granata T, Antozzi C, et al. Pathogenesis, diagnosis and treatment of Rasmussen encephalitis: a European consensus statement. *Brain* 2005;(128):454-471.
2. Oguni H, Andermann F, Rasmussen T. The natural history of the syndrome of chronic encephalitis and epilepsy: a study of the MNI series of forty eight cases. In: Anderman F, ED. *Encephalitis and Epilepsy: Rasmussen's Syndrome*. Stoneham. Butterworth-Heinemann; 1991:7-35.
3. Hart YM, Andermann F, Fish DR, et al. Chronic encephalitis and epilepsy in adults and adolescents: a variant of Rasmussen's Syndrome? *Neurology* 1997;(48):418-424.
4. Bien CG, Widman G, Urbach H, et al. The natural history of Rasmussen's encephalitis. *Brain*. 2002;(123):1751-1759.
5. Robitaille Y. Neuropathological aspects of chronic encephalitis. In: Andermann F, ed. *Encephalitis and Epilepsy: Rasmussen's Syndrome*. Stoneham: Butterworth-Heinemann; 1991:79-110
6. Aguilar MJ, Rasmussen T. Role of encephalitis in pathogenesis of epilepsy. *AMA Arch Neurol*. 1960;(2):633-676
7. Coral LC, Haas LJ. Provavel syndrome de Rasmussen. *Relato de caso. Arq Neuropsiquiatr* 1999;(54):1032-1035
8. Frucht S. Dytonia, athetosis y epilepsia partialis continua in a patient with late-onset. Rasmussen's encephalitis. *Mov Disord* 2002;(17):609-612
9. Gray F, Seraru M, Baron H, et al. Chronic localised encephalitis (Rasmussen's) in an adult with epilepsia partialis continua. *J Neurol Neurosurg Psychiatry* 1987;(50):747-751
10. Hennssy MJ, Koutroumanidis M, Dean AF, et al. Chronic encephalitis and temporal lobe epilepsy: a variant of Rasmussen's syndrome? *Neurology* 2001;(56):678-681
11. Krauss GL, Campbell ML., Roche RW, et al. Chronic steroid-responsive encephalitis without autoantibodies to glutamate receptor GluR3 *Neurology* 1996;(46):247-249
12. Lagrange AH, Blaivas Mm, Gomez-Hassn D, et al. Rasmussen's syndrome and new-onset narcolepsy, cataplexy, and epilepsy in an adult. *Epilepsy Behav*. 2003;(4):788-792
13. Larner AJ, Smith SJ, Duncan JS, et al. Late-onset Rasmussen's syndrome with first seizure during pregnancy. *Eur Neurol* 1995;(35):172
14. Leach JP, Chadwick DW, Miles JB, et al. Improvement in adults onset Rasmussen's encephalitis with long-term immunomodulatory therapy. *Neurology* 1999;(52):738-742

REFERENCES

(This section contains the same list of references as the 'REFERENCIAS' section, but is not explicitly labeled as such in the provided text.)