

# AMELOBLASTOMA SOLIDO/MULTIQUISTICO.

## SOLID/MULTICYSTIC AMELOBLASTOMA.

Aleman Navas Ramon Manuel<sup>1</sup> y Maria Guadalupe Martinez Mendoza<sup>2</sup>

### RESUMEN

**E**l ameloblastoma es una neoplasia benigna, agresiva, de crecimiento lento que puede ser mas destructivo y amenazador para la vida que algunos de los tumores malignos de la región oral y maxilofacial específicamente hablando del ameloblastoma solido/multiquistico o del ameloblastoma unquistico mural. El ameloblastoma es el tumor odontogénico benigno mas frecuente en muchos países del mundo.

### PALABRAS CLAVE:

Ameloblastoma, benigna, agresiva, destructivo, amenazador.

### ABSTRACT

**A**meloblastoma is a benign, aggressive, slow growing neoplasm which can be more destructive and life threatening than some malignant tumors of the oral and maxillofacial region specifically speaking of the solid/multicystic or the mural unicystic ameloblastoma. Ameloblastoma is the most frequent odontogenic tumor in many countries around the world.

### KEY WORDS:

Ameloblastoma, benign, aggressive, destructive, life threatening

1. Staff del servicio de Cirugía Maxilofacial Hospital Nacional Zacamil Profesor Universidad Evangélica de El Salvador Hospital Juárez de México. Universidad Nacional Autónoma de México. (UNAM)

2. Universidad Latinoamericana México D.F. Prótesis y rehabilitación de implantes.

1. Staff Member of the Oral and Maxillofacial Service at the Zacamil National Hospital. Profesor at the Evangelical University of El Salvador. Juárez Hospital of Mexico. Autonomia National University of Mexico (UNAM)

2. Latinoamerican University, Mexico D.F. Prosthodontics and Dental Implant Rehabilitation.

## INTRODUCCIÓN

El ameloblastoma fue descrito por primera ocasión por Broca en 1868(1). Recibió inadecuadamente el nombre de adamantinoma(2,1,3) por muchos años, y fue hasta 1930 que este término fue cambiado por su nombre actual y más apropiado de ameloblastoma(4). El ameloblastoma es un tumor odontogénico benigno derivado de epitelio odontogénico con estroma de tejido fibroso maduro, sin participación del ectomesénquima odontogénico(5). Una publicación reciente en referencia al comportamiento biológico del ameloblastoma basada en 3,677 casos de ameloblastoma demostró que en tiempos actuales usar el diagnóstico de ameloblastoma sin especificar su subtipo histológico resulta inapropiado para cualquier estudio científico. Basado en las características clínicas, radiográficas, comportamiento biológico y pronóstico existen cuatro subtipos o variantes del ameloblastoma:

- Ameloblastoma Solido/Multiquístico (ASM).
- Ameloblastoma Uniquístico (AU)
- Ameloblastoma Periférico (AP).
- Ameloblastoma Desmoplásico (AD)

En esta revisión internacional de la literatura realizada por Reichart, Philipsen y Sonner (6) en 1995 observaron que el ameloblastoma solido/multiquístico es la variante más frecuente, presentándose en un 92% de los 3,677 casos de ameloblastoma de su revisión, en cambio las variantes unquístico y periférico representaron el 6% y el 2% de los casos respectivamente. En general el ameloblastoma solido/multiquístico se considera el más agresivo de las tres variantes y la variante unquística está asociada a un comportamiento menos agresivo(5,6,7). El ameloblastoma unquístico tiene dos patrones o variantes histológicas de acuerdo a Ackermann y cols. La variante luminal que es una lesión quística revestida de epitelio ameloblastico. Además esta variante puede presentar prolongaciones intraluminales.

La otra variante es la mural, en la cual la capsula quística o pared del quiste está infiltrada por epitelio ameloblastico. En algunas ocasiones ambas variantes pueden estar presentes dentro de una misma lesión. Algunos autores han hecho énfasis en un comportamiento biológico similar entre el ameloblastoma solido/multiquístico y el ameloblastoma unquístico mural, por lo cual se sugiere un mismo tratamiento con resección amplia para ambos. La variante luminal del ameloblastoma unquístico puede ser tratado de manera conservadora con una adecuada enucleación, curetaje y ostectomía periférica, esta técnica fue descrita por primera ocasión por Himmelfarb en 1972 (7,9,10,11).


## INTRODUCTION

The Ameloblastoma was first described by Broca in 1868, and was misnamed for many years as adamantinoma(2,1,3). It was until 1930 that this term was changed to the more appropriate term ameloblastoma which is still in current use(4). The ameloblastoma is a benign odontogenic tumor derived from odontogenic epithelium with mature, fibrous stroma without odontogenic ectomesenchyme (5). A recently published biologic profile based on 3,677 ameloblastoma cases, has clearly demonstrated that it is no longer appropriate in any scientific study to use the diagnosis of ameloblastoma without specifying the type. Based on clinical and radiographic characteristics, biologic behavior and prognosis, there are four subtypes or variants of ameloblastoma:

- Solid/multicystic Ameloblastoma (SMA).
- Unicystic Ameloblastoma (UA)
- Peripheral Ameloblastoma (PA).
- Desmoplastic Ameloblastoma (DA)

This review of the international literature by Reichart, Philipsen and Sonner(6) in 1995 found the solid or multicystic variant to be the most common, comprising 92% of the 3,677 cases of the ameloblastoma in their review, while the unicystic and peripheral variants accounted for 6% and 2% of the cases, respectively. In general terms, the solid or multicystic variant is believed to be the most aggressive of the three variants, with relatively less aggressive behavior associated with the unicystic variant (5,6,7).

The Unicystic Ameloblastoma has two histopathologic variants according to Ackermann et al. The luminal variant is a cystic lesion lined by ameloblastomatous epithelium, in addition intraluminal extensions may occur. Another variant is the mural, in which the cyst wall is infiltrated by ameloblastomatous epithelium. Sometimes both variants may occur inside the same lesion. Some authors have emphasized a similar biological behavior between the solid/multicystic ameloblastoma and the mural subtype of the unicystic ameloblastoma, therefore the same wide resection treatment is suggested for both. Meanwhile the luminal subtype of the unicystic ameloblastoma can be treated conservatively with proper enucleation, curettage and peripheral ostectomy, this technique was originally described by Himmelfarb in 1972 (7,9,10,11).



El ameloblastoma solido/multiquistico es un tumor odontogénico de estirpe epitelial, de crecimiento lento, localmente invasivo que afecta los maxilares presentando una alta tasa de recidiva si no se remueve de manera adecuada, pero con prácticamente ninguna tendencia a presentar metástasis. Es de suma importancia comprender que el comportamiento biológico local de un ameloblastoma solido/multiquistico es similar al de un tumor maligno de bajo grado(5,11). Clínicamente el paciente puede presentar sintomatología dolorosa aunque no es tan frecuente. Puede haber algunas alteraciones locales a nervios sensitivos aunque estas son inusuales para el ameloblastoma (12). Radiograficamente el ASM presenta varios patrones.

La imagen clásica es la destrucción multilocular de hueso, sin embargo también pueden presentarse imágenes uniloculares. La edad promedio del paciente al momento del diagnóstico es de 35 años de edad aunque los rangos de edades de aparición oscilan entre los 4 y los 92 años de edad.

Se sabe que la mayoría de ASM provienen de remanentes del epitelio odontogénico, específicamente restos de la lámina dental. El ASM tiene dos variantes histológicas principales: folicular y plexiforme. Hay otras variantes menos frecuentes dentro de estos dos patrones principales estas son: ASM Acantomatoso, ASM de células granulares, ASM desmoplásico, ASM de células basales, Keratoameloblastoma, ASM de células claras. Es de aclarar que estas variantes no representan tumores diferentes y que no tienen relevancia en cuanto a su pronóstico o su manejo clínico, un tumor puede ser diagnosticado como ASM folicular, ASM plexiforme o cualquiera de las variantes antes mencionadas. Sin embargo en el pasado se creía que la variante de células granulares tenía un comportamiento más agresivo. Actualmente esta afirmación ya no es válida por no tener un sustento científico. El ameloblastoma folicular se caracteriza por tener una alta tasa de recidiva (29.5%) comparada con la tasa de recidiva del ameloblastoma plexiforme (16.7%) (6,11).

## REPORTE DE CASO

### CASE REPORT

Paciente femenino de 26 años de edad la cual presentaba sintomatología dolorosa a nivel retromolar del lado derecho de su mandíbula de dos años de evolución por lo cual acude a un centro de salud de su localidad donde al tomar radiografía panorámica detectan una lesión radiolúcida de grandes dimensiones en la zona del cuerpo y ángulo mandibular ipsilateral. Posteriormente la paciente es referida a nuestro servicio.

A la exploración física se encontró una expansión ósea mandibular del lado derecho de aproximadamente 5 cms de longitud por 4 cms. de altura, a nivel de cuerpo, ángulo y rama mandibular causando una ligera asimetría facial (Figura 1), se observó ausencia clínica del tercer molar ipsilateral y el primer molar que previamente fue extraído por caries a temprana edad.

Solid/multicystic ameloblastoma is an epithelial odontogenic tumor, of low growth and locally invasive affecting the jaws with a high rate of recurrence if not removed adequately, but with virtually no tendency to metastasize. It is of utmost importance to understand that the local biologic behavior of an SMA is similar to a low grade malignant tumor(5,11). In the clinical examination patients can refer pain, although not frequently. Local alterations to sensitive nerves can occur but these are unusual for the ameloblastoma (12). The SMA has considerable radiographic variations.

Multilocular destruction of bone is the traditional image, however unilocular images can be present. The mean age of patients at the time of diagnosis is 35 years with a range of 4 to 92 years.

It is agreed that most SMAs originate from odontogenic epithelial remnants specifically from dental lamina. SMA has two main histologic variants: follicular and plexiform. These two also have other variants which are less frequent, such as: Acanthomatous SMA, Granular cell SMA, Desmoplastic SMA, Basal cell SMA, Keratoameloblastoma, Clear cell SMA. It should be clarified that these variations do not represent different tumors or have any relevance in prognosis or clinical management, a tumor can be diagnosed as a follicular SMA, a plexiform SMA, or any other variations mentioned above. In the past, however, it was believed that the granular cell SMA variation had a more aggressive behavior. This statement has no scientific support, therefore today is considered invalid. The follicular ameloblastoma is characterized for having a higher recurrence rate (29.5%) when compared to the plexiform ameloblastoma (16.7%)(6,11).

A 26 year-old female patient with two years of pain history located on the right retromandibular area visits her local health care center for examination. After a panoramic x-ray analysis a high dimension radiolucency affecting the body, angle and ramus of the right mandible is observed. She is referred to the Maxillofacial Service of Zacamil National Hospital.

Physical examination revealed a mandibular expansion of the body, angle and ramus of the right mandible of approximately 4x5cms causing facial asymmetry (Figure 1), clinical absence of the third molar and extraction of first molar at a young age

Figura 1- La exploración física reveló una expansión mandibular derecha afectando el borde basal y causando asimetría facial.

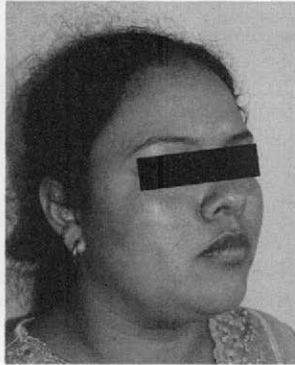

Figure 1- Physical examination revealed a right mandibular expansion affecting the basal bone and causing facial asymmetry.

Al examen radiográfico se observa una lesión radiolúcida multilocular que abarca de distal del segundo premolar derecho involucrando en el sector posterior el ángulo y rama mandibular, también se observa rizoclasia de segundo molar y la retención del tercer molar dentro de la lesión (Figura 2).

In the radiographic examination a multilocular radiolucency was observed affecting the mandibular bone from the distal surface of the second bicuspid along to the angle and mandibular ramus, root resorption of second molar and retention of the third molar inside the lesion (Figure 2)

Figura 2. Obsérvese la radiolucidez multilocular mandibular del lado derecho, afectando el cuerpo, ángulo, rama y el desplazamiento del tercer molar inferior.

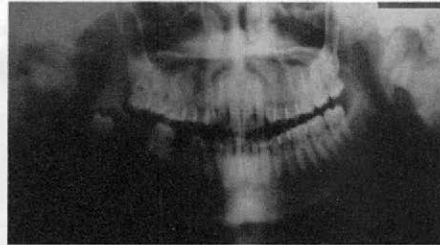


Figure 2. Notice the multilocular radiolucency on the right side of the mandible, affecting the body, angle and ramus, also the displacement of the impacted third molar.

Se tomo una biopsia incisional de la lesión bajo anestesia local. El reporte histopatológico fue el de un Ameloblastoma solido/multiquistico variante folicular. Con este diagnostico se planeo realizar la excisión completa de la lesión con adecuados márgenes (Figura 3).

An incisional biopsy was taken under local anesthesia. Hispathology reports a follicular variation of a solid/multicystic Ameloblastoma. A complete resection of the lesion was planned after the diagnosis(Figure 3).

Figura 3. Exposición del tumor a través de un abordaje submandibular donde se puede observar la expansión ósea a nivel del borde basal mandibular.

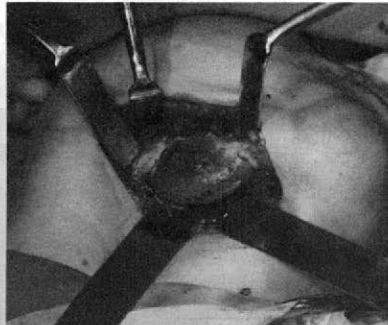


Figure 3. Exposure of the tumor through a submandibular approach where the expansion of the mandibular basal bone can be appreciated.

Se realizaron exámenes y valoraciones preoperatorios que resultaron dentro de los parámetros normales. El procedimiento se llevo a cabo bajo anestesia general con intubación nasotraqueal.

Preoperative laboratories and evaluations were normal. The procedure was done under general anesthesia with nasotraqueal intubation.

Se utilizó un abordaje submandibular derecho, a través del cual se expuso la totalidad de la lesión y posteriormente se realizo la resección mandibular con un margen de seguridad de aproximadamente 1 cm. Mas allá del limite radiográfico observado (Figura 4). Se colocó una placa de reconstrucción de titanio en la zona afectada (Figura 5). Se suturo por planos y se dio por terminado el procedimiento sin complicaciones.

Complete exposure of the mandibular lesion was done through a right submandibular approach. The mandible was resected approximately 1 cm beyond the radiographic demarcation of the tumor (Figure 4), a titanium plate was placed in the affected area for mandibular reconstruction (figure 5). Soft tissues were sutured by planes. The procedure ended with no complications.

Figura 4. Pieza quirúrgica. La resección mandibular se llevo a cabo de distal del Segundo premolar mandibular derecho hasta el cuello del cóndilo. Nótese el nervio alveolar inferior embebido dentro del tumor.

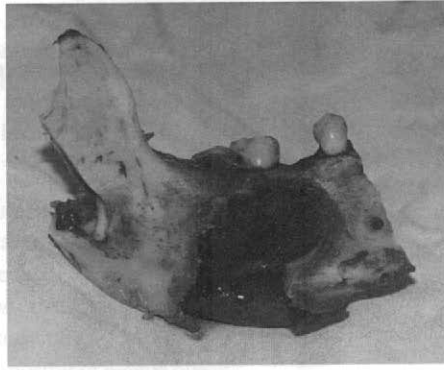
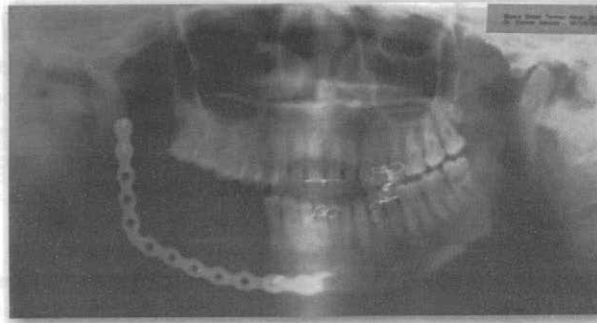


Figure 4. Surgical specimen. A mandibular resection was practiced from distal of the second bicuspid to the neck of the condile. Notice the inferior alveolar nerve embebido in the tumor.

El resto del postoperatorio fue manejado sin complicaciones de manera convencional con antibióticos, analgésicos y antiinflamatorios. El paciente fue dado de alta al tercer día posquirúrgico. Actualmente continúa bajo controles en la consulta externa del hospital.

Figura 5. Control radiográfico donde se observa una adecuada resección mandibular y la presencia de una placa de reconstrucción mandibular de titanio.



Postoperative care was managed in a conventional manner with the prescription of antibiotics, analgesics and steroidal antiinflammatory with no complications. The patient was discharged by the third day after the surgery, she continues follow up appointments in the external service of the Hospital.

Figure 5. Postoperative radiographic control showing an adequate mandibular resection and the presence of a reconstructive titanium.

## DISCUSIÓN

El ameloblastoma es el tumor odontogénico mas frecuente en China 58.6%(13), Nigeria 63%(14) y la India 61.5%(15). El Odontoma otro tumor odontogénico que se considera poco frecuente en algunos de los estudios antes mencionados, es el tumor odontogénico mas frecuente en los Estados Unidos de América 73.8% (16), Canadá 56.4%(17), México 34.6%(18), y en estos países el segundo más frecuente es el ameloblastoma.

El ameloblastoma es una neoplasia benigna, agresiva de crecimiento lento que puede ser más destructiva y amenazadora para la vida que algunos tumores malignos de la región maxilofacial, en especial cuando se habla del ASM o de la variante mural del AU. Este tumor tiene la habilidad de crecer a grandes magnitudes produciendo compromiso de vía aérea y alteraciones metabólicas potencialmente fatales(7). Mehlisch et al (19) reportaron 15 muertes atribuidas al manejo inadecuado del tumor primario. Shatkin and Hoffmeister(20) demostraron que el tratamiento inadecuado del ameloblastoma puede conducir a recurrencias irrecesables. En una serie de 13 casos ellos reportaron una tasa de mortalidad del 30% de los ameloblastomas recurrentes. Los ameloblastomas no tratados de manera adecuada generalmente presentan persistencia de la lesión, incluso algunos estudios reportan metastasis(7).

## DISCUSSION

Ameloblastoma is the most frequent odontogenic tumor in China 58.6%(13), Nigeria 63%(14) and India 61.5%(15). Odontoma another odontogenic tumor considered rare in some of the studies previously mentioned is the most frequent in the United States of America 73.8%, Canada 56.4%, Mexico 34.6%, and ameloblastoma is the second most frequent in these countries.

Ameloblastoma is a benign, aggressive, slow growing neoplasm which can be more destructive and life threatening than some malignant tumors of the oral and maxillofacial region especially when speaking of the SMA or the mural UA. This tumor has the ability to grow to significant size, and create airway compromise and potential life-threatening metabolic abnormalities(7). Mehlisch et al (19) reported 15 deaths attributed to ineffective management of the primary tumor. Shatkin and Hoffmeister(20) showed that under-treatment of ameloblastoma can lead to unresectable recurrences. In an early series of 13 cases, they reported a mortality of 30% from recurrent ameloblastomas. Poorly controlled ameloblastomas most commonly display persistent local disease, yet some have been reported to metastasize(7).

Slootweg y Muller(21) se han referido a este tumor primario como ameloblastoma maligno . La recurrencia múltiple de la lesión podría estimular la diseminación a través de vasos linfáticos o sanguíneos. Los sitios de metástasis de la lesión se limitan a pulmón, pleura y ganglios regionales. Quizá una de las localizaciones anatómicas mas temidas del ameloblastoma es el maxilar superior, en donde este puede producir grandes destrucciones con muerte resultante de la diseminación del tumor al sistema nervioso central. Cuando el tumor se presenta en la mandíbula, su crecimiento se ve atenuado por el grosor del hueso compacto presente en esta localización. Sin embargo el hueso delgado y frágil del maxilar superior carece de corticales gruesas que confinen al tumor permitiendo así una diseminación del tumor a estructuras vitales aledañas. Este tumor se comporta de una manera mas agresiva y tiene un peor pronostico cuando se presenta en el maxilar superior por lo tanto un tratamiento mas agresivo debe ser instituido cuando el tumor se encuentra en esta localización (7).

Han habido reportes de hasta un 90% de recidiva de los ASM tratados con curetaje contrastando con recidivas del 0 a 19.2% cuando el SMA es tratado con resección amplia con márgenes libres de tumor. Por lo tanto el tratamiento primario de elección para el ASM o la variante mural del AU es la resección ya sea segmentaria o marginal (6,7,9). Una revisión de 80 resecciones de ameloblastomas demostró que el tumor se extiende histológicamente en un rango de 2 a 8 mm con un promedio de 4.5 mm mas allá del limite radiográfico del espécimen. No se observaron recidivas con controles no menores a 5 años cuando la resección abarcaba esos márgenes. La conclusión de este estudio es que un margen de 1 a 1.5 cm de hueso mas allá de su limite radiográfico provee de un espécimen con márgenes libres de tumor lo cual sería curativo(7,22).

Debido a que el ameloblastoma tiene una baja sensibilidad a la radioterapia, esta no debe ser usada como primera línea de tratamiento para el ASM. Shaw y Katsikas recomiendan la radioterapia solo en casos donde existen probabilidades de persistencia del tumor en el posquirúrgico o como tratamiento paliativo. Sin embargo no se puede esperar una completa remisión del tumor. Una tasa de recidiva del 68.6% se ha observado después de la radioterapia. La quimioterapia no ha mostrado buenos resultados (6).

Parece claro que 5, 10, incluso 20 años no son suficientes para determinar que un paciente esta curado. Hayward reporto una recidiva de un ameloblastoma que había sido enucleado 30 años previos. Por lo tanto el seguimiento de los pacientes debe de ser de por lo menos 10 años o tan largo como sea posible (7,23).

Este caso fue un ASM folicular, como se había mencionado con anterioridad esta variante tiene una tasa de recidiva del 29.5% mucho más alta que la del ASM plexiforme de 16.7%, además tiene una tasa de recidiva mayor a la del AU luminal o intraluminal. La decisión de realizar una resección mandibular fue tomada de acuerdo a los siguientes factores descritos por Pilz y Nitzschke: (1) tamaño y localización del tumor; (2) apariencia clínica, tasa de crecimiento, estructuras vecinas; (3) histología; (4) presentación clínica de recidiva; (5) condiciones generales y edad del paciente. El seguimiento de este paciente continuara tratando de realizarlo por el mayor tiempo posible (6).

Slootweg and Muller(21) have referred to these primary tumors as malignant ameloblastomas . Multiple recurrences could stimulate dissemination through lymphatics or blood vessels. The sites of metastatic disease seem to be limited to the lung, pleura, and regional nodes. Perhaps the most feared anatomic location of the ameloblastoma is the maxilla where it could produce widespread destruction with death resulting from spread to the central nervous system. When the tumor originates within the mandible, the spread is usually slowed down by the thickness of the compact bone present. In contrast, the thin and fragile bone of the maxilla lacks that thickness that confines the cortical plates, allowing dissemination of the tumor to the surrounding vital structures. When present in the maxilla the behavior of this tumor is more aggressive and has poor prognosis, therefore a more radical treatment must be instituted (7).

There have been reports of 90% of recurrence of SMA treated with curettage in contrast to a 0-19.2% after wide resection with margin free specimen. Therefore primary resection in the form of segmental or marginal resection is the treatment of choice for SMA or mural UA(6,7,9). A review of 82 ameloblastoma resections showed that this tumor extends histologically with a range of 2 to 8mm with a mean of 4.5mm beyond its radiographic demarcation. No recurrences were observed in 5 years or more follow ups. The conclusion of this study is that bony linear margin of 1 to 1.5mm beyond radiographic limits will provide a margin free specimen that can be curative (7, 22).

Since ameloblastomas seem to have a low radiosensitivity, radiotherapy should not be used in the first line of treatment of SMA. Shaw and Katsikas recommended radiation therapy only in cases of probable post-surgical persistence of tumor tissue or as a palliative treatment. However, complete tumor remission cannot be expected. A 68.6% of recurrence has been observed after radiation therapy. Chemotherapy has not demonstrated good results(6).

It seems clear that 5 or 10 or even 20 years is not sufficient to state with confidence that the patient is cured. Hayward reported recurrence of an ameloblastoma that had been enucleated 30 years earlier. Therefore the follow-up for all patients should be at least 10 years or as long as practically possible(7,23).

This case was a folicular SMA, as previously said this variant has a higher recurrence rate (29.5%) compared to the plexiform (16.7%) and also has higher recurrence rate than luminal or intraluminal unicystic ameloblastoma. The decision to perform a mandibular resection was taken according to the following factors described by Pilz and Nitzschke: (1) size and localization of tumor; (2) clinical appearance, growth rate, neighboring structures; (3) histology; (4) clinical presentation of the recurrence; (5) general condition and age of the patient. The follow-up of this patient will continue as long as possible(6).

## REFERENCIAS

## REFERENCES

1. Broca P. Recherches sur un nouveau groupe de tumeurs désigné sous le nom d'odontomes. *Gaz Hebd Méd Chir* 1868,5, 19.
2. Malassez L. Note sur la pathogénie des kystes dentaires dites p-erriostiques. *J Conn Med Prat (paris)* 1884 ; 7 :98-99 ; 106-107 ; 115-116.
3. Malasses L. Sur le role des debris épitheliaux paradentaires. *Arch Physiol Norm Pathol* 1885 ; 5 : 309-340 and 6 : 379-449.
4. Ivy RH, Churchill HR. The need of a standardized surgical and pathological classification of the tumors and anomalies of dental origin. *Trans Am Assoc Dent Sch* 1930;240-258.
5. Barnes L, Eveson JW, Reichart P, Sidransky D, editors. WHO classification of tumours. Pathology and genetics of head and neck tumours. Lyon: ARC Press; 2005.
6. Reichart PA, Philipsen HP, Sonner S. Ameloblastoma: biological profile of 3677 cases. *Eur J Cancer B Oral Oncol.* 1995 Mar;31B(2):86-99.
7. Carlson ER, Marx RE. The ameloblastoma: primary, curative surgical management. *J Oral Maxillofac Surg.* 2006 Mar;64(3):484-94.
8. Ackermann GL, Altini M, Shear M. The unicystic ameloblastoma: a clinicopathological study of 57 cases. *J Oral Pathol* 1988. 17, 541-546.
9. Meneses A, Mosqueda A, Ruiz-Godoy L, Patología quirúrgica de cabeza y cuello. 1ª edición. Ed Trillas México 2006.
10. Himmelfarb R: Ameloblastoma treated by peripheral ostectomy: 10 year follow-up. *NY State Dent J* 38:282, 1972.
11. Reichart PA, Philipsen HP. Odontogenic tumors and Allied lesions. Quintessence Publishing. Londres. 2004.
12. Sachs SA. Surgical excision with peripheral ostectomy: a definitive, yet conservative, approach to the surgical management of ameloblastoma. *J Oral Maxillofac Surg.* 2006; 64: 476-483.
13. Lu Y, Xuan M, Takata T, Wang C, He Z, Zhou Z, Mock D, Nikai H. Odontogenic tumors a demographic study of 759 cases in a Chinese population. *Oral Surg Oral Med Oral Pathol* 1998; 86: 707-714.
14. Ladeinde AL, Ajaye OF, Ogunlewe MO, Adeyemo WL, Arotiba GT, Bamgbose BO, Akinwande JA. Odontogenic tumors: a review of 319 cases in a Nigerian teaching hospital. *Oral Surg Oral Med Oral Pathol* 2005; 99: 191-195.
15. Sriram G, Shetty RP. Odontogenic tumors: a study of 250 cases in an indian teaching hospital. *Oral Surg Oral Med Oral Pathol* 2008;105: e14-e21.
16. Regezi JA, Kerr DA, Courtney RM. Odontogenic tumors: an analysis of 706 cases. *J oral Surg* 1978; 36: 771-778.
17. Daley TD, Wysocki GP, Pringue GA. Relative incidence of odontogenic tumors and oral and jaw cysts in a canadian population. *Oral surg Oral Med Oral Pathol* 1994; 77: 276-80.
18. Mosqueda-Taylor A, Ledesma-Montes C, Caballero-Sandoval S, Portilla-Robertson J, Ruiz Godoy Rivera LM, Meneses-García A. Odontogenic tumors in México: a collaborative retrospective study of 349 cases. *Oral surg Oral Med Oral Pathol* 1997; 84: 672-675.
19. Mehlisch DR, Dahlin DC, Masson JK: Ameloblastoma: a clinicopathologic report. *J Oral Surg* 30:9, 1972.
20. Shatkin S, Hoffmeister FS: Ameloblastoma: A rational approach to therapy. *Oral Surg* 20: 421, 1965.
21. Slootweg PJ, Muller H: Malignant ameloblastoma or ameloblastic carcinoma. *Oral Surg Oral Med Oral Pathol* 57: 168, 1984.
22. Carlson, ER. Ameloblastoma. Symposium on Odontogenic tumors, AAOMS 82nd Annual meeting and scientific sessions, San Francisco, CA, September 23, 2000.
23. Ghandhi D, Ayoub AF, Pogrel MA, MacDonald G, Brocklebank LM, Moos KF: Ameloblastoma: a surgeon's dilemma. *J Oral Maxillofac Surg.* 2006 Jul;64(7):1010-4