

## Invaginación intestinal en menores de 2 años de edad

### Intussusception in children under 2 years old

Denis Adiel Cárcamo Juárez\*, Juan Craniotis Ríos\*\*

#### RESUMEN

**Antecedentes:** La Invaginación Intestinal (II) es una alteración caracterizada por introducción de una porción de intestino en sí misma y en sentido distal. Está asociado a ciertas infecciones entéricas y de vía aérea superior, como adenovirus, enterovirus y rotavirus. **Objetivo:** caracterizar el perfil epidemiológico y clínico de la II en niños menores de 2 años **Pacientes y métodos:** Estudio descriptivo, transversal se incluyeron niños menores de 2 años con sospecha clínica de II ingresados en el servicio de pediatría. Se obtuvo una muestra de 20 pacientes. Datos fueron obtenidos de expedientes clínicos, interrogatorio dirigido a padres o tutores y seguimiento hasta su egreso. **Resultados:** El 60% eran menores de 6 meses, relación hombre-mujer 1.5-1, 35% presentó algún grado de desnutrición, 81% recibió dos dosis de vacuna rotavirus. El primer síntoma presentado fueron 40% vómitos, 25% diarrea, 15% heces con sangre y 5% distensión abdominal; la sintomatología previa a la cirugía fue: distensión abdominal (30%) dolor o llanto inconsolable (25%), paro de evacuaciones (15%), fiebre y diarrea (10%), vómitos y heces con sangre (5%). Al 70% se realizó tacto rectal, de estos 5% se palpó masa en recto y 25% presentó salida de heces con sangre. Al 100% se realizó laparotomía, la localización principal fue ileo-colica en el 50% de los casos. **Conclusión:** La presentación clínica de II en lactantes es atípica, lo que hace necesario realizar un examen físico exhaustivo para detectar signos clínicos característicos de la enfermedad.

#### PALABRAS CLAVE

Intususcepción, Laparotomía, vómitos, vacunación.

#### ABSTRACT

Intussusception (II) is a disorder characterized by the introduction of a portion of intestine distally. There is an association with certain enteric and upper airway infections, as adenovirus, enterovirus, and rotavirus. **Objective:** To characterize the clinical and epidemiological profile of the II in children under 2 years of age. **Patients and Methods:** This is a Descriptive cross sectional study of children less than 2 years of age with clinical suspicion of II admitted to the pediatric ward. A sample of 20 patients was obtained. Data were obtained from medical records, interview for parents or guardians and patients were followed up until discharge. **Results:** 60% were younger than 6 months, male-female ratio was 1.5-1, 35% had some degree of malnutrition, 81% received two doses of rotavirus vaccine, the first symptom presented was in 40% of patients vomiting, diarrhea in 25% cases, 15% cases was bloody stools and 5% had abdominal distension 5% as the first sign; the clinical presentation prior to surgery included abdominal distension (30%) inconsolable crying or pain (25%), no intestinal movements (15%), fever and diarrhea (10%), vomiting and bloody stools (5%). In 70% of cases rectal examination was performed, in 5% of these a mass was felt in rectum and 25% had bloody exit. Laparotomy was performed in all cases; the main location was ileum-colon. **Conclusion:** The clinical presentation is atypical in infants with II, making it necessary to perform a thorough physical examination to detect characteristic clinical signs of the disease.

#### KEYWORDS

Intussusception, laparotomy, vomiting, vaccination.

#### INTRODUCCION

La Invaginación Intestinal es una alteración que se caracteriza por la introducción de una porción de intestino en sí misma y en sentido distal. La mayoría de los casos son idiopáticos, postulan-

\* Residente de 3er año de Pediatría, Universidad Nacional Autónoma de Honduras en el Valle de Sula

\*\* Cirujano Pediatra, Hospital Nacional Dr. Mario Catarino Rivas

Dirigir correspondencia a: d\_16c@hotmail.com

Recibido: 07 de abril 2016 Aprobado: 20 de julio 2016

dose como uno de sus factores patogénicos, la hiperplasia de los linfonodos mesentéricos que actuarían como cabeza de invaginación.<sup>(1-3)</sup> En relación a esto, se ha planteado su asociación con ciertas infecciones entéricas y de vía aérea superior, como adenovirus, enterovirus y rotavirus. Para hacer el diagnóstico, además de la sospecha clínica mediante signos característicos, puede ser de ayuda de exámenes laboratorio y ultrasonido.<sup>(3-5)</sup> El tipo más frecuente es la íleo-ceco-cólica y es causa habitual de obstrucción intestinal en el lactante. Como tratamiento se ha propuesto además de la cirugía mediante laparotomía, la desinvaginación por enema hidrostático.<sup>(6,7)</sup>

El interés por conocer la epidemiología de la invaginación intestinal aumentó significativamente a nivel mundial, luego de la experiencia de la vacuna antirotavirus Rotashield® en Estados Unidos. En Honduras, ante el inicio de aplicación de la vacuna, se estableció como una enfermedad de reporte obligatorio y se diseñó la ficha epidemiológica para conocer la incidencia de invaginación intestinal.

El presente estudio se realizó con el objetivo de determinar el perfil epidemiológico y clínico de la Invaginación intestinal en nuestra población menor de 2 años que asiste al Hospital Nacional Dr. Mario Catarino Rivas.

## PACIENTES Y METODOS

Se realizó un estudio descriptivo, transversal. El universo lo constituyeron niños menores de 2 años que ingresaron al Hospital Nacional Mario Catarino Rivas en el período de enero de 2014–julio de 2015. La muestra fueron los pacientes que cumplieron los criterios de inclusión: todos los pacientes con invaginación intestinal, confirmado el diagnóstico tanto clínica, imágenes o postoperatorio, durante el período de estudio (n=20).

Los datos se obtuvieron de la ficha epidemiológica de la secretaria de salud de Honduras para invaginación intestinal, mediante la revisión de los expedientes clínicos, interrogatorio dirigido a los padres o tutores y se les dió seguimiento

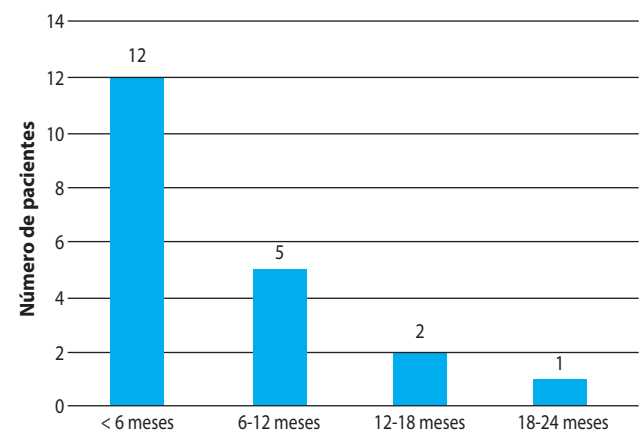
hasta el momento del egreso. Dicho instrumento fue previamente elaborado con preguntas cerradas dicotómicas, y preguntas abiertas. Las variables estudiadas incluyen datos socio-demográficos (edad, sexo, raza, procedencia, estado vacunal, estado nutricional, nivel socioeconómico), las variables clínico patológicas (Características clínicas, malformaciones congénitas del intestino, cirugía abdominal, patologías del intestino), el método diagnóstico (Ultrasonido abdominal, tomografía axial computarizada, imagen de resonancia magnética, rayos X) y los factores de riesgo (factibilidad diagnóstica, tiempo transcurrido desde el inicio de los síntomas, establecimiento del diagnóstico y tratamiento).

El estado nutricional se clasificó según las tablas de peso y talla estandarizadas de la OMS para la categorización del diagnóstico nutricional. El análisis estadístico se realizó aplicando las medidas de frecuencia y proporción, utilizando el programa de Microsoft Excel-2007.

## RESULTADOS

La relación hombre-mujer encontrada fue 1.5:1. Como se puede observar en la gráfica No. 1, donde se clasificaron los pacientes por grupos etarios encontrándose que el 60% se presentó en menores de 6 meses.

**Gráfica No. 1: Rango de edad de los pacientes con invaginación intestinal**



Fuente: Instrumento invaginación intestinal, Hospital Nacional Mario Catarino Rivas 2015.

El estado nutricional del 35% (n=7) presentó algún grado de desnutrición, mientras que el 65% (n=13) eran eutróficos. El 81% tenían el antecedente de haber recibido 2 dosis de vacunas contra Rotavirus de la marca Rotarix® y 2 pacientes tenían como antecedente de importancia invaginación intestinal previa.

Al revisar cuál fue el primer síntoma presentado en los casos de II incluidos en el estudio (Ver tabla No. 1) se encontró que el 40% debutó con vómitos y 25% inició con diarrea.

**Tabla No. 1: Signo o Síntoma inicial del cuadro en pacientes con invaginación intestinal.**

Datos Clínicos Iniciales	n	Porcentaje
Vómitos	8	40%
Fiebre	5	25%
Diarrea	3	15%
Heces con sangre	3	15%
Distensión abdominal	1	5%
Paro de evacuaciones	0	0
Dolor o llanto inconsolable	0	0
<b>TOTAL</b>	<b>20</b>	<b>100</b>

Fuente: Instrumento invaginación intestinal, Hospital Nacional Mario Catarino Rivas 2015.

45% de los pacientes tenían una masa palpable a la exploración de abdomen. Se le realizó tacto rectal al 70% (n=14); en estos se palpó masa en recto en una ocasión (signo de hocico de tenca) y 25% salida de heces con sangre (jalea de grosella) posterior al tacto. Los métodos diagnósticos utilizados fueron rayos x simple de abdomen (42%) y ultrasonido abdominal (33%).

El último signo o síntoma que presentaron los niños con II previo a la intervención quirúrgica fueron distensión abdominal en el 30% de los casos, dolor o llanto inconsolable en el 25% de los casos. (Ver tabla No. 2).

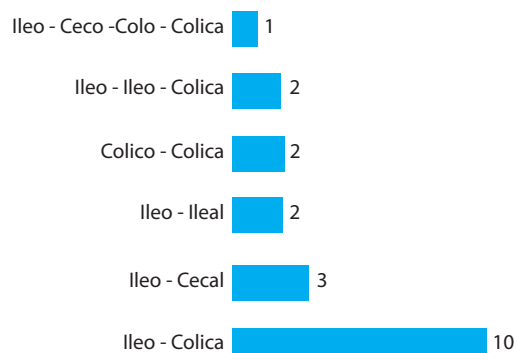
**Tabla No. 2: Último signo o síntoma que presentaron los pacientes con II previo a la intervención quirúrgica.**

Datos Clínicos previos a cirugía abdominal	n	Porcentaje
Distensión abdominal	6	30
Dolor-llanto inconsolable	5	25
Paro de evacuaciones	3	15
Diarrea	2	10
Fiebre	2	10
Vómitos	1	5
Heces con sangre	1	5
<b>Total</b>	<b>20</b>	<b>100</b>

Fuente: Instrumento invaginación intestinal, Hospital Nacional Mario Catarino Rivas 2015.

En el 100% de los pacientes se realizó cirugía para desinvaginar. La localización anatómica más frecuente fue ileo-colica en el 50% de los casos. (Ver gráfico No. 2).

**Gráfico No. 2: Localización de la invaginación intestinal**



Fuente: Instrumento invaginación intestinal, Hospital Nacional Mario Catarino Rivas 2015.

Se realizó resección intestinal y biopsia a 2 pacientes (10%). El reporte de anatomía patológica describió tejido inflamatorio con escasa necrosis sin malignidad; se tomó muestra para rotavirus al 100% de los pacientes pero únicamente se obtuvo el resultado de 2 pacientes en quienes se identificó rotavirus. En 10% (n=2) de los pacientes se identificó rotavirus.

**DISCUSION**

La mayoría de los casos son idiopáticos;<sup>(1,8)</sup> lo

que se puede corroborar en nuestro estudio ya que no se logró encontrar antecedentes patológicos de importancia relacionados con el desarrollo de la misma, solo 2 de los 20 pacientes tenían una invaginación intestinal previa, únicamente el 10% se identificó rotavirus.

La edad de presentación es de 3 meses a dos años según la literatura consultada, con un pico de incidencia entre los 3 y 9 meses de edad, lo cual muestra el mismo comportamiento en este estudio, ya que el 85% de pacientes afectados eran los menores de 12 meses y del sexo masculino, en una relación 1.5-1.<sup>(5, 9-11)</sup> Se encontró que el 35% tenían alteraciones en el estado nutricional, dejando entre dicho el hecho que esta patología se presenta casi exclusivamente en niños bien nutridos, así como también lo menciona la epidemiología internacional.<sup>(12-14)</sup> El antecedente vacunal se debe tomar en cuenta tratando de determinar si existe alguna relación en cuanto a pacientes vacunados o no contra el rotavirus.<sup>(15-18)</sup> En este estudio se encontró que 81% tenían el antecedente de haber recibido dos dosis de vacunas contra rotavirus de la marca Rotarix®. No se puede determinar causalidad por limitaciones en el diseño de este estudio, pero será interesante diseñar y realizar un seguimiento para este fin.

Fueron los vómitos en un 40% el síntoma inicial que con mayor frecuencia se presentó, seguido de la fiebre, diarrea, y heces con sangre. Los síntomas y signos más tardíos fueron distensión abdominal en un 30% seguido de dolor o llanto inconsolable y paro de evacuaciones, la clínica presentada por los pacientes en estudio es variada y la mayoría de los pacientes no presentó los síntomas reportados como clásicos en la literatura consultada (dolor-vómito-heces sanguinolentas), solo un paciente se palpó hongo de tenca a la exploración, lo que nos indica que el paciente pediátrico amerita

una minuciosa evaluación clínica tratando de encontrar todos los signos y síntomas que ayuden a esclarecer el diagnóstico.<sup>(13,14)</sup>

En el 40% se palpó masa en abdomen, concordando con lo reportado en escritos que hacen el señalamiento que la distensión abdominal, el dolor o llanto inconsolable limitan la exploración física y por tanto es difícil la palpación de la masa en forma de salchicha.<sup>(2,13)</sup>

Se realizó tacto rectal en el 70% de los pacientes en su mayoría fue realizado por el cirujano hasta el momento de la interconsulta y no al momento de ser ingresados, conociendo la importancia de los hallazgos todo paciente pediátrico con clínica de dolor abdominal y sospecha de obstrucción deberá realizarse tacto rectal desde el momento del ingreso para no limitar la ruta diagnóstica.

Al 100% de los pacientes se les realizó cirugía abdominal para desinvaginación, este es el único método utilizado en el centro hospitalario. Aunque ligeramente inferior al porcentaje reportado en los escritos internacionales se encontró que la localización fue la íleo-cólica en el 50% de los pacientes, seguido un 15% íleo-cecal.<sup>(1, 3,14)</sup>

A todos los pacientes con resección intestinal se les envió a estudio de patología donde se reportó normalidad en la mayoría de los casos, lo que contrasta con la literatura consultada en donde se menciona que es la hiperplasia de los linfonodos mesentéricos el hallazgo más frecuente.<sup>(14,19)</sup>

En **conclusión**, la Invaginación Intestinal en pediatría tiene una presentación clínica variada, por lo que el personal médico debe realizar anamnesis y exploración clínica minuciosa a fin de encontrar todos los elementos que determinen establecer diagnóstico certero.

## BIBLIOGRAFÍA

1. Stringer MD, Holmes SJ. Familial intussusception. *J Pediatr Surg* 1992; 27(11):1436- 1437.
2. Jamieson D. and Stringer D.A.. Small bowel. en Stringer D.A. and Babyn P.S.. *Pediatric Gastrointestinal Imaging and Intervention*. Ed. Decker Inc Hamilton Second edition 2000: 311-450.

3. Koumanidou C, Vakaki M, Pitsoulakis G, Kakavakis K, Mirilas P. Sonographic detection of lymph nodes in the intussusception of infants and young children: clinical evaluation and hydrostatic reduction. *AJR Am J Roentgenol* 2002; 178(2):445-450.
4. Pumberger W, Hormann M, Pomberger G, Hallwirth U. Sonographic diagnosis of intussusception of the appendix vermiformis. *J Clin Ultrasound* 2000;28(9):492-496(8).
5. Van Trang N1, Le Nguyen NT2, Dao HT2, Ho VL3, Tran DT3, Loewen J4, et. al. Incidence and Epidemiology of Intussusception among Infants in Ho Chi Minh City, Vietnam. *J Pediatr*. 2014 Feb; 164(2):366-71. doi: 10.1016/j.jpeds.2013.10.006. Epub 2013 Nov 14.
6. DiFiore JW. Intussusception. *Semin Pediatr Surg* 1999; 8(4):214-220.
7. Dudgeon DL, Hays DM. Intussusception complicating the treatment of malignancy in childhood. *Arch Surg* 1972; 105(1):52-56.
8. Ravitch M.M, McCune R.M. Jr. Reduction of intussusception by barium enema. *Ann Surg* 1948; 128:904-917.
9. Murphy TV, Gargiullo PM, Massoudi MS, Nelson DB, Jumaan AO, Okoro CA et al. Intussusception among infants given an oral rotavirus vaccine. *N Engl J Med* 2001; 344(8):564-572.
10. Mitra SK, Rao PL, Bhattacharyya NC, Pathak IC. Rupture of intussusciens. *J Pediatr Surg* 1982; 17(3):300-301.
11. Jiang J1, Jiang B, Parashar U, Nguyen T, Bines J, Patel MM. Childhood intussusception: a literature review. *PLoS One*. 2013 Jul 22;8(7):e68482. doi: 10.1371/journal.pone.0068482. Print 2013.
12. Patriquin HB, Afshani E, Effman E, Griscom T, Johnson F, Kramer SS et al. Neonatal intussusception. Report of 12 cases. *Radiology* 1977; 125(2):463-466.
13. Vandertuin L1, Vunda A, Gehri M, Sanchez O, Hanquinet S, Gervais A. Intestinal intussusception in children: truly a classic triad *Rev Med Suisse*. 2011 Feb23;7(283):451-5.
14. Muhsen K1, Kassem E, Efraim S, Goren S, Cohen D, Ephros M. Incidence and risk factors for intussusception among children in northern Israel from 1992 to 2009: a retrospective study. *BMC Pediatr*. 2014 Aug 31;14:218. doi:10.1186/1471-2431-14-218.
15. Oberle D1, Jenke AC, von Kries R, Mentzer D, Keller-Stanislawski B. Rotavirus vaccination: a risk factor for intussusception, *Gesundheitsschutz*. 2014Feb;57(2):234-41. doi: 10.1007/s00103-013-1893-0.
16. Weintraub ES1, Baggs J, Duffy J, Vellozzi C, Belongia EA, Irving S, Klein NP. Et. al. Risk of intussusception after monovalent rotavirus vaccination. *N Engl J Med*. 2014 Feb 6;370(6):513-9. doi: 10.1056/NEJMoa1311738. Epub 2014 Jan 14.
17. Kombo LA, Gerber MA, Pickering LK, Atreya CD, Breiman RF. Intussusception, infection, and immunization: summary of a workshop on rotavirus. *Pediatrics* 2001; 108(2):E37.
18. Chang HG, Smith PF, Ackelsberg J, Morse DL, Glass RI. Intussusception, rotavirus diarrhea, and rotavirus vaccine use among children in New York state. *Pediatrics* 2001; 108(1):54-60
19. John J1, Kawade A2, Rongsen-Chandola T3, Bavdekar A2, Bhandari N3, Taneja S3, Antony K4. Et. al. Active surveillance for intussusception in a phase III efficacy trial of an oral monovalent rotavirus vaccine in India, *Vaccine*. 2014 Aug 11; 32Suppl1: A104-9. doi: 10.1016/j.vaccine.2014.03.036.