

Signo Cabeza de Cobra: en relación con Ureterocele y cálculo vesical. Cobra Head Sign: in relation to Ureterocele and vesical calculus.

*Manuel González Pieri, **Melissa Castellanos, ***Wenndy Umanzor.

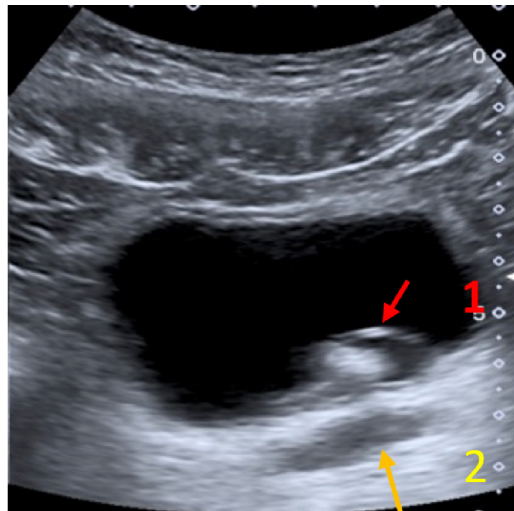


Imagen: Signo de la Cobra (flecha #1) hallazgo compatible con ureterocele, y en su interior imagen hiperecoica con sombra acústica posterior en relación con cálculo (flecha #2).

El ureterocele es una dilatación del extremo distal del uréter, produce una imagen en aspecto de cabeza de cobra⁽¹⁾. Aproximadamente la mitad de los niños varones tienen un tracto urinario duplicado. Pueden ocurrir en casos de uréteres simples o duplicados y existen dos tipos: ortotópico y ectópico. En un ureterocele ortotópico, el orificio del uréter y el ureterocele son intravesicales. En el caso de ureterocele ectópico, este yace en la submucosa de la vejiga y parte de él se extiende hacia el cuello de la vejiga o la uretra. La etiología más difundida en la bibliografía es la rotura incompleta de la membrana de Chwalla (o membrana ureteral) situada en la unión del conducto de Wolf y el seno urogenital o un fallo en el desarrollo de la musculatura distal del uréter⁽²⁾. Paciente con dolor lumbar, en el rastreo sonográfico se observa vejiga urinaria distendida con imagen anecoica distal en el aspecto lateral izquierdo en la cual se define el Signo de la Cobra (flecha #1) y en su interior imagen hiperecoica, con sombra acústica posterior en relación a cálculo (flecha #2).

Palabras Clave Tracto urinario ,Uréter, Vejiga urinaria

Keywords Urinary tract, Ureter, Urinary bladder

*Médico residente 4to año postgrado de radiología, Quetzaltenango, Guatemala. ORCID ID: <https://orcid.org/0000-0002-8407-7907>. Dirigir correspondencia a: mjpieri9@gmail.com

**Médico residente 3er año postgrado de radiología, Quetzaltenango, Guatemala. <https://orcid.org/0000-0001-6436-6501>. llanosmely07@gmail.com

***Médico General Hospital Leonardo Martínez Valenzuela, San Pedro Sula, Honduras. <https://orcid.org/0000-0001-9376-0620>. wendy.umanzor@gmail.com

Recibido 17 mayo 2020

Aprobado 15 diciembre 2020

BIBLIOGRAFÍA

1. Jácome G, Díaz N, Conde T. Ureterocele. Presentación de un caso. Hospital General Universitario Dr. Gustavo Aldereguía Lima, Cienfuegos, Cienfuegos, Cuba, CP: 55100. Link de acceso: <http://scielo.sld.cu/pdf/ms/v11n6/ms11611.pdf>. 2013; 11(6): 690-695.
2. H Castellanos, V García, M Figueroa, D García y J Gutiérrez. Ureterocele gigante. Reporte de un caso. Departamento de Urología, Hospital Médica Londres, México, D.F., México. Revista Mexicana de Urología. Link de acceso: <https://www.elsevier.es/es-revista-revista-mexicana-urologia-302-pdf-X2007408513027312>. 2013; 73(2):80-83.