

## ABSCESO DEL PSOAS PEDIÁTRICO, MANEJO CONSERVADOR: REPORTE DE CASO

### Abscess of pediatric psoas, conservative management: Case report

\*Alejandra Mazariegos Rivera, \*Claudia Alvarado Mendoza, \*\*Carlos Godoy Mejía.

#### RESUMEN

El absceso del psoas es una entidad clínica rara, de difícil diagnóstico en edad pediátrica, con presentación ambigua, retrasando así el diagnóstico y tratamiento. Pueden ser primarios o secundarios, siendo los primarios unilaterales en el 98%, alrededor del 70% de los casos se han reportado en el grupo de edad de 10-17 años, 75% en el sexo masculino. Únicamente en 20% de los casos se identifica el factor causal. Con incidencia anual de doce en países desarrollados.

**Se presenta caso** de masculino de 15 años, procedente de Juticalpa Olancho, con antecedente de apendicectomía hace 10 años, inicia con dolor abdominal de 22 días de evolución, localizado en hipocondrio derecho, de intensidad progresiva. Posteriormente, claudicación y fiebre, fue llevado a clínica privada y manejado con analgésico sin mejoría. Evaluado nuevamente en clínica privada donde indican realizar ultrasonido abdominal que reporto masa heterogénea en corredora para-cólica derecha, considerar absceso del psoas y referencia a Hospital Materno Infantil, Tegucigalpa. Al ingreso febril, con dolor a la palpación profunda en hipocondrio derecho y dificultad de extender miembro inferior derecho por dolor. Los exámenes laboratoriales eran compatibles con proceso infeccioso y el USG abdominal confirmó el diagnóstico. Con evolución clínica satisfactoria y ultrasonido control reflejo reducción de la colección a 9ml por lo que se omitió la TAC.

#### PALABRAS CLAVE

Absceso del Psoas, Dolor Abdominal, Leucocitosis, Diagnóstico por Imagen, Claudicación Intermitente.

#### SUMMARY

The psoas abscess is a rare clinical entity, difficult to diagnose in children with an ambiguous presentation, thus delaying diagnosis and treatment, may be primary or secondary, with

unilateral primary in 98%, about 70% of cases of psoas abscesses has been reported in the age group of 10 to 17 years male and 75%. Only 20% of cases reaches identify the causative factor. With little incidence twelve year in developed countries according to the scientific literature.

**Case report:** If male patient aged 15 years, presented from, Juticalpa, Olancho, Honduras. With a history of appendectomy, 10 years ago, begins with abdominal pain 22 days of evolution, located in the right upper quadrant, progressive intensity. Later, with lameness and fever, which was taken private clinic and managed with analgesic without improvement. It was reevaluated in private clinic where indicated perform abdominal ultrasound reported heterogeneous mass in sliding to right colic, consider psoas abscess and reference to Hospital Materno Infantil, Tegucigalpa. The feverish income, with pain on deep palpation of the right upper quadrant and difficulty of extending the right leg by the presence of pain. The laboratory tests were consistent with infectious process and abdominal USG confirmed the diagnosis. With satisfactory clinical evolution and monitoring ultrasound reflection reduction 9ml collection so the TAC was omitted.

#### KEYWORDS

Psoas Abscess, Abdominal Pain, Leukocytosis, Diagnostic Imaging, Intermittent Claudication.

#### INTRODUCCIÓN

El absceso del músculo psoas ha sido conocido como una enfermedad infecciosa poco frecuente e insidiosa, siendo potencialmente peligrosa para la vida. Es una enfermedad rara, sin embargo ha incrementado su prevalencia,<sup>(1)</sup> con escasa incidencia; doce anuales en países desarrollados según la literatura científica.<sup>(2)</sup>

Descrito por H. Mynter en 1881, quien lo denominó psoitis aguda, ha supuesto un verdadero reto diagnóstico debido a la escasa especificidad de su clínica que dificulta y demora el diagnóstico debido a su escasa incidencia. Patogénicamente clasificados en: *primarios*; que se

\*Doctora en Medicina General y Cirugía, autora independiente.

\*\* Especialista en Pediatría. Hospital Materno Infantil.

Dirigir correspondencia a: [alemazariogs.am@gmail.com](mailto:alemazariogs.am@gmail.com)

Recibido: 15 de marzo 2016,

Aprobado: 22 de junio 2015

presentan con cierta frecuencia en poblaciones poco desarrolladas y *secundarios*; de los que se puede decir que su incidencia ha aumentado.<sup>(2)</sup> Los primarios se desconoce si tienen alguna fuente detectable y son el tipo más común en los niños, el microorganismo más frecuente en estos casos es *Staphylococcus aureus*, indicando que una fuente no identificada cutánea puede conducir a bacteriemia;<sup>(3)</sup> se produce por vía hematogena o linfática de un organismo causante desde un sitio distante.<sup>(4)</sup> Los microorganismos causales implicados en los abscesos secundarios en los niños son *Staphylococcus aureus*, *Streptococcus pneumoniae* y *Escherichia coli*<sup>(3)</sup> estos se produce como resultado de la expansión directa de un proceso inflamatorio cercano al músculo iliopsoas.<sup>(4)</sup>

En cuanto a lo que se refiere al diagnóstico, debemos tener en cuenta que ha supuesto un reto para el médico por la inespecificidad de su clínica y por la infrecuencia con la que se presenta.<sup>(2)</sup> Clínicamente, puede encontrarse la triada constituida por fiebre, dolor lumbar y dolor a la flexión del muslo, en los casos clásicos. Sin embargo, la forma de presentación suele ser insidiosa, lo que dificulta la evaluación o diagnóstico y aumenta la posibilidad de generar complicaciones, lo que secundariamente eleva la morbi-mortalidad del proceso. El cuadro suele comenzar gradualmente con un síndrome constitucional, fiebre y dolor abdominal inespecífico. A la exploración podemos encontrar signo del psoas positivo (dolor a la flexoextensión de la cadera). Las pruebas de laboratorio de rutina, incluyendo hemograma y PCR son útiles para confirmar el diagnóstico de una masa inflamatoria; el hemograma suele evidenciar leucocitosis: incrementado hasta un máximo de 20,000-30,000/ $\mu$ L,<sup>(2, 4)</sup> con neutrofilia. Además elevación de la velocidad de sedimentación lo cual no aporta gran información por ser común a cualquier proceso infeccioso.

En cuanto a las técnicas de imagen, en la radiografía simple de abdomen, en algunas ocasiones puede observarse borramiento de la línea del psoas, escoliosis antiálgica aumento del tamaño del músculo que provoque signos indirectos de ocupación de espacio. La ecografía aporta gran información aunque no es capaz de identificar calcula la especificidad de la ecografía entorno al 50% frente al 100% de la tomografía axial computarizada (TAC), siendo la

mejor prueba para el diagnóstico de esta entidad, fundamental para el diagnóstico y planteamiento terapéutico, esencial también para el seguimiento del paciente y comprobar la resolución del cuadro.<sup>(2)</sup>

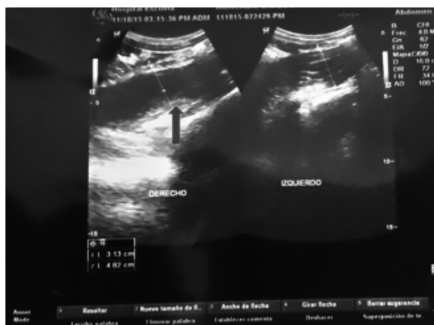El desarrollo en las técnicas de diagnóstico por imagen ha supuesto mejora tanto para diagnóstico como para tratamiento, ya que suele ser suficiente con un drenaje percutáneo guiado por ecografía o TAC y tratamiento antibiótico adecuado.<sup>(2)</sup>

## PRESENTACIÓN DE CASO

Se presenta caso de adolescente masculino de 15 años de edad procedente de Juticalpa, departamento de Olancho, Honduras. Con antecedente de apendicetomía más peritonitis hace diez años en Hospital de Olancho. Con historia de dolor localizado en hipocondrio derecho de 22 días de evolución, con aumento progresivo de intensidad y al cuarto día presentó claudicación secundario al dolor, además, fiebre de tres días de evolución, sugestivamente alta, no cuantificada, con escalofríos, sin predominio de horario, tratado con analgésicos en clínica privada y sin mejoría por lo que se le realiza ultrasonido abdominal el cual reporta: masa heterogénea en corredera paracólica derecha a considerar absceso de psoas, lo envían al Hospital de Juticalpa y de este centro es referido al Hospital Materno Infantil de Tegucigalpa, donde se recibe: febril (T: 39 °C) con dolor a la palpación profunda de hipocondrio derecho, sin signos de irritación peritoneal y rebote negativo. En extremidades, con dificultad de extender miembro inferior derecho por presencia de dolor. Se realiza PCR inicial de 24 mg/dl y hemograma con leucocitosis de 22,210  $\mu$ L. Ingresado con diagnóstico de dolor abdominal en estudio, sospecha de absceso de psoas derecho. Se interconsulta a cirugía pediátrica que indica ultrasonido (USG) abdominal, radiografía de abdomen de pie y acostado, examen de heces; para descartar primero apendicitis del muñón y parasitosis.

Se realizó USG abdominal (Ver figura N° 1), el cual reportó: en psoas derecho se observa aumento de volumen con respecto al izquierdo, con disrupción de fibras musculares y pérdida de su morfología y con focos hipoeoicos (líquido) en relación a proceso inflamatorio; absceso de músculo psoas derecho con proceso inflamatorio adyacente difuso con volumen de 45 ml; confirmando el diagnóstico.

**Figura No. 1:** Primer USG abdominal del paciente.

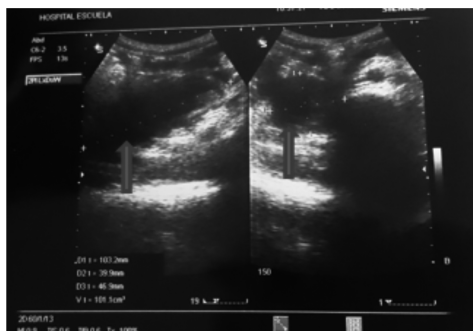


Se observa colección de líquido en psoas derecho, con volumen de 45 ml. (flecha azul)

Fuente: tomada de expediente clínico del paciente.

Se inició cobertura antibiótica con clindamicina y ceftriaxone. Al cuarto día, se interconsulta con el servicio de infectología porque persistía con picos febriles y leucocitosis por lo que se hizo cambio de cobertura antibiótica a metronidazol y piperacilina más tazobactam. El sexto día de tratamiento se realiza USG abdominal de control (Ver figura No. 2), que reporta: músculo psoas derecho aumentado de tamaño en toda su extensión de ecogenicidad heterogénea con volumen aproximado de 100 ml por lo que se interconsultó con el servicio de cirugía pediátrica quienes sugirieron realizar tomografía abdominal con contraste para valorar la extensión de la colección antes de decidir manejo por radiología intervencionista; sin embargo debido a evolución satisfactoria no fue emergencia quirúrgica. USG abdominal de control del día once mostró disminución significativa de la colección de líquido a 9 ml respondiendo a antibioticoterapia por lo que se omite TAC abdominal e interconsulta con radiología intervencionista. Fue egresado del hospital sin complicaciones.

**Figura No. 2:** USG abdominal control. (6to día)



Se observa el aumento de la colección a 100 ml. (flecha azul)

Fuente: tomada de expediente clínico del paciente.

## DISCUSIÓN

El músculo psoas se encuentra en el compartimiento ileopsoas que se ubica en el espacio extraperitoneal definidos por la fascia del ileopsoas, El borde interior de dicha fascia es también denominada fascia transversal.<sup>(5)</sup> El absceso del psoas es una condición rara, se observa sobre todo en los países en desarrollo.<sup>(6,7)</sup>

Actualmente en Honduras no existen estudios previos ni datos de prevalencia de esta enfermedad, por lo que resulta interesante puesto que es un país en vías de desarrollo. Este caso resulta interesante ya que el cuadro clínico fue de 22 días de evolución tratado inicialmente con analgésicos sin eventual mejoría, iniciando de forma insidiosa hasta presentar la triada clásica de la enfermedad esto denota la falta de presunción diagnóstica.

Es frecuente que pase desapercibido durante la exploración física puesto que tiene un comienzo insidioso y síntomas variables que retrasa su diagnóstico por lo que requiere de una fuerte sospecha clínica.<sup>(7)</sup> En los países desarrollados, predomina el absceso de psoas secundario, que ocurre en pacientes de mayor edad y las causas subyacentes incluyen patología gastrointestinal, médula espinal, renal, ginecológica, sepsis distante y muy rara en pacientes obstétricas.<sup>(7-9)</sup> Alternativamente, un absceso de psoas puede ser causado por infecciones piógenas especialmente *Stafilococos*, *Streptococos*, *Escherichia coli* y especies de *Bacteroides*.<sup>(10)</sup> En el presente caso no se realizó cultivo ni drenaje percutáneo del absceso por la mejoría clínica del paciente tras cumplir la cobertura con antibióticos durante 15 días desde su ingreso en la unidad de salud, se desconoce cuál fue el microorganismo causal puesto que la colección cedió paulatinamente y no fue necesario la realización de más estudios. La etiología de nuestro caso también fue idiopática, al compararlo con los otros estudios.

En el mundo occidental, los abscesos de psoas primario se han vuelto más frecuentes, especialmente en pacientes inmunocomprometidos, tal es el caso de abscesos fúngicos en el músculo psoas encontrado en estos pacientes.<sup>(6,7)</sup> Otras condiciones que predisponen o que pueden estar asociados con un absceso de psoas incluyen la diabetes mellitus, carcinoma de próstata, hematoma en el músculo psoas después de un traumatismo o hemorragia espontánea en condi-

ciones con anomalías de la coagulación, apendicitis, enfermedad inflamatoria del intestino, cáncer de colon, y diverticulitis.<sup>(7)</sup> El factor que pudo asociarse al caso que se reporta en este manuscrito, es el antecedente quirúrgico de apendicetomía 10 años atrás.

El diagnóstico del absceso de psoas puede basarse en el examen físico, ecografía y tomografía computarizada. Siendo los estudios radiológicos la base de mayor utilidad y exactitud de 41-95% y 95-100% respectivamente.<sup>(5)</sup> El diagnóstico clínico definitivo de un absceso del psoas puede ser difícil, se realiza en base a la presentación clásica de fiebre, dolor abdominal o masa, y la contractura en flexión de la cadera. En el presente caso, se realizó ultrasonido que mostró una colección heterogénea representando un pilar importante para sustentar y confirmar el diagnóstico. Así mismo establecer un tratamiento oportuno. El recuento de glóbulos blancos muestra una elevación con desplazamiento a la izquierda, así como elevada velocidad de eritrosedimentación (VES) y el PCR positivo, son resultados comunes de cualquier proceso infeccioso.<sup>(5)</sup> Concordando con los resultados del paciente que presentó leucocitosis de 22,210  $\mu$ l y PCR positivo (24 mg/dl). Por lo que se hizo cambio de cobertura antibiótica de amplio espectro a segunda línea, a metronidazol y piperacilina más tazobactam ya que persistía con picos febriles y leucocitosis.

En los centros donde la ecografía y / o tomografía computarizada no están disponibles, una urografía intravenosa puede ser herramienta útil de diagnóstico indirecto. Las opciones de tratamiento incluyen drenaje percutáneo guiado por imagen que es considerado el estándar de oro, y/o la exploración quirúrgica en función del estado del paciente, algunos casos pueden ser tratados exitosamente con antibióticos y obser-

vación,<sup>(5-8)</sup> lo cual ocurrió en el presente caso que fue manejado de forma conservadora, omitiéndose la interconsulta con el servicio de radiología intervencionista y la realización de tomografía debido a su excelente evolución.

En los estudios de imagen, los abscesos del psoas parecen originarse cerca de la parte anterior del cuerpo vertebral y la corteza anterior, comúnmente cerca de la placa terminal o la metafisis del cuerpo vertebral. Se pueden propagar por debajo del ligamento longitudinal anterior y hacer participar a los niveles contiguos o propagados a los tejidos blandos paravertebrales.<sup>(6)</sup> El diagnóstico diferencial de una masa de psoas es variada, la mayoría de las causas comunes incluyen infecciones, tumores tales como sarcomas, neurofibromas y muy raramente hernias discales.<sup>(7-9)</sup>

### Conclusión

Por la infrecuencia con la que se presenta esta patología, debemos tenerla presente a la hora de plantear un diagnóstico diferencial cuando nos enfrentemos ante un paciente con sintomatología inespecífica que pueda orientarnos a un proceso infeccioso de origen intraabdominal. Para poder realizar un diagnóstico temprano e iniciar tratamiento adecuado, reduciendo la morbi-mortalidad infantil.

### Recomendación

La presunción diagnóstica debe considerarse la piedra angular para resolver de forma rápida y oportuna esta patología y evitar de este modo complicaciones futuras. A pesar que los pacientes con absceso del psoas al inicio de su enfermedad podrían tener una vida normal, con algunas limitaciones atípicas, los signos y síntomas propios de la infección puede resultar confusos.

Por esta razón es indispensable fomentar la práctica de un examen físico minucioso, sospecha de la enfermedad para luego ser comprobada por estudios de imagen.

## BIBLIOGRAFÍA

1. Yi-Chun Lai, Po-Chou Lin, Wei-Shu Wang, Jiun-I Lai. An Update on Psoas Muscle Abscess: An 8-Year Experience and Review of Literature. *International Journal of Gerontology*. [Internet] 2011[Citado 15 de mayo 2016]; 5(2): 75-79. Disponible en: <http://www.sciencedirect.com/science/article/pii/S1873959811000408>.
2. Navarro Gil Joaquín, Regojo Zapata Óscar, Elizalde Benito Ángel, Hijazo Conejos José Ignacio, Murillo Pérez Carlos, Sánchez Zalabardo José Manuel et al. Absceso de psoas: revisión de la bibliografía. *Arch. Esp. Urol.* [Internet]. 2006 Feb [citado 2016 Jun 22]; 59(1): 73-77. Disponible en: [http://scielo.isciii.es/scielo.php?script=sci\\_arttext&pid=S0004-06142006000100011&lng=es](http://scielo.isciii.es/scielo.php?script=sci_arttext&pid=S0004-06142006000100011&lng=es).
3. Sham Minakshi, Singh Dasmit. Neonatal Ilio-Psoas Abscess: Report of Two Cases. *J Neonatal Surg.* [Internet] 2014 Jan-Mar [Citado 18 de mayo 2016]; 3(1): 4. Disponible en: <http://www.ncbi.nlm.nih.gov/pmc/articles/PMC4420432/>
4. Han YM, Kim AY, Lim RK, Park KH, Byun SY, Kim SH, et al. Neonatal Iliopsoas Abscess: The First Korean Case. *J Korean Med Sci.* [Internet] 2015 Aug [Citado 30 de mayo 2016]; 30(8): 1203–1206. Disponible en: <http://www.ncbi.nlm.nih.gov/pmc/articles/PMC4520954/>.
5. Oosthuizen GV, Harrower JE, Hadley GP. Psoas abscess in children: making the diagnosis. *Trop Doct.* 2006 Oct;36(4):246-247.
6. Aldamanhori Reem, Barakat Alaa, Al-Madi Maha, Kamal Baher. Psoas Abscess Secondary to Urinary Tract Fungal Infection. *Urology Case Reports* 3 (2015) 106e108.
7. Kachramanoglou Carolina, Farmer Simon F, Choi David. Sequestered disc fragment mimicking a psoas abscess. *The Spine Journal.* [Internet] 2012[Citado 17 mayo 2016]; 12(10): e1–e4. Disponible en: <https://www.infona.pl/resource/bwmeta1.element.elsevier-13b9c93a-5a2b-3c7f-ba-c2-c3d2b8f94280>.
8. Goyal Anmol, Shah Ira. Infantile Psoas Abscess. *Letter to the Editor.* 2013; 42 (8): 415-416.
9. Al-Ghanem Al-Ghanem Rajab, Galicia Bulnes José Manuel, Cabrerizo Carvajal Francisco, Abdullah El-Rubaidi Osamah. Absceso epidural y de psoas bilateral tras anestesia epidural obstétrica: una complicación poco frecuente. *Prog Obstet Ginecol.* [Internet] 2012[Citado 20 mayo 2016]; 55(2):89-93. doi: 10.1016/j.pog.2011.11.010
10. Pérez Herbón M, Rodríguez Constenla I, Lado Lado FL, Rodríguez López I. Absceso primario de psoas. *An. Med. Interna (Madrid)* [Internet]. 2004 Ene [citado 2016 Jun 22]; 21(1): 50-51. Disponible en: [http://scielo.isciii.es/scielo.php?script=sci\\_arttext&pid=S0212-71992004000100019&lng=es](http://scielo.isciii.es/scielo.php?script=sci_arttext&pid=S0212-71992004000100019&lng=es).