

Obstrucción intestinal por *Ascaris Lumbricoides*

Intestinal Obstruction by *Ascaris Lumbricoides*

*Gerardo José Ayestas Moreno.

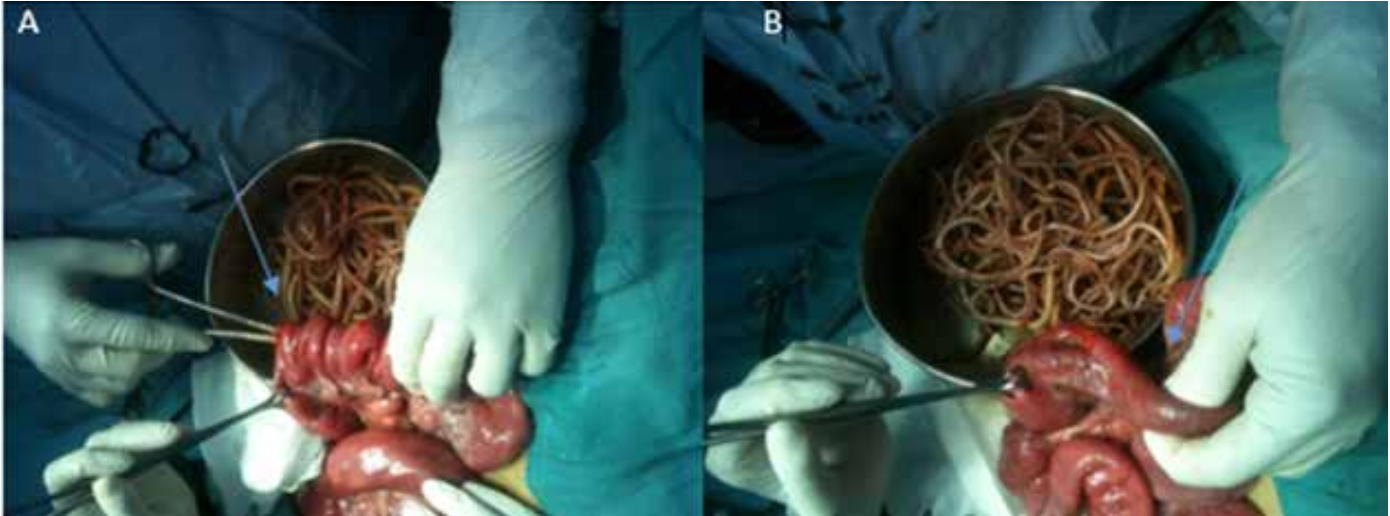


Figura 1. A: Se observa duodeno con enterotomía, de donde se realizó extracción instrumental de *Áscaris Lumbricoides*. B: Se realiza palpación manual para valorar permeabilidad intestinal.

Paciente femenina de 8 años de edad, llega a emergencia del Hospital de área del departamento de Lempira, con dolor abdominal de 2 días, tipo cólico, moderado, acompañado de vómitos y paro de evacuaciones de igual tiempo. Al examen físico paciente de bajo peso, con desnutrición proteico calórica crónica, se palpa masa abdominal localizada en hipogastrio, dolorosa, móvil. Al tacto rectal: ampolla rectal vacía. Se realiza laparotomía exploratoria Enterotomía por obstrucción mecánica, encontrándose *Ascaris Lumbricoides* en luz intestinal, extrayéndose incontable cantidad, no se encontraron lesiones o necrosis intestinal.

La infección intestinal por *Ascaris Lumbricoides* puede producir daño mecánico por obstrucción del lumen intestinal, alteración de perfusión, perforación de la pared y peritonitis. El riesgo de oclusión intestinal es mayor en niños pequeños y está relacionado con el número de parásitos, ⁽¹⁾La suboclusión puede ser tratada médicamente con precaución, pero en la oclusión intestinal el tratamiento médico no es recomendable, por riesgo a migración larvaria, pero al presentarse signos y síntomas de abdomen agudo la laparotomía exploradora de urgencia es indicada. ⁽²⁾

REFERENCIAS BIBLIOGRÁFICAS.

1. Orso P, Cantou. *Ascaris lumbricoides* Complicaciones graves en niños hospitalizados en el Centro Hospitalario Pereira Rossell. Archivo de pediatría del Uruguay. 2014; 85(3): 149-154.
2. Moscatellia, Orbe G. *Ascariasis* intestinal. Archivo argentino de pediatría. 2015; 113 (6): 4-9.

*Doctor en Medicina y Cirugía. Egresado de la EUCS, UNAH-VS.
Dirigir correspondencia a: gerardo3_7@hotmail.com
Recibido: 19 de marzo de 2017 Aprobado: 20 de mayo de 2017