

## MANEJO DE QUISTE PERIAPICAL INCORPORANDO TOMOGRAFÍA COMPUTARIZADA DE HAZ CÓNICO Y BIOPSIA. REPORTE DE CASO.

### CONTROL OF A PERIAPICAL CYST INCORPORATION OF CONE BEAM COMPUTED TOMOGRAPHY AND BIOPSY. CASE REPORT.

\*Patricia G. Gonzáles, \*Susan G. Zavala, \*\*Reina Margarita Alvarado Gámez.

#### RESUMEN

El quiste periapical se deriva del epitelio de revestimiento por una proliferación de pequeños residuos epiteliales de Malassez, el presente reporte señala características clínico-patológicas de un quiste periapical y la incorporación del uso de la tomografía computarizada de haz cónico (CBCT) como método de diagnóstico y el procedimiento de biopsia para descartar malignidad. Por lo general, en el protocolo de intervención, el odontólogo no emplea la realización de biopsia ni estudios histopatológicos a lesiones que aparentan ser benignas, con base en la literatura y experiencia del caso clínico, se pretende que el estudiante de pregrado, odontólogo general y especialista incorpore la CBCT y biopsia en el diagnóstico. Paciente femenina de 45 años, acudió a las clínicas estomatológicas de la Carrera de Odontología de la Universidad Nacional Autónoma de Honduras en el Valle de Sula (UNAH-VS). En el exámen intraoral se observó fracturas de coronas fijas de cerámica en el incisivo central e incisivo lateral superior izquierdo, presencia de tumefacción fluctuante en el rafe palatino medio, dolor a la palpación y presencia de fístula activa. Se realizó una CBCT para elaboración del plan de tratamiento; el abordaje clínico fue terapia endodóntica convencional, apicectomía con obturación retrógrada en los dientes involucrados, remoción del quiste, realización de biopsia y estudios

anatomopatológicos que corroboran el diagnóstico presuntivo de epitelio escamoso típico densamente infiltrado de linfocitos, el corion muestra infiltrados linfoplasmocitarios de un quiste periapical. La paciente evolucionó sin complicaciones permaneciendo asintomática; en 12 meses radiografía periapical evidenció formación de tejido óseo en el área tratada.

#### PALABRAS CLAVE

Apicectomía, Biopsia, Quiste Periapical, Tomografía Computarizada por Rayos x, Endodoncia.

#### ABSTRACT

The periapical cyst derives from the coating epithelium due to proliferation of small epithelial remnants of Malassez, for which, the present report points out the clinical and pathological characteristics of a periapical cyst, also the incorporation of cone beam computed tomography and the biopsy procedure as a method of diagnosis to rule out malignancy. Generally, in the intervention protocol dentists do not use biopsies or histopathological studies to lesions that appear to be benign. Based on the literature and experience of the clinical case, it is intended that the undergraduate student, general dentist and specialist, incorporate cone beam computed tomography and biopsy in the diagnosis. A 45-year-old female patient attends: Stomatological Clinics of career of dentistry of Universidad Nacional Autónoma de Honduras en el Valle de Sula (UNAH-VS). In the intraoral clinical examination, fractures of porcelain crowns are observed in the central incisor and lateral incisor, presence of fluctuating swelling in the middle palatal raphe, pain on palpation and presence of active fistula. The clinical procedere

\*Doctora en Cirugía Dental, Universidad Nacional Autónoma de Honduras en el Valle de Sula (UNAH-VS).

Susansav93@gmail.com <https://orcid.org/0000-0001-7666-1487>  
cerrato\_12@hotmail.com <https://orcid.org/0000-0002-9041-0550>

\*\* Especialista en Endodoncia, Docente de la Carrera de Odontología, UNAH-VS, Coordinadora de Clínicas Estomatológicas.

Dirigir correspondencia a: [reina.alg08@gmail.com](mailto:reina.alg08@gmail.com)  
<https://orcid.org/0000-0001-6014-1858>

Recibido: 23 de marzo 2018 Aprobado: 18 de noviembre 2018

was the conventional endodontic therapy, apicectomy with retrograde obturation, removal of the cyst, anatomopathological and biopsy studies that corroborate the presumptive diagnosis of typical squamous epithelium densely infiltrated by lymphocytes, the chorion shows lymphoplasmacytic infiltrates of a periapical cyst. The patient evolved without complications, remaining asymptomatic; the radiographic control at 12 months evidenced bone tissue formation in the treated area.

### KEY WORDS

Apicectomy, Biopsy, Periapical Cyst, X-ray computed Tomography, Endodontics.

### INTRODUCCIÓN

Un quiste es una cavidad anormal de forma circunscrita, revestido en su interior por epitelio y tapizado externamente por tejido conectivo, su centro contiene material líquido o semilíquido de color cetrino que cuando se infecta se convierte en purulento.<sup>(1-4)</sup> El Dr. Mirkovic et al,<sup>(5)</sup> en su estudio determina que generalmente los quistes periapicales se clasifican de acuerdo con sus estructuras histológicas y características designadas después de la enucleación quirúrgica, sin embargo en la atención odontológica diaria no se emplea la realización de biopsia ni estudios histopatológicos.<sup>(2)</sup> El quiste periapical se desarrolla a partir de un foco inflamatorio procedente del foramen apical, se extiende hacia la región perirradicular por secuelas de un proceso cariogénico o traumático que injurian la pulpa del diente provocando su necrosis.<sup>(1,2,6,7)</sup> Se forma un granuloma periapical por el resultado de una reacción defensiva hiperplásica frente al estímulo inflamatorio persistente, que provoca la proliferación de los restos epiteliales de Malassez ulteriormente formando un quiste recubierto por epitelio escamoso estratificado no queratinizado.<sup>(1-5,8,9)</sup> Los quistes periapicales son localizados en el maxilar en la zona incisiva, los dientes permanentes más afectados son los incisivos centrales y laterales superiores, donde la evolución se pro-

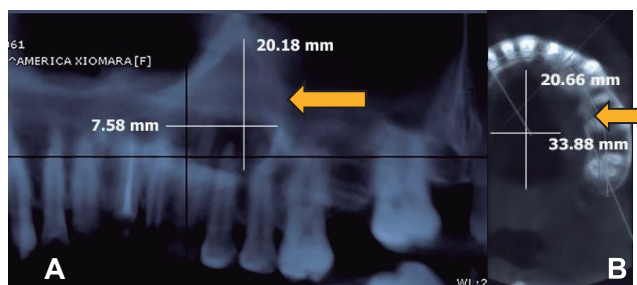
duce hacia el vestíbulo o región palatina.<sup>(1,3,6-8)</sup> Generalmente miden más de 10 mm de diámetro<sup>(2,6)</sup> en cuanto a su incidencia los quistes radiculares representan el 95% de los quistes maxilares.<sup>(1,3)</sup> La frecuencia de los quistes periapicales se reporta entre el 7% y el 56% de las lesiones radiolúcidas periapicales y el 80% de todos los quistes odontogénicos.<sup>(3,4,6)</sup> Posada<sup>(4)</sup> afirma que clínicamente este quiste odontogénico inflamatorio suele ser asintomático en sus etapas iniciales a menos que sufra una exacerbación inflamatoria aguda en ocasiones presenta tractos fistulosos con descarga activa cuando alcanza un tamaño significativo.<sup>(2-4)</sup> Radiográficamente muestra un área radiolúcida, redondeada, de bordes bien definidos, pérdida de la cortical en la zona apical.<sup>(3,5,6,8)</sup> En ocasiones se observa una fina línea de mayor densidad ósea rodeando estas lesiones, que indica la reacción del hueso ante el crecimiento lento de larga evolución<sup>(3,6,10)</sup> produciendo reabsorción ósea por la presión quística,<sup>(4)</sup> además puede expandir las tablas óseas ya sea adelgazándolas o destruyéndolas apareciendo con mayor frecuencia en la zona vestibular.<sup>(1,4)</sup> Patel et al. 2015 afirma que la CBCT es un método de imagen tridimensional que ofrece la oportunidad de examinar los dientes individuales en cualquier vista.<sup>(6,9,11,12)</sup> Ayuda a elaborar un plan de tratamiento más preciso, seguro y menos invasivo en una sola intervención determinando un mejor pronóstico en el tratamiento.<sup>(9)</sup>

### REPORTE DE CASO CLÍNICO

Se presenta paciente femenina de 45 años de edad, a las clínicas estomatológicas de la carrera de odontología de la UNAH-VS. El motivo de consulta: “quiero cambiarme las coronas de mis dientes de enfrente”. La paciente se colocó coronas fijas en el incisivo central (2.1 según nomenclatura de la Federación Dental Internacional) e incisivo lateral superior (2.2) izquierdo por trauma bucal hace 20 años. En el examen intraoral

se constata fracturas de las coronas fijas; en las pruebas objetivas manifestó sensibilidad a la percusión en los dientes 2.1 y 2.2, en el área del paladar se observó una tumefacción fluctuante en el rafe palatino medio con dolor a la palpación y presencia de una fístula activa. En la radiografía convencional se observó una lesión periapical de 13x13 mm de diámetro. Al examinar el tamaño de la tumefacción, se indicó a la paciente una CBCT con la finalidad de obtener un diagnóstico real del tamaño y ubicación de la lesión periapical.<sup>(13)</sup> (Ver Figura No. 1A,1B).

**Figura No. 1: Imagen 1A y 1B Radiolúcida del quiste periapical.**



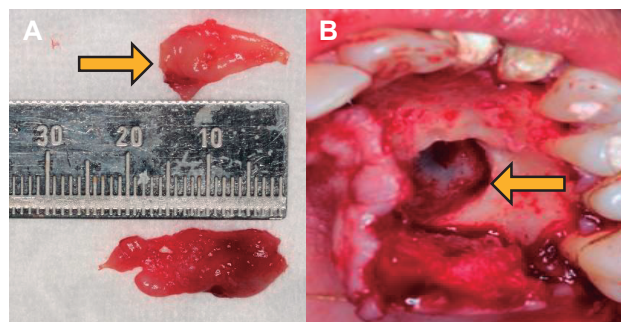
**Figura 1. A:** Vista Panorámica (CBCT), la imagen radiolúcida del quiste periapical en bahía, alcanza un diámetro de aproximadamente 7.58mm x 20.18mm. **B:** Vista Axial (CBCT), zona radiolúcida bien definida de 33.88mm x 20.66mm.

Fuente: Propias de los autores de la investigación.

Las pruebas térmicas dieron positivo al frío en incisivo central y en incisivo lateral superior derecho (1.1-1.2), negativo en incisivo central a canino superior izquierdo (2.1-2.3) y positivo tardío en el primer y segundo premolar superior izquierdo (2.4-2.5). Se decidió tratar endodónticamente desde los dientes 2.1 hasta 2.5. Se indicó a la paciente terapia antibiótica y analgésica previa a la intervención quirúrgica, se procedió posteriormente al bloqueo local con Articaína al 4% en los nervios nasopalatino y el nervio infraorbitario; se realizó incisión festoneada sin descarga en zona palatina desde los dientes 1.2 hasta 2.6, luego se efectuó el levantamiento de colgajo; se desarrolla la osteotomía utilizando una fresa de carburo de tungsteno # 6. Se elimina tejido granulomatoso, dentro de la cavidad quística y se

extrajo la cápsula, con medidas de 15 y 24 mm, mediante una cureta de Lucas eliminando el tejido patológico restante, con irrigación de suero fisiológico. (Ver Figura No. 2A, 2B).

**Figura No. 2: Muestra de lesión y cavidad quística.**



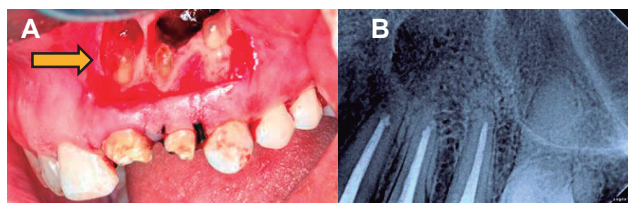
**Figura 2. A:** Muestra de la lesión quística **B:** Cavidad quística libre de tejido granulomatoso.

Fuente: Propias de los autores de la investigación y colaboradora Tania Portillo.

Al finalizar se realiza la sutura con puntos simples con hilo Catgut 3.0. En la cirugía endodóntica se realizó incisión trapezoidal en región vestibular de los dientes 2.1 a 2.3 con una fresa redonda de carburo de tungsteno quirúrgica #8 se inició la remoción del hueso a baja velocidad en la región vestibular exponiendo la zona de infección en el extremo de los ápices radiculares. Se realizó apicectomía en los dientes 2.1- 2.3, para la preparación retrógrada de la cavidad se utilizó ultrasonido Suprasson P5 Booster y punta ultrasónica angulada n<sup>a</sup> AS3D con preparación de 3 mm intraconducto y uso de microinstrumentos endodónticos se utilizó como material de relleno de la preparación apical agregado de trióxido mineral (MTA) blanco Pro Root. (Figura 3A) Se procedió al curetaje con una cureta de Lucas, seguido de irrigación con suero fisiológico en las cavidades. Por último se sutura el colgajo con puntos simples usando hilo catgut 3.0. Se hicieron las siguientes prescripciones postoperatorias a la paciente: reposo, dieta líquida o blanda por 48 horas, analgésico Etoricoxib 120 mg vía oral, una cada 24 horas por 5 días y antibiótico Clindamicina

de 600 mg vía oral una cada 8 horas por 5 días, Clorhexidina al 0.20% 3 veces al día por 2 semanas. A los 10 días se realizó control radiográfico y retiro de puntos de sutura. Se ordenó realizar estudio histopatológico y el resultado fue: epitelio escamoso típico densamente infiltrado de linfocitos, el corion muestra infiltrados linfoplasmocitarios de un quiste periapical. El control radiográfico se realizó a los 6, 8 y 12 meses después de la intervención quirúrgica. (Ver Figura No. 3B).

**Figura No. 3: Control radiográfico en meses posteriores.**



**Figura 3. A:** Dientes 2.1, 2.2, y 2.3 finalizados con obturación retrógrada. **B:** Radiografía control 1 año después de intervención quirúrgica. Fuente: Propias de los autores de la investigación y colaboradora Tania Portillo.

## DISCUSIÓN

Cabe destacar que el quiste periapical que presentó la paciente es secuela de un trauma dental mientras que algunos autores reportan que esta lesión se desarrolla en la mayoría de los casos a partir de un proceso cariogénico.<sup>(1,2,6,7)</sup> Se empleó la radiografía periapical para diagnosticar este tipo de lesiones en el caso descrito además se incorporó el uso de la CBCT<sup>(14)</sup> en función de los hallazgos clínicos-radiográficos encontrados obteniendo el tamaño verdadero, localización y extensión real del quiste periapical observando una zona radiolúcida bien definida de 33.88mm de largo x 20.66mm de ancho localizada en la zona incisiva del maxilar superior izquierdo con extensión hacia vestibular y palatino. Basado en los reportes de Petersson A, Gomes A y Liang YH<sup>(9,15,16)</sup> el mejor mecanismo para un estudio preciso es la CBCT por el contrario otros autores como Díaz, Gumila, Posada, Rojas<sup>(1-4)</sup> no incorporan el uso de imágenes 3D para la valoración de un plan de tratamiento idóneo para un quiste periapical.

Según los estudios de Motamedi y Posada,<sup>(4,17)</sup> un quiste apical verdadero es poco probable que se resuelva sin intervención quirúrgica,<sup>(3,4)</sup> puesto que está aislado de los irritantes del canal radicular y son autosostenidos<sup>(3)</sup> por esta razón la extirpación oportuna del quiste, la apicectomía,<sup>(18)</sup> obturación retrógrada con MTA<sup>(19-22)</sup> y biopsia como abordaje de nuestro caso clínico permitió evitar la agudización de la lesión, recidiva y el compromiso de otras estructuras anatómicas sin embargo, el autor Dandotikar<sup>(23)</sup> respalda el manejo del quiste periapical mediante el control de la infección endodóntica utilizando hidróxido de calcio, siendo solamente un 74% de éxito según el estudio de Caliskan MK. En el caso relatado se decidió realizar biopsia y estudios histopatológicos de la muestra extraída para obtener el diagnóstico definitivo de la lesión de modo que los quistes son de carácter benigno sin embargo, es necesario realizar el examen histopatológico de la lesión extirpada debido a un porcentaje ínfimo que podría malignizarse según los reportes de Peña y Rojas.<sup>(1,3,8,13,24)</sup> En el estudio Wan, Savage<sup>(25)</sup> por medio de diagnósticos histológicos se detectaron 26 tumores malignos (22 carcinomas de células escamosas, 2 adenocarcinomas polimorfos de grado bajo, 1 carcinoma verrugoso y 1 melanoma). Por otra parte no se encontraron investigaciones en Honduras sobre la realización de biopsia después de una enucleación de quiste periapical. El defecto óseo es una característica en el crecimiento de un quiste periapical, el hueso humano se caracteriza por tener la habilidad de regenerar su estructura original después de defectos o fracturas. Por consiguiente se tomó la decisión de no utilizar injerto óseo basado en el estudio del Dr. Martin Gosau y cols<sup>(26)</sup> que han reportado la regeneración ósea en el maxilar y en la mandíbula después de una enucleación y cierre simple sin la necesidad de injertar.<sup>(27)</sup> El usar o no un injerto óseo, membrana y colágeno entra en discusión por el requerimiento y posibilidad de adquisición del paciente. En la revisión realizada por la Dra.

Martha Rebolledo<sup>(28)</sup> se concluye en que el utilizar un injerto de hueso provoca la aceleración con respecto a la cicatrización ósea sin embargo, existen estudios y casos de enucleaciones de quistes sin injerto de hueso con tamaño mayor a 40 mm que en dos años muestra la regeneración ósea completa. Se estima que el tiempo de cicatrización promedio para los quistes de diámetro superior a 10 mm es aproximadamente dos años y medio, estos hallazgos coinciden con lo observado en el presente caso.

### Conclusión

El uso de la CBCT proporciona una mejor precisión en relación a estudios de lesiones periapicales. Los quistes pueden ser de carácter benigno en su mayoría, no obstante, la evaluación histopatológica es imprescindible para un diagnóstico definitivo y descartar posible presunción de malignidad que en la actualidad está afectando a un porcentaje alto de la población. La terapia endodóntica de las piezas implicadas, extirpación de la lesión, apicectomía con obturación retrógrada y biopsia en un solo tiempo quirúrgico constituyen un abordaje viable y eficaz ya que la cicatrización ósea progresó rápidamente, alcanzando un 90% en el primer año de evaluación.

### Recomendación

El reporte de caso clínico propone que los especialistas, los odontólogos generales y estudiantes de la carrera de odontología apoyen su tratamiento en el uso de la CBCT superando las limitantes de las radiografías bidimensionales y jugando un papel importante en el diagnóstico y planificación del tratamiento además realicen una evaluación histopatológica de una muestra sometida a biopsia para un diagnóstico definitivo y así poder determinar el tipo de lesión periapical. Se aconseja un estudio radiográfico de control postquirúrgico cada 6-12-18-24-36 meses hasta que se determina la osificación completa de la cavidad.

### Agradecimientos

Al Doctor Ángel Sánchez por su colaboración en la realización de la cirugía de remoción de quiste y estudios histopatológicos de la biopsia. Al Doctor José Antonio García por su colaboración en la proporción de ultrasonido para la cirugía apical y cámara digital profesional para la toma de fotografías del caso clínico. A nuestras colegas María Madrigal, Joselyn Déras, Tania Portillo, Giselle Chinchilla, por contribuir en la recopilación de información con base científica.

## REFERENCIAS BIBLIOGRÁFICAS

1. Gumila JM, Peña MA, Saldívar CL. Quiste periapical con inflamación crónica agudizada. Rev Cub Med Mil. [Internet]. 2015 [Consultado el 9 de enero de 2017]; 44(3):353-358. Disponible en: [http://scielo.sld.cu/scielo.php?script=sci\\_arttext&pid=S0138-65572015000300009](http://scielo.sld.cu/scielo.php?script=sci_arttext&pid=S0138-65572015000300009).
2. Díaz CA, Ramos MJ, Verbel BJ Radiografía periapical como herramienta en el diagnóstico y tratamiento de quiste periapical. Av Odontoestomatol [Internet]. 2015 [Consultado el 20 de junio de 2017]; 31(1): 25-29. Disponible en: [http://scielo.isciii.es/scielo.php?script=sci\\_arttext&pid=S0213-12852015000100004](http://scielo.isciii.es/scielo.php?script=sci_arttext&pid=S0213-12852015000100004).

3. Rojas JD, Vargas MN, Zamora AD, et al. Quiste radicular infectado. Revisión de conceptos básicos y reporte de un caso clínico. *Odvotos-Int. J. Dental SC* [Internet]. 2015[Consultado el 4 de enero de 2018];17(2):23-31. doi: <http://dx.doi.org/10.15517/ijds.v0i0.21681> Disponible en: <http://www.redalyc.org/pdf/4995/499550302005.pdf>.
4. Posada AJ. Quiste radicular de origen Odontogénico. *Rev Nac Odontol* [Internet]. 2014 [Consultado el 4 de enero de 2018]; 10(19):91-100. Disponible en: <https://docs.google.com/viewerng/viewer?url=https://revistas.ucc.edu.co/index.php/od/article/viewFile/849/790>.
5. Mirković S, Tadić A, Durđević Mirković T, Levakov A. Comparative analysis of accuracy of diagnosis of chronic periapical lesions made by clinical and histopathological examination. *Med Pregl* [Internet]. 2012[Consultado el 20 de marzo de 2017]; 65(7-8): 277–80. Disponible en: <http://scindeks-clanci.ceon.rs/data/pdf/0025-8105/2012/0025-81051208277M.pdf>.
6. Álvarez E, Contreras R, Figueroa L. Quiste radicular asociado a diente geminado: tratamiento endodóntico-quirúrgico. *Rev Clin Periodoncia Implantol Rehabil Oral* [Internet]. 2015 [Consultado el 3 de marzo de 2017]; 8(2): 101-105. Disponible en: <http://www.redalyc.org/articulo.oa?id=331042276001>.
7. Adeyemi BF, Akinyamoju AO, Gbadebo SO. Periapical Lesions of the Jaws: A Review of 104 Cases IN Ibadan. *Ann Ib Postgrad Med* [Internet]. 2014 [Consultado el 20 de junio de 2017]; 12(2):115-119. Disponible en: <https://www.ncbi.nlm.nih.gov/pmc/articles/PMC4415388/>.
8. Aguilar R, Sierra D. Frecuencia de granuloma periapical y quiste radicular diagnóstico histopatológico posextracción dental en la Facultad de Odontología, UNAH. *Revista Portal de la Ciencia*. [Internet]. 2014 [Consultado el 25 de noviembre del 2018];7:23-28. Disponible en: <https://docplayer.es/40416208-Frecuencia-de-granuloma-periapical-y-quiste-radicular-diagnostico-histopatologico-posextraccion-dental-en-la-facultad-de-odontologia-unah.html>.
9. Gomes A, Nogueira LE, Saavedra F, et al. Differentiation between periapical cysts and granulomas using computed tomography scans: A literature review. *Dental Press Endod* [Internet]. 2014 [Consultado el 19 de noviembre de 2016]; 4(2):29-33. Disponible en: [https://www.researchgate.net/publication/281702737\\_Differentiation\\_between\\_periapical\\_cysts\\_and\\_granulomas\\_using\\_computed\\_tomography\\_scans\\_A\\_literature\\_review](https://www.researchgate.net/publication/281702737_Differentiation_between_periapical_cysts_and_granulomas_using_computed_tomography_scans_A_literature_review).
10. Bava FA, Umar D, Bahseer B, Baroudi K. Bilateral Radicular Cyst in Mandible: An Unusual Case Report. *J Int Oral Health* [Internet]. 2015[Consultado el 25 de noviembre del 2018];7(2):61–3. Disponible en: <https://www.ncbi.nlm.nih.gov/pmc/articles/PMC4377155/>.
11. Abella F, Durack C, Patel S et al. Cone beam computed tomography in Endodontics– a review. *Int Endod J*. 2015; (48): 3-15. Doi:10.1111/iej.12270.
12. Balasundaram A, Shah P, Hoen MM, Wheeler MA, Bringas JS, Gartner A, et al. Comparison of cone-beam computed tomography and periapical radiography in predicting treatment decision for periapical lesions: a clinical study. *Int J Dent* [Internet]. 2012[Consultado el 11 de junio de 2016]; (2012): 920815. Disponible en: <https://www.hindawi.com/journals/ijd/2012/920815/>

13. Akbulut N, Kurt M, Oztas Bengi, et al. Use of cone beam computed tomography to determine the accuracy of panoramic radiological markers: A pilot study. *J Dental Sci.* [Internet]. 2015 [Consultado el 20 de junio de 2017]; (10): 167-171. Disponible en: [http://www.e-jds.com/article/S1991-7902\(13\)00092-5/fulltext](http://www.e-jds.com/article/S1991-7902(13)00092-5/fulltext).
14. Shashikala K, Shekhar V. Cone Beam Computed Tomography Evaluation of the Diagnosis, Treatment Planning, and Long-Term Followup of Large Periapical Lesions Treated by Endodontic Surgery: Two Case Reports. *Case Rep Dent.* 2013; 1-12. DOI: <http://dx.doi.org/10.1155/2013/564392>.
15. Petersson A, Axelsson S, Davidson T, Frisk F, Hakeberg M, Kvist T, et al. Radiological diagnosis of periapical bone tissue lesions in endodontics: a systematic review. *Int Endod J.* 2012; 45 (9): 783–801. DOI:10.1111/j.1365-2591.2012.02034.x.
16. Liang YH, Li G, Wesselink PR, Wu MK. Endodontic outcome predictors identified with periapical radiographs and cone-beam computed tomography scans. *Journal of Endodontics* [Internet]. 2011 [Consultado el 7 de julio de 2016]; 37(3): 326–331. Disponible en: <http://www.endoexperience.com/documents/EndodonticOutcomePredictorsIdentifiedwithPeriapicalxraysorcbsct2011.pdf>.
17. Motamedi MHK. To Cut or not to Cut: Can Large Periapical Cysts be Treated by Endodontic Treatment only. *Dent Hypotheses.* 2010; 1(1):17-22. DOI: 10.5436/j.dehy.2010.1.0004.
18. Accorsi Orosco F, Coelho Garcia Pereira L, Misaé Endo M, Rangel RA, Silva Bramante A, Monteiro Bramante C. Endodontic surgery with simultaneous root canal filling: case report. *RSBO* [Internet]. 2014 [Consultado 22 de agosto de 2017]; 11(4):411-416. Disponible en: <http://www.redalyc.org/pdf/1530/153037743016.pdf>.
19. Bosso R, Colturato CR, Aranda AG, Vencao AC, Guerreiro-Tanomaru JM, Tanomaru-Filho M. Ability of different methods to fill retrograde cavities with MTA. *RSBO* [Internet]. 2012 [Consultado el 10 de marzo de 2017]; 9(3): 280-285. Disponible en: <http://www.redalyc.org/html/1530/153023729009/>.
20. Machado RE, Barbosa MA, Pfau EA, Tomazinho LF, Staut Brunini SH. Cirugía periapical con remoción de quiste periapical: presentación de un caso. *Acta Odontol Venez* [Internet]. 2016 [Consultado el 10 de marzo de 2017]; 54 (1). Disponible en: <https://www.actaodontologica.com/ediciones/2016/1/art-7/>.
21. Chandler N, Friedlander L, Love R.. Periapical healing following combined non-surgical and surgical retreatments. *ENDO* [Internet]. 2011 [Consultado el 29 de Noviembre de 2016]; 5(1):27–34. Disponible en: [http://www.quintpub.com/journals/endo/abstract.php?iss2\\_id=926&article\\_id=10597&article=4&title=Periapical%20healing%20following%20combined%20non-surgical%20and%20surgical%20retreatments#.WkhU4d-WYdV](http://www.quintpub.com/journals/endo/abstract.php?iss2_id=926&article_id=10597&article=4&title=Periapical%20healing%20following%20combined%20non-surgical%20and%20surgical%20retreatments#.WkhU4d-WYdV).
22. Jing S, Haifeng Z, Xighua D, et al. Short-term observation of clinical and radiographic results of periapical microsurgery: a prospective study. *Biomedical Research* [Internet]. 2016 [Consultado el 10 de marzo de 2017]; 27(3): 923-928. Disponible en: <http://www.alliedacademies.org/articles/shortterm-observation-of-clinical-and-radiographic-results-of-periapical-microsurgery-a-prospective-study.html>.

23. Dandotikar D, Peddi R, Lakhani B, Lata K, Mathur A, Chowdary UK. Nonsurgical Management of a Periapical Cyst: A Case Report. *J Int Oral Health* [Internet]. 2013[Consultado el 24 de noviembre de 20018]; 5(3): 79–84. Disponible en: <https://www.ncbi.nlm.nih.gov/pmc/articles/PMC3769875/>.
24. Kerezoudis NP, Kontogiannis TG, Tosios KI, et al. Periapical lesions are not always a sequelae of pulpal necrosis: a retrospective study of 1521 biopsies. *Int Endod J* [Internet] 2015 [Consultado el 22 de abril de 2017]; 48(1): 68–73. Disponible en: <http://oralpathol.dlearn.kmu.edu.tw/case/Journal%20reading-intern-15-05/Non-periapical%20lesion-iej-2015.pdf>.
25. Savage NW, Wan A. Biopsy and diagnostic histopathology in dental practice in Brisbane: usage patterns and perceptions of usefulness. *Aust Dent J* [Internet]. 2010[Consultado el 18 de Noviembre de 2016]; 55:162-169. Disponible en: <https://onlinelibrary.wiley.com/doi/full/10.1111/j.1834-7819.2010.01210.x>.
26. Ettl T, Gosau M, Sader R, Reicher TE. Jaw cysts e Filling or no filling after enucleation? A review. *J Craniomaxillofac Surg*. 2012; 40: 485-493. Doi: 10.1016/j.jcms.2011.07.023.
27. Christiansen R, Kruse C, Wenzel A, Spin Neto R Kirkevan L. Periapical Bone Healing after Apicoectomy with and without Retrograde Root Filling with Mineral Trioxide Aggregate: A 6-year Follow-up of a Randomized Controlled Trial. *Clinical Research* [Internet]. 2016 [Consultado 17 de octubre de 2017]; 42(4): 533-537. Disponible en: <https://www.ncbi.nlm.nih.gov/pubmed/26898567>.
28. Harris J, Higgins E, Rebolledo M, Molinares L. Cicatrización y regeneración ósea de los maxilares después de una quistectomía: reporte de un caso y revisión de la literatura. *Univ Odontol*[Internet]. 2011[Consultado 23 de noviembre de 2018];30(65):71-78. Disponible en: <http://webcache.googleusercontent.com/search?q=cache:W4FG3fstp0kJ:revistas.javeriana.edu.co/index.php/revUnivOdontologica/article/view/1850/1213+&cd=1&hl=es-419&ct=clnk&gl=hn>.