

## MANIFESTACIONES OFTALMOLÓGICAS EN PACIENTES CON VIRUS DE INMUNODEFICIENCIA HUMANA. ANOMALÍA DE PETERS: REPORTE DE CASO.

### OPHTHALMOLOGICAL MANIFESTATIONS IN PATIENTS WITH HUMAN IMMUNODEFICIENCY VIRUS. PETERS ANOMALY: CASE REPORT

\*Cinea Mabeth Abujieres Galeano, \*\*Franco Emérito Pacheco Barahona.

#### RESUMEN

El virus de inmunodeficiencia humana (VIH)/ síndrome de inmunodeficiencia adquirida (SIDA), afecta a millones de personas alrededor del mundo. En Latinoamérica y el Caribe, casi 1.9 millones de personas viven con VIH/SIDA. Se caracteriza por ser una enfermedad multisistémica en donde las enfermedades oftalmológicas se presentan en un 70% a 80% de los pacientes infectados. En estos pacientes las infecciones oportunistas son la principal causa de enfermedad ocular sin embargo, es también causa de anomalías visuales, como la anomalía de Peter que solo se presenta 1 en un millón de personas y es la causa de más del 40% de las opacidades corneales congénitas. **Se presenta caso** de femenina de 21 años de edad, procedente de San Pedro Sula, con antecedente de virus de inmunodeficiencia adquirida en estadio B2, por transmisión vertical, en tratamiento con anti-retrovirales, sin antecedentes maternos infecciosos sumados al VIH. Con historia de visión borrosa, lejana y cercana en ambos ojos con mayor severidad en ojo derecho. Además, refiere cefalea, frontal, pulsátil, de predominio vespertino que se irradia hacia parietal y occipital. Al exámen físico se encuentra agudeza visual disminuida, presión intraocular en límite superior, leucomas corneales y gonioscopía alterada en ambos ojos. Actualmente ambos ojos esta-

bles y agudeza visual mejora con graduación lo que es indicativo de un pronóstico favorable.

#### PALABRAS CLAVE

Infecciones Oportunistas, SIDA, Retinitis, VIH.

#### ABSTRACTS

Human immunodeficiency virus (HIV)/ Acquired immunodeficiency syndrome (AIDS), affects millions of people around the world. In Latin America and the Caribbean, almost 1.9 million people live with HIV/ AIDS. It's characterized by being a multisystem disease in which ophthalmological diseases occur in 70% to 80% of infected patients. In these patients opportunistic infections are the main cause of eye disease, however, it is also the cause of unusual visual abnormalities, such as Peter's anomaly, that is present only 1 in a million people and is the cause of over 40% of congenital corneal opacities. **We present a case** of 21-year-old female from San Pedro Sula, with a medical history of acquired immunodeficiency virus in stage B2, by vertical transmission, in treatment with antiretrovirals, without maternal infectious antecedents added to HIV. With history of blurred vision, far and close, in both eyes with greater severity in the right eye. In addition, she refers frontal headache, pulsatile, of evening predominance that radiates towards parietal and occipital. Physical examination shows decreased visual acuity, borderline intraocular pressure, corneal leucoma, and altered gonioscopy in both eyes. Currently both eyes stable and visual acuity improves with refraction, which is an indicative of a favorable prognosis.

\*Médico en Servicio Social. Universidad Nacional Autónoma de Honduras en el Valle de Sula.

\*\*Cirujano Oftalmólogo. Hospital Fraternidad. San Pedro Sula, Honduras.

Dirigir correspondencia a: abujieres92@yahoo.com

<https://orcid.org/0000-0002-6380-8192>

Recibido: 15 de septiembre 2017 Aprobado: 30 de noviembre 2018

## KEYWORDS

Opportunistic Infections, AIDS, Retinitis, HIV.

## INTRODUCCIÓN

El virus de inmunodeficiencia humana (VIH)/ Síndrome de inmunodeficiencia adquirida (SIDA), afecta a millones de personas alrededor del mundo. En Latinoamérica y el Caribe, casi 1.9 millones de personas viven con VIH/SIDA.<sup>(1)</sup> Según estimaciones y proyecciones epidemiológicas elaboradas por la Secretaría de Salud y el Programa Conjunto de las Naciones Unidas (ONUSIDA) sobre el VIH/SIDA con el programa Spectrum 5.30 en el año 2015, en Honduras, la prevalencia de VIH en adultos (15-49 años de edad) para el cierre del año 2014 es de 0.42%, es decir 42 de cada diez mil personas en el país tenían el VIH.<sup>(2)</sup> El VIH/SIDA se caracteriza por ser una enfermedad multisistémica en donde las enfermedades oftalmológicas se presentan en un 70% a 80% de los pacientes infectados, siendo la afectación del segmento posterior la forma más frecuente de presentación.<sup>(3,4)</sup>

Las complicaciones oftalmológicas son más frecuentes en pacientes con grave afectación de la inmunidad celular y de presentarse, disminuirían su calidad de vida, haciendo su manejo terapéutico más costoso y complicado.<sup>(5)</sup> Las infecciones oportunistas son la principal causa de morbilidad-mortalidad en pacientes con estados de inmunosupresión severos. Además, son la causa de enfermedades oculares con mayor potencial de destrucción en pacientes con VIH/SIDA.<sup>(6)</sup> Sin embargo, hay estudios que asocian el VIH/SIDA como causa de anomalías visuales poco comunes, como la anomalía de Peters, aunque se considera como caso aislado ya que presenta las mismas estadísticas para población en general. La anomalía de Peters es una disgenesia mesodérmica de la córnea que según el instituto de microcirugía ocular (IMO), solo se presenta 1 en un millón de personas y es la causa de

más del 40% de las opacidades corneales congénitas.<sup>(7)</sup> Fue descrita clínica e histológicamente por el alemán Albert Peters a inicios del siglo XX.<sup>(8)</sup> Se caracteriza por la presencia, en el nacimiento, de una opacidad corneal central, que se debe a la ausencia localizada de endotelio corneal y a la membrana de descemet bajo el área de la opacidad.<sup>(7)</sup> Generalmente los filamentos del iris se extienden desde el borde del iris al borde del defecto corneal.<sup>(9)</sup> Se clasifica en tres tipos: **1)** defecto corneal posterior con leucoma corneal central. **2)** defecto corneal posterior con leucoma y adherencias del iris. **3)** defecto corneal posterior con leucoma, adherencias del iris y contacto queratolenticular.<sup>(7,10)</sup> Las causas que la producen pueden ser variadas: genéticas (mutación en los genes PAX6 (11p13), PITX2 (4q-25,26), CYP1B1 (2p22-21) y FOXC1 (6p25), infecciosas, traumáticas, tóxicas o una combinación de factores.<sup>(7,11)</sup> Es necesario precisar que este factor etiológico afecta el desarrollo fetal entre las 6 y 16 semanas de gestación, época en que ocurre la diferenciación de la cámara anterior.<sup>(8)</sup> De ahí la importancia de conocer los antecedentes maternos durante el embarazo. El 80% de los casos son bilaterales y los casos bilaterales están comúnmente asociados a malformaciones sistémicas, entre ellas, trisomía 13, trisomía 15, síndrome Peters Plus, síndrome Kivlin y síndrome Pfeiffer.<sup>(12,13)</sup> Las asociaciones oculares de esta enfermedad incluyen; glaucoma congénito, catarata, hipertensión ocular, nistagmus, aniridia y microcornea.<sup>(7, 10,12)</sup>

Dentro las enfermedades oftalmológicas en pacientes con VIH, se encuentra la microvasculopatía retiniana no infecciosa como la alteración ocular más frecuente. Su presencia, asociada en ocasiones a hemorragias superficiales, es lo que comúnmente se conoce como retinopatía VIH o SIDA. Se caracteriza por exudados algodonosos, blanquecinos, superficiales y con manchas retinianas aterciopeladas. La retinopatía VIH

está relacionada directamente con el grado de inmunodepresión, por lo que la inmunorrecuperación asociada al tratamiento anti-retroviral de gran actividad (TARGA) hace menos frecuente el hallazgo de exudados algodonosos en las exploraciones rutinarias de fondo de ojo y condiciona una desaparición más rápida en pacientes que los presentan, una vez iniciado el tratamiento.<sup>(4,13)</sup>

En cuanto a las infecciones oportunistas más frecuentes, encontramos: **1) Retinitis por citomegalovirus:** (CMV) que se observa en 25% a 30% de los pacientes con SIDA y la cual tiene tres presentaciones: la más habitual es una necrosis hemorrágica confluyente con bordes delimitables en la retina posterior y que progresa por contigüidad; una presentación menos frecuente es la indolente, donde hay una lesión granular en la retina periférica con hemorragias escasas y otra es la angeítis de rama.<sup>(1,14)</sup> Generalmente existe muy escasa inflamación en cámara anterior y vítrea. Puede producirse la afectación de ambos ojos, simultánea o diferida, en cerca del 80% de los pacientes.<sup>(15)</sup> **2) Coriorretinitis toxoplásmica** puede verse como una enfermedad aislada, con mayor frecuencia, asociada con toxoplasmosis del sistema nervioso central (SN-C).<sup>(1)</sup> Se caracteriza por una coriorretinitis necrosante focal bilateral, que aparece inicialmente como una mancha algodonosa sobre elevada.<sup>(16)</sup> **3) Sífilis ocular:** en los pacientes con infección VIH no está relacionado con el grado de inmunodepresión sino con el aumento de prevalencia de la sífilis en esta población. Se puede manifestar de formas muy diversas como neurorretinitis luética (infiltrados amarillentos peripapilares asociados a vitritis), vasculitis, panuveítis, necrosis retinianas periféricas semejantes al síndrome de necrosis retiniana aguda (SNRA) y como coroiditis sifilítica placoides posterior aguda, descrita como una única placa macular, amarillenta, bilateral. La alteración ocular suele asociarse a lesiones

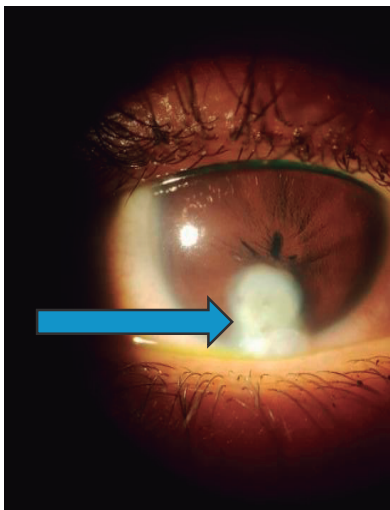
cutáneas.<sup>(4)</sup> **4) Criptococosis** es la causa más común de enfermedades neuro oftálmicas que pueden ocurrir en hasta el 50% de los pacientes con VIH.<sup>(17)</sup> La coroiditis suele ser multifocal y bilateral con lesiones numerales blanco-amarillentas de tamaño variable la cual suele asociarse a papiledema. La vitritis es característica pero muy rara e indicaría evolución a endoftalmitis.<sup>(18)</sup> **5) Retinopatía necrosante herpética** es causada por el herpes virus simple (HVS) o el virus de la varicela zoster (VVZ) y se puede presentar en uno de los dos tipos clínicos: necrosis retiniana aguda (ARN) o necrosis retiniana externa progresiva (PORN).<sup>(16)</sup> El examen oftalmológico muestra lesiones periféricas de color gris pálido y diseminadas que a menudo se complican con el desprendimiento de retina.<sup>(1)</sup> **6) Pneumocystis jirovecii** puede causar lesiones coroideas que suelen ser bilaterales y forman placas blancas amarillentas ligeramente elevadas que a menudo se confunden con exudados algodonosos.<sup>(1)</sup> Los pacientes con VIH pueden presentar además manifestaciones por otros microorganismos como *Cándida albicans* y *Mycobacterium tuberculosis*.<sup>(13)</sup>

## PRESENTACIÓN DE CASO

Paciente femenina de 21 años de edad, procedente de San Pedro Sula departamento de Cortés, Honduras, atendida en el Hospital Mario Catarino Rivas (HMCR), con antecedente de VIH en estadio B2 (septicemia y CD4+ 420 cel/mm<sup>3</sup>), por transmisión vertical, diagnosticada en período neonatal que comenzó tratamiento con antirretrovirales a los 2 años de edad (se desconocen los medicamentos y dosis específicos); actualmente en tratamiento con antirretrovirales de primera línea, sin antecedentes maternos infecciosos sumados al VIH. Al momento del parto la madre se encontraba en estadio C3. Con historia de visión borrosa, lejana y cercana en ambos ojos con mayor severidad en ojo derecho. Además, refiere cefalea, frontal, pulsátil, de predominio vespertino que se irradia hacia parietal y occipital

que inició a los 14 años de edad y se exacerbó a los 18 años y para lo cual no recibió atención médica especializada ni tratamiento. Al examen físico en ojo derecho (OD) se encuentra agudeza visual sin corrección (AVsc) de 20/100 que mejora con agujero estenopéico a 20/70, presión intraocular (PIO) de 23mmHg, conjuntiva clara, defecto de lagrima hacia nasal, nistagmo horizontal, pupila miótica traccionada hacia leucoma, pequeña y en hendidura; córnea con leucoma inferior a las VI horas, de 3.5x2.7 mm, cámara anterior formada con estrechamiento inferior al leucoma, cristalino y vítreo claros. Fondo de ojo naranja, nervio definido, excavación 0.2, vasos de calibre y distribución normal, mácula con brillo foveal presente y sin alteraciones visibles. (Ver Figura No. 1).

**Figura No. 1: Leucoma corneal a las VI en ojo derecho. (Flecha azul).**



Fuente: Fotografía tomada directamente a la paciente durante el examen físico por los autores.

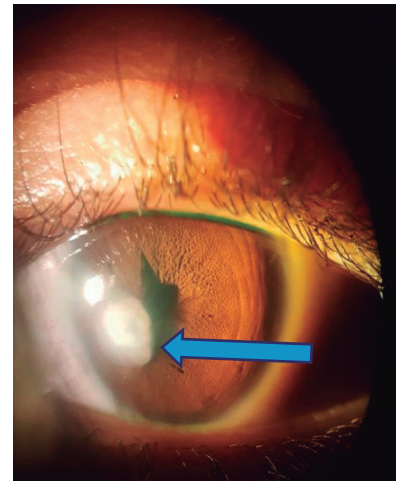
En ojo izquierdo (OI) se encuentra AVsc de 20/70 que mejora con agujero estenopéico a 20/80, con PIO de 21 mmHg, conjuntiva clara, defecto de lagrima hacia nasal, nistagmo horizontal, con pupila irregular traccionada hacia leucoma pequeña y en hendidura; córnea con leucoma nasal a las VIII horas a 1mm de limbo de 3.0x2.7 mm, (Ver Figura

No. 2), cámara anterior formada y limpia y estrecha hacia leucoma, cristalino y vítreos claros. Fondo de ojo naranja, nervio definido, excavación 0.2, vasos de calibre y distribución normal, mácula con brillo foveal presente y sin alteraciones visibles.

Se realiza gonioscopía en donde se observa, en ambos ojos: ángulo abierto grado IV con sinequias de ángulo dispersas y escasas más evidente en parte anterior.

Debido a que la hipertensión ocular es secundaria a las cicatrices corneales, no se indicó tratamiento medicamentoso, sin embargo, se vigilará cada año. Para mejorar la agudeza visual se indican lentes con la siguiente graduación: M:+1.75-2.75\*45; +2.75-2.00\*125, que nos brinda una visión mejorada de 20/30 en ojo derecho y 20/50 en ojo izquierdo.

**Figura No. 2: Leucoma corneal a las VIII en ojo izquierdo. (Flecha azul).**



Fuente: Fotografía tomada directamente a la paciente durante el examen físico por los autores.

## DISCUSIÓN

Según las estadísticas nacionales de la India para el 2014, el 83% de los pacientes con VIH oscila entre los 15 años y 49 años de edad, el cual varía significativamente con el 0.4% reportado en Honduras en el año 2015 para el mismo rango de edad. En ese

mismo estudio se encontró que el 12.5% de los pacientes infectados por VIH presentaba retinitis por CMV, similar al realizado en el 2016 en el mismo país, en donde del 69.2% de los pacientes con VIH que presentaban manifestaciones oftalmológicas, el 11% presentaba retinitis por CMV. Además, en el estudio del 2014, se encontró coriorretinitis toxoplásmica en el 7.5% de los pacientes y en el 2016 se encontró herpes zoster oftálmico en 3.5% de los pacientes y herpes simple en el 7.6%.<sup>(3,18)</sup>

Actualmente en Honduras no existen estudios previos acerca de las manifestaciones oftalmológicas del VIH ni acerca de la anomalía de Peters, sin embargo, en un estudio realizado en Perú en el año 2007 el 1.1% (n=9) de los pacientes presentaron leucomas corneales.<sup>(5)</sup> Este caso resulta interesante ya que aparte de solo presentarse 1 caso en un millón de personas, la afección es bilateral y la paciente no presenta ninguna otra malformación congénita, sin embargo, al examen físico oftalmológico presentó 2 de las manifestaciones oculares asociadas: nistagmo e hipertensión ocular.<sup>(7,10)</sup>

### **Conclusiones**

Al realizar el examen físico del paciente con VIH se debe tener presente todo tipo de alteraciones visuales, no solo las que ponen en riesgo la vida, debido a que estas afectaciones limitan su desempeño académico-laboral y con ello las oportunidades de mejoría de su calidad de vida. Es imprescindible la identificación de este tipo de disgenesias en el nacimiento, tanto para el tratamiento precoz, previniendo así ambliopías por privación, como para el seguimiento y tratamiento de posibles complicaciones frecuentemente asociadas como el glaucoma u otras secuelas.

### **Recomendaciones**

Es necesario diagnosticar de forma temprana virus e infecciones durante el embarazo y realizar un exhaustivo examen físico del neonato para detectar las manifestaciones oculares y así comenzar el tratamiento adecuado precozmente y de esta manera evitar complicaciones que puedan disminuir la calidad de vida del paciente. Así mismo, darles seguimiento periódico a los pacientes diagnosticados con VIH a cualquier edad de su vida, en correlación directa con su estado inmunológico.

## REFERENCIAS BIBLIOGRÁFICAS

1. Fauci AS, Clifford L. Enfermedad por el virus de la inmunodeficiencia humana: sida y trastornos relacionados. En: Kasper D, Fauci A, Hauser S, Longo D, Larry Jameson J, Loscalzo J, editores. *Harrison Principios de Medicina Interna*. 19a ed. México. McGraw-Hill; 2016. p.1215-1285.
2. Secretaria de Salud (HN), Comisión Nacional del SIDA de Honduras, Programa Conjunto de Naciones Unidas sobre el VIH/SIDA. Resultados del informe nacional de progreso de la respuesta contra el VIH y el SIDA. [Internet]. Honduras: Secretaría de Salud; 2015 [Consultado 27 de agosto 2017]. Disponible en: <https://bit.ly/2agMotb>.
3. Ushalatha B, Bhavani MV. Ocular manifestations in HIV/AIDS. *IOSR-JDMS* [Internet]. 2016 [Consultado 27 de agosto 2017];15(4):27-35. Disponible en: <https://bit.ly/2FfZZoE>.
4. Pérez-Blázquez E, Redondo MI, Gracia T. Sida y Oftalmología: una visión actual. *An Sist Sanit Navar* [Internet]. 2008 [Consultado 27 de agosto 2017]; 31(Supl 3):69-81. Disponible en: <http://scielo.isciii.es/pdf/asisna/v31s3/original7.pdf>.
5. Yanez B. Hallazgos oftalmológicos en pacientes con VIH/SIDA en la era pre TARGA. *Rev Perú Med Exp Salud Pública* [Internet]. 2007 [Consultado 30 de agosto 2017];24(3):290-3. Disponible en: <https://bit.ly/2Fnitmp>.
6. Chiotan C, Radu L, Serban R, Cornăcel C, Cioboată M, Anghelie A. Posterior segment ocular manifestations of HIV/AIDS patients. *J Med Life* [Internet]. 2014 [Consultado 27 de agosto 2017]; 7(3): 399-402. Disponible en: [www.ncbi.nlm.nih.gov/pmc/articles/PMC4233448/](https://www.ncbi.nlm.nih.gov/pmc/articles/PMC4233448/).
7. Weisenthal R, Afshari N, Bouchard C, Colby K, Rootman D, Tu E, et al. Basic and clinical concepts of congenital anomalies of the cornea, sclera, and globe. En: Zorab R. *External disease and cornea*. 8a ed. USA: American Academy of Ophthalmology; 2013. p.235-251.
8. Rodríguez Cambas A, López Matos U, Francisco Domingos M, Tirado S. Anomalia de peters. Presentación de un caso clínico. *Rev Inf Cient* [Internet]. 2018 [Consultado 28 de marzo 2018]; 97(2): 362-8. Disponible en: <http://www.revinfcientifica.sld.cu/index.php/ric/article/view/1854/3610>.
9. Friedberg M, Rapuano C. Developmental Anterior Segment and Lens Anomalies. En: Cullom RD, Chang B, editors. *The Wills eye manual: office and emergency room diagnosis and treatment of eye diseases*. 2nd ed. Philadelphia: Lippincott; 1994. p. 204-206.
10. Hernández Santos LR, Castro PD, Pons Castro L, Naranjo Fernández RM, Dorrego Eduardo M, Arias Díaz A. Anomalías del desarrollo del segmento anterior. *Rev Cubana Oftalmol* [Internet]. 2012 [Consultado 27 de agosto 2017]; 25(1):119-132. Disponible en: [http://scielo.sld.cu/pdf/oft/v25n1/oft\\_14112.pdf](http://scielo.sld.cu/pdf/oft/v25n1/oft_14112.pdf).
11. Pérez Formigó D. Queratoplastia pediátrica, infantil y juvenil: indicaciones, supervivencia y resultados visuales. [Internet]. Madrid: UAM; 2012 [Consultado 27 de agosto 2017]. Disponible en: <https://bit.ly/2D2yPza>.

12. Mowatt L. Ophthalmic manifestations of HIV in the highly active anti-retroviral therapy era. *West Indian Med J* [Internet]. 2013 [Consultado 27 de agosto 2017]; 62(4): 305-12. Disponible en: <https://www.ncbi.nlm.nih.gov/pubmed/24756590>.
13. Montoya Tamayo C, Paulo Trujillo JD, Velásquez Ossa LF. Criptococosis ocular y retinitis por citomegalovirus en paciente inmunosuprimido. *Infection* [Internet]. 2012 [Consultado 28 de agosto 2018]; 16(Supl 3):100-3. Disponible en: <https://bit.ly/2FkBLKc>.
14. Graue E. *Oftalmología en la práctica de la medicina general*. 2a ed. Mexico: MacGraw-Hill / Interamericana; 2003.
15. Vejerano Duany AA. Retinitis por citomegalovirus en un paciente con VIH. *Rev Cubana Oftalmol* [Internet]. 2016 [Consultado 27 de agosto 2017]; 29(4): 741-6. Disponible en: [http://scielo.sld.cu/scielo.php?script=sci\\_arttext&pid=S0864-21762016000400017](http://scielo.sld.cu/scielo.php?script=sci_arttext&pid=S0864-21762016000400017).
16. Hermida Pérez JA, Bermejo Hernández A, Sobenes Gutiérrez R. Manifestaciones oftalmológicas de la infección por toxoplasma en paciente portador del virus de la inmunodeficiencia humana. *Semergen* [Internet]. 2014 [Consultado 28 de agosto 2018]; 40(2): e23-e27. Disponible en: <https://dialnet.unirioja.es/servlet/articulo?codigo=4636554>.
17. Tello M, Gutiérrez E, Bejar V, Galarza C, Ramos W, Ortega A. Criptococosis. *Rev Méd Risaralda* [Internet]. 2013 [Consultado 28 de Agosto 2018]; 19(2):147-153. Disponible en: <https://revistas.utp.edu.co/index.php/revista medica/article/viewFile/8415/5407>.
18. Gogri PY, Misra SL, Kothari RN, Bhandari AJ, Gidwani HV. Ophthalmic manifestations of HIV patients in a rural area of Western Maharashtra, India. *Int Sch Res Notices* [Internet]. 2014 [Consultado 28 de agosto 2017]; 2014. Disponible en: <https://www.hindawi.com/journals/isrn/2014/347638/ref/>.