

Varices esofágicas en autopsia médicolegal

Esophageal varices in medicolegal autopsy



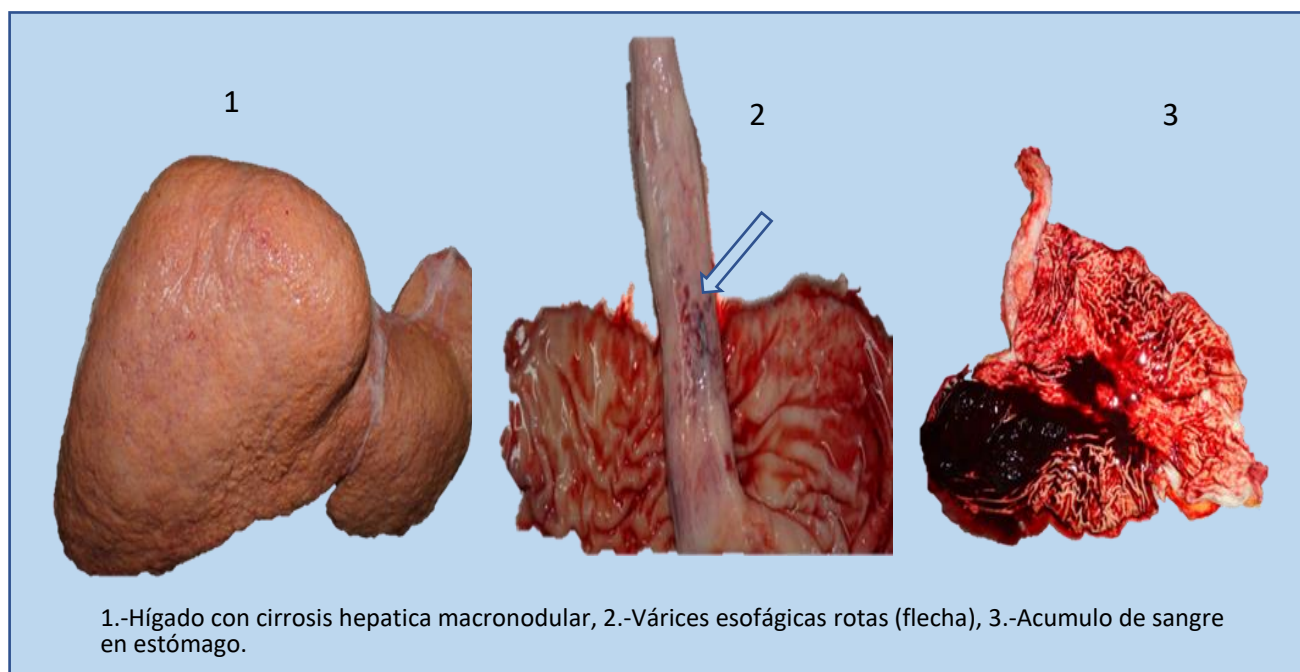
Darwin Pineda Montalván ^{1*}: <https://orcid.org/0009-0002-5047-7213>, Ramon Sosa¹



¹Ministerio Público, Dirección de Medicina Forense, Departamento de Patología Forense, Tegucigalpa, Honduras.

*Correspondencia a: daalpm@hotmail.com

Citar como: Pineda-Montalvan D, Sosa R. Várices esofágicas en autopsia medicolegal. Rev. cienc. forenses Honduras. 2023;9(2):68-69. doi:10.5377/rcfh.v9i2.16913.



Palabras clave:

Várices esofágicas y gástricas, Autopsia, Muerte súbita.

Descripción de la imagen:

Introducción: La hemorragia aguda por rotura de várices esofágicas es una de las complicaciones más graves de la cirrosis. Las varices esofágicas son venas anormalmente dilatadas que se encuentran en la parte final del esófago, por las que circula parte de la sangre que en condiciones normales debería pasar a través del hígado. Su dilatación es consecuencia de la dificultad que el hígado enfermo ofrece al paso de la sangre ¹.

Resumen del caso: Masculino, 49 años de edad, con antecedente patológico de Hipertensión Arterial no controlada y alcoholismo crónico, quien presentó dolor en epigastrio y vómitos con sangre (hematemesis), fue llevado a clínica privada de donde es referido a un hospital público, falleciendo al llegar, por lo que fue remitido a autopsia medicolegal.

Los hallazgos principales en la autopsia fueron:

- 1) Cirrosis hepática macro nodular (**Fotografía 1**)
- 2) Varices esofágicas rotas (**Fotografía 2 con flecha azul**)
- 3) Acumulo de sangre en estómago (**Fotografía 3**), provocando palidez generalizada de mucosas, uñas. Sangrado digestivo alto (Causa inmediata de muerte)

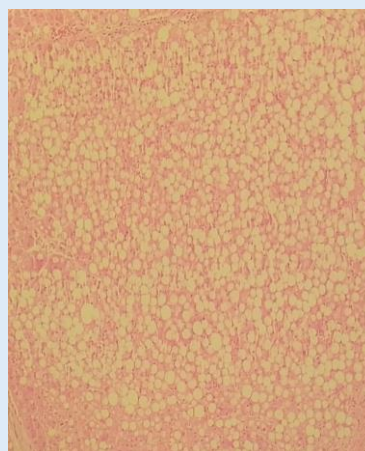
Se realizó confirmación histológica encontrando:

1. Cirrosis macro y micro nodular.
2. Esteatosis macro vesicular severa y
3. Congestión visceral generalizada.

La hemorragia digestiva por varices es una de las complicaciones más graves de la hipertensión portal (HTP). Las varices esófago-gástricas aparecen entre el 50-60% de los pacientes cirróticos. La tasa de mortalidad es del 40-70%. En pacientes cirróticos, entre el 60-80% de las hemorragias digestivas son debidas a varices esofágicas y el 7% a varices gástricas ^{2,3}.

Referencias Bibliográficas:

- 1.-Bañares R, Ripoll C. varices esofágicas. Rev Española (Madrid) [Internet]. 2004 [consultado el 21 de julio de 2023];96(12):876. Disponible en: <https://scielo.isciii.es/pdf/diges/v96n12/paciente.pdf>
- 2.-Pacheco D, Marcos JL, Pinto P, Rodríguez M, Velasco R. Resultados a largo plazo de la devascularización esofagogástrica, según técnica de Han, en el tratamiento de la hemorragia digestiva secundaria a varices esofagogástricas y trombosis portal. Cirugía Española. Vol 95:1;54- 56: 2017. DOI: 10.1016/j.ciresp.2016.05.006. Disponible en: <https://www.elsevier.es/es-revista-cirugia-espanola-36-articulo-resultados-largo-plazo-devascularizacion-esofagogastrica-S0009739X16300537>
- 3.-Sm S, Tripathi BK. Platelet Count/Spleen Length Ratio to Predict the Presence of Esophageal Varices in Patients with Cirrhosis. J Assoc Physicians India. 2022 Apr;70(4):11-12. Disponible en: <https://pubmed.ncbi.nlm.nih.gov/35443496/>



Esteatosis hepática. HE/40x.
Imagen con fines ilustrativos