



Revista de Ciencias Forenses de Honduras

ISSN: 2412-8058

ISSN: 2413-1067

revistacienciasforenseshnd@gmail.com

Dirección de Medicina Forense de Honduras
Honduras

Vásquez, Enoe Arely; Matamoros, Mireya; Sabillón, Nicolás
REPORTE DE CASO POR INFECCION DE VIRUS INFLUENZA A H1N1: HALLAZGOS DE AUTOPSIA
Revista de Ciencias Forenses de Honduras, vol. 4, núm. 1, 2018, Enero-Junio, pp. 10-16
Dirección de Medicina Forense de Honduras
Honduras

- ▶ [Número completo](#)
- ▶ [Más información del artículo](#)
- ▶ [Página de la revista en redalyc.org](#)

REPORTE DE CASO POR INFECCION DE VIRUS INFLUENZA A H1N1: HALLAZGOS DE AUTOPSIA

Case report of Influenzae virus H1N1 infection: autopsy findings

Dra. Enoe Arely Vásquez, *, Dra. Mireya Matamoros, Dr. Nicolás Sabillón.

¹Dirección de Medicina Forense, ²Investigación en Ciencias Forenses, ³Dirección de Medicina Forense y Universidad Nacional Autónoma de Honduras.

* Autor para correspondencia Vásquez E. heyarely76@gmail.com

REFERENCIA

Vásquez E, Matamoros M, Sabillón N. A propósito del H1N1, hallazgos de autopsia e histopatológicos. Reporte de caso. Rev. Cienc. Forenses Honduras. 2018; 4(1): 10-16.

RECIBIDO Julio 2018/ ACEPTADO Agosto 2018.

Los autores declaran que no hay conflicto de intereses

RESUMEN

La influenza continúa siendo una causa importante de muerte en las Américas; en nuestro país al igual que en otros países del continente, hay circulación viral sostenida del virus *Influenza H1N1pdm09*, este reporte describe los hallazgos histopatológicos más relevantes, encontrados en femenina de 32 años de edad, con antecedentes de anemia drepanocítica; que fallece tres días después de inicio de síntomas respiratorios, la autopsia estableció como causa de muerte neumonía, daño alveolar difuso (DAD), edema, hemorragia, membranas hialinas y colonias bacterianas secundarias a infección por virus *Influenza AH1N1pdm09*. Este destaca la importancia que el médico forense realice una labor integrativa, de los hallazgos macro y microscópicos y exámenes complementarios de la

autopsia en el contexto epidemiológico y clínico en el que se dan los decesos.

PALABRAS CLAVE

Virus influenza *AH1N1pdm09*, Autopsia, Reporte de caso.

ABSTRACT

In the Americas influenza has been an important cause of death; as in other countries, ours has a continual flow of H1N1pdm09 virus, this report describes histopathological findings in a 32 years old female, with a previous history of sickle-cell-anemia; that died three days after the onset of respiratory symptoms. Due to the infection, autopsy established as the cause of death: Diffuse Alveolar Damage with pneumoniae, edema, hemorrhage, hyaline membranes and bacterial colonies. The following underlines the importance that the forensics practitioner do an integral labor, of the macro and microscopical findings, the complementary test seen under the epidemiological and clinical context in deaths.

KEYWORDS

Influenzae virus AH1N1, Autopsy, Case report.

INTRODUCCIÓN

En el 2009 la Organización Mundial de la Salud (OMS), declaró pandemia por virus de Influenza A H1N1, la que rápidamente se elevó al nivel seis en

base a su amplia capacidad de diseminación y entro en la fase post pandémica en el 2010¹. El responsable de esta pandemia fue el virus Influenza A H1N1 (*AH1N1pdm09*), un virus recubierto, ARN de cadena sencilla, segmentado, perteneciente a la familia de los orthomixovirus². El primer caso en Honduras se describió en mayo del 2009³ y aun se reporta circulación post pandémica, con un repunte de casos en el 2013 y en el 2018⁴.

Los virus de Influenza A permiten el intercambio de segmentos de genes entre virus que coinfectan una misma célula, lo que resulta en progenies diferentes a sus progenitores; este proceso de intercambio de material genético es conocido como “rearreglos”, los cuales han tenido un impacto profundo en la ecología y epidemiología del virus⁵.

A diferencia del virus estacional (*sH1N1*), el virus de influenza A *H1N1pdm09* es causante de neumonía severa, lo que se relaciona con las particularidades genéticas del virus, que se remontan a su origen. Shanta y colaboradores propusieron que esté se originó de una mezcla entre virus de distintas especies como aves, cerdos y humanos. La **Figura N° 1** muestra la forma de aparición del virus de *influenza A H1N1* en humanos, propuesta por estos autores⁶.

Presentamos los hallazgos de autopsia e histopatológicos de paciente femenina de 32 años, con antecedentes de anemia drepanocítica, procedente de Miami, Estados Unidos, que inició

síntomas respiratorios después de cuatro días de su llegada al país, falleciendo 48h posterior al inicio de síntomas en un hospital privado, sin ser diagnosticada. La autopsia estableció como causa de muerte neumonía, daño alveolar difuso (DAD), secundario a virus *Influenza AH1N1pdm09*; según los antecedentes narrados por compañera de brigada, la paciente convivió en la semana anterior al fallecimiento con una familia que convalecía de influenza. Este caso resalta la importancia de integrar la información epidemiológica, clínico-patológica y laboratorial al momento de realizar la autopsia.

PRESENTACIÓN DE CASO

Femenina de 32 años, afroamericana, médico de profesión, soltera, originaria de Haití, con residencia permanente en Miami, Estados Unidos de América, con antecedentes de anemia drepanocítica; ingresó a Honduras el 11 de octubre del 2013 como parte de una brigada médica humanitaria; estuvo en contacto con una familia del interior del país, que según narración de la fuente entrevistada (compañera de brigada) algunos integrantes de la familia recién se recuperaban de un cuadro de influenza. El 15 de octubre la paciente inició sintomatología respiratoria, malestar general y fiebre, se automedicó, regresó a la ciudad y tres días después (18 de octubre) del inicio de los síntomas ingresó a un hospital privado, con cuadro exacerbado, en mal estado general, sin presión arterial, con franca dificultad respiratoria, deterioro de la conciencia, por lo que se realizó intubación endotraqueal y maniobras de resucitación cardiopulmonar avanzadas, falleciendo una hora después del ingreso, en base a criterios se refirió a autopsia médico legal.

HALLAZGOS RELEVANTES DE AUTOPSIA

1. Fallecida en aparente buen estado general.
2. Pulmones aumentados de peso, con superficie de corte de coloración rojiza con abundante moco en vía aérea superior y bronquios.

LÍNEA DE TIEMPO

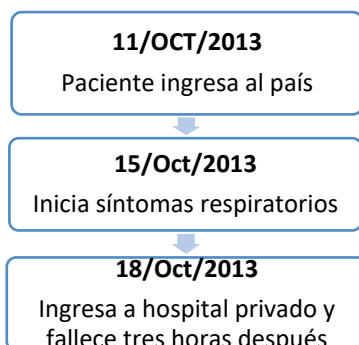
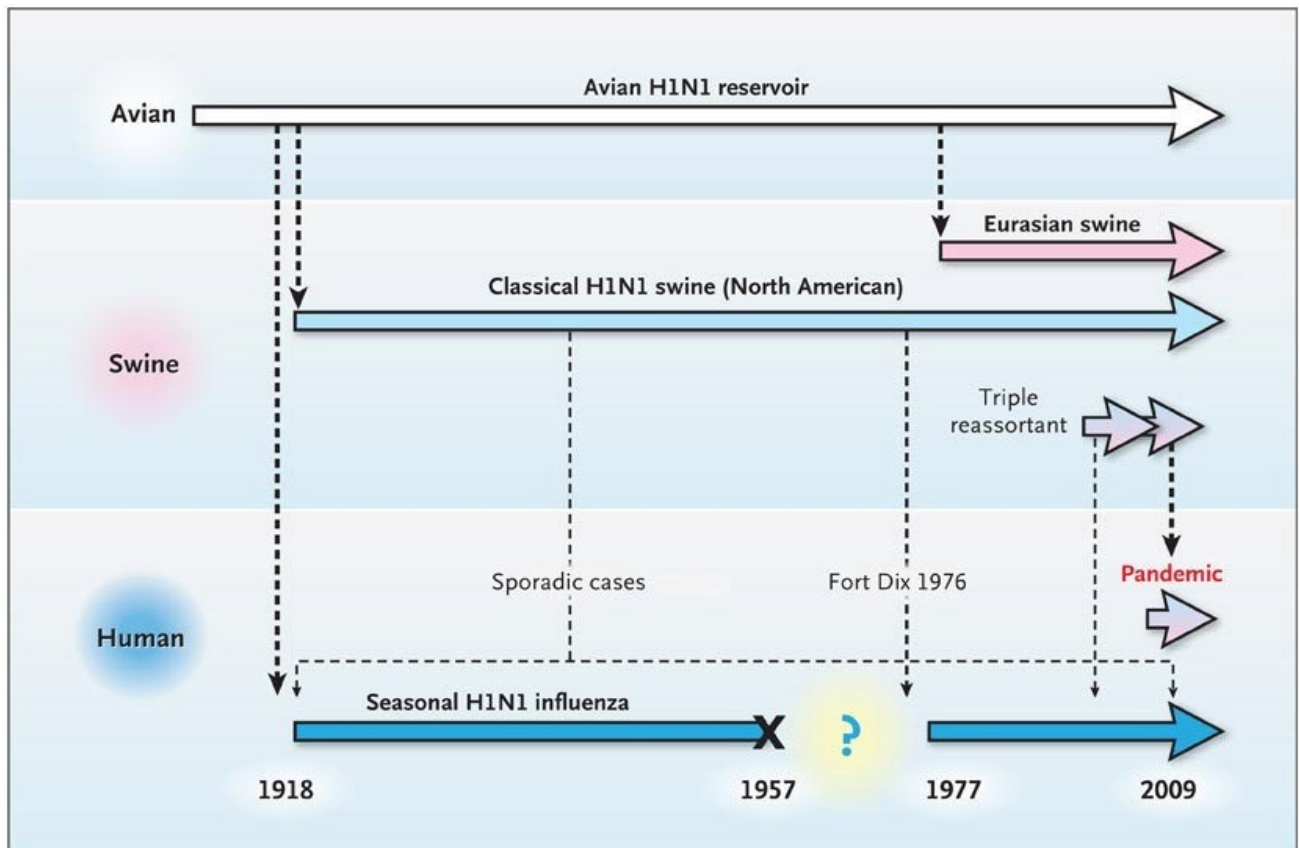


Figura 1: Aparición del virus de influenza A H1N1 a partir de aves y cerdos hasta el humano

La **Figura 1** muestra los eventos y procesos importantes en la aparición del virus de la Influenza A(H1N1); la población aviar, de cerdos y de humanos están representadas en bloques horizontales. Los virus epidémicos o zoonóticos se muestran como flechas horizontales (Blancas para virus de aves, azul claro o rosado para virus de cerdos y azul oscuro para virus humanos). La transmisión entre especies se muestra con flechas discontinuas verticales; gruesas para transferencias que originaron transmisión sustentable en el nuevo hospedero y líneas delgadas para los que fueron transitorios y resultaron en un pequeño número de casos auto limitados. Se remarca la desaparición del H1N1 en 1957, posiblemente por la competencia establecida por la aparición de la pandemia de H2N2, en la fase de inmunidad poblacional contra H1N1. La reaparición del H1N1 en 1977 se especula representa la reintroducción a humanos de una fuente de laboratorio. (Tomado de Shanta y colaboradores en N Engl J. Med 2009; 361:279-85)

HALLAZGOS RELEVANTES DE AUTOPSIA

3. Histológicamente se observó Daño Alveolar Difuso con edema y presencia de membrana hialina, abundantes colonias bacterianas, **Figura N° 2**.
4. Miopericarditis difusa de predominio linfocítico, **Figura N° 3**.
5. Congestión visceral generalizada.
6. El laboratorio reporto virus Influenza A H1N1pdm09.

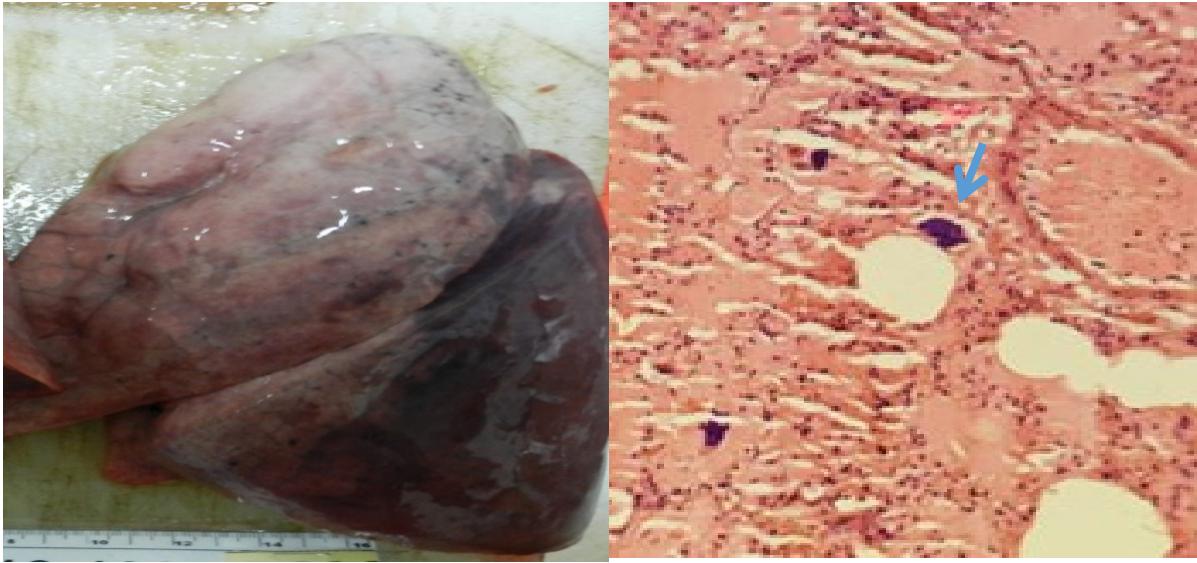


Figura 2: Imagen macroscópica del pulmón (A) Microscópicamente se observó Daño Alveolar Difuso con presencia de neumonía, edema, hemorragia, membranas hialinas y colonias bacterianas (flecha), (B). Tinción HE 20 X.

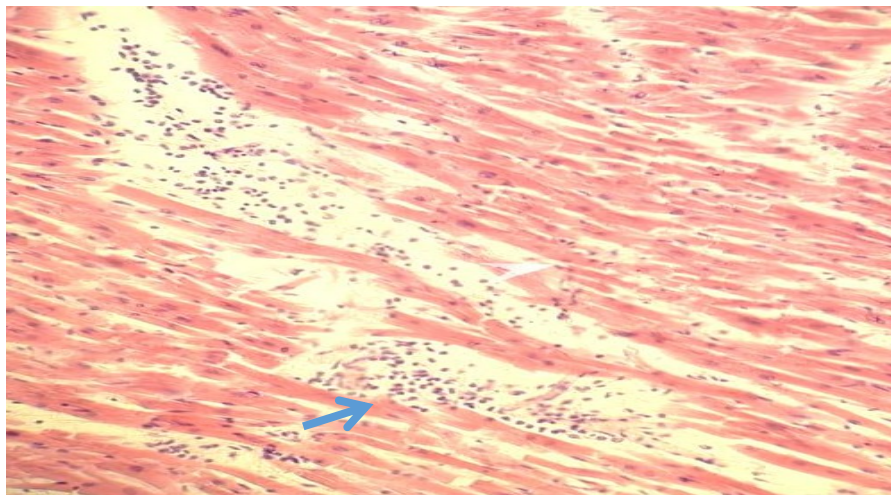
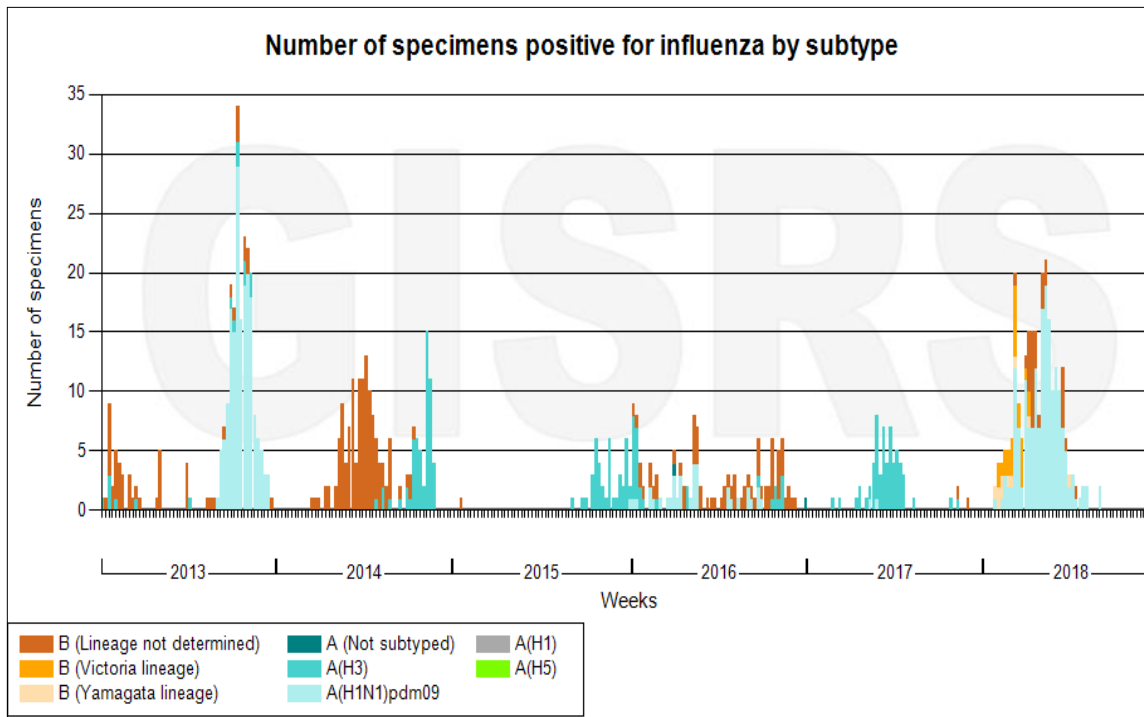


Figura 3: Miocardio con infiltrado inflamatorio mononuclear difuso con degeneración de miocitos (flecha). Tinción HE 20 X.

Gráfico 1: Muestras Positivas por influenza y sus subtipos en Honduras 2013-2018

Data source: FluNet (www.who.int/flunet), GISRS

© World Health Organization 2018

DISCUSIÓN

El virus de *Influenza A H1N1pdm09* a diferencia del virus estacional (*sH1N1*), es causante de neumonía severa, con síndrome de distress respiratorio⁷⁻¹², lo cual está condicionado por las particularidades genéticas del virus. Estudios del genoma del virus *AH1N1pdm09* indican que cuando este co-circula con otras cepas de virus de influenza, tanto humanas como de aves, se producen rearrreglos que incrementan su patogenicidad en las especies susceptibles; se ha observado que rearrreglos en distintos segmentos de los genes que codifican para la proteína NS (NonStructural); confieren al virus cambios significativos en la cinética de crecimiento, la respuesta inmune del hospedero y la patogenicidad en mamíferos aun sin adaptación previa^{5,13-15}. El **Gráfico 1**, muestra la circulación de virus de influenza en Honduras entre 2011 y el 2018. Las particularidades del hospedero también son determinantes, como la edad de los pacientes (niños, ancianos), mujeres embarazadas o

pacientes con enfermedades crónicas^{9,16,17}, como en este caso en que la paciente tenía anemia drepanocítica.

Los pacientes desarrollan neumonía, que se caracteriza por la presencia de septos inter-alveolares ampliados, hemorragias intersticiales, abundante edema intra-alveolar con deposición de membranas hialinas y un infiltrado de células mononucleares¹⁸, tal y como se encontró en este caso, que al examen microscópico mostro daño alveolar difuso caracterizado por neumonía, hemorragia, edema y presencia de membrana hialina, con abundantes colonias bacterianas. Ha sido ampliamente descrito que los virus de la Influenza A predisponen a las infecciones bacterianas; en un estudio histopatológico de casos de autopsia realizado en la epidemia de 1917, se encontró que el porcentaje de coinfección oscilaba entre el 92% y 96%, constituyéndose además como la principal causa de muerte de los casos estudiados¹⁷. Otra

complicación descrita es la miopericarditis¹¹, tal y como lo observamos en este caso; aunque el mecanismo fisiopatológico aún no es claro, se estima que obedece a la citólisis inducida por el virus; estudios de autopsias han reportado que todos los casos con miopericarditis, también presentaron neumonía severa y compromiso multi orgánico, implicando que la miopericarditis podría ser un estadio terminal de la infección por influenza¹⁸.

La influenza representa una causa importante de mortalidad en América ¹⁹, por lo que es de suma importancia que el médico forense realice una labor integrativa, de los hallazgos macro y microscópicos de la autopsia en el contexto epidemiológico y clínico en el que se dan los decesos, como en este caso que de no haberse realizado esta integración de la información clínica y epidemiológica con los hallazgos de autopsia, hubiese pasado desapercibido el agente etiológico, además de la subnotificación de casos que esto genera.

REFERENCIAS BIBLIOGRÁFICAS

1. World Health Organization. Statement by WHO Director-General, Dr. Margaret Chan, 25 April 2009. www.who.int/mediacentre/news/statements/2009/h1n1_20090425/en/index.html. Consultado el 30 de febrero de mayo 2018.
2. Virus Investigation Team. Emergence of a Novel Swine-Origin Influenza A (H1N1) Virus In humans. *N Engl J Med* 2009; 360:2605-15. DOI: 10.1056/NEJMoa0903810
3. Confirman primer caso de gripe H1N1 en Honduras». *La Prensa Gráfica*. 21 de mayo de 2009. Consultado el 14 de junio de 2009.
4. OMS, Influenza, disponible en: <http://www.who.int/influenza/resources/charts/en/> Source: *Epidemic disease database*, 2010. *Pan American Health Organization (PAHO)*. <http://www.paho.org>
5. White and Lowen, Implications of segment mismatch for influenza A virus evolution *Journal of General Virology* 2018;99:3–16.
6. Shanta M. Zimmer, M.D., and Donald S. Burke, M.D. Historical Perspective — Emergence of Influenza A (H1N1) Viruses. *N engl j med* 361;3 nejm.org July 16, 2009.
7. Perez-Padilla R, de la Rosa-Zamboni D, Ponce de Leon S, et al. *Pneumonia and respiratory failure from avian-origin influenza A (H1N1) in Mexico*. *N Engl J Med* 2009; 361:680–689.
8. Nakajima N, et al. Histopathological and immunohistochemical findings of 20 autopsy cases with 2009 H1N1 virus infection. *Mod Pathol*. 2012 Jan;25(1):1-13. doi: [10.1038/modpathol.2011.125](https://doi.org/10.1038/modpathol.2011.125). Epub 2011 Aug 26.
9. Moon SM, Kim SH, Jeong MH, et al. *Acute encephalopathy and pandemic (H1N1) 2009*. *Emerg Infect Dis* 2010; 16:1811–1813.
10. Bratincsak A, El-Said HG, Bradley JS, et al. *Fulminant myocarditis associated with pandemic H1N1 influenza A virus in children*. *J Am Coll Cardiol* 2010; 55:928–929.
11. Ukimura A, Izumi T, Matsumori A. *A national survey on myocarditis associated with the 2009 influenza A (H1N1) pandemic in Japan*. *Circ J* 2010; 74:2193–2199.
12. Monsalvo et al. Severe pandemic 2009 H1N1 influenza disease due to pathogenic immune complexes *Nat Med*. 2011 February; 17(2): 195–199. doi:10.1038/nm.2262.
13. Petersen H, Mostafa A, Tantawy MA, Iqbal AA, Hoffmann D, Tallam A, Selvakumar B, Pessler F, Beer M, Rautenschlein S and Pleschka S (2018) NS Segment of a 1918 Influenza A Virus. Descendent Enhances Replication of H1N1pdm09 and Virus-Induced Cellular Immune

- Response in Mammalian and Avian Systems. *Front. Microbiol.* 9:526. doi: 10.3389/fmicb.2018.00526
14. Kong W, Dong B, Meng D, Liu J, Zhen-Chuan Fan , Novel reassortant influenza viruses between pandemic (H1N1) 2009 and other influenza viruses pose a risk to public health. *Microbial Pathogenesis*, Vol.89, December 2015, Pages 62-72
 15. Thompson WW, Shay DK, Weintraub E, et al. Mortality associated with influenza and respiratory syncytial virus in the United States. *JAMA.* 2003; 289:179–186.
 16. Glezen WP, Greenberg SB, Atmar RL, Piedra PA, Couch RB. Impact of respiratory virus infections on persons with chronic underlying conditions. *JAMA.* 2000; 283:499–505.
 17. Morens DM, Taubenberger JK, Fauci AS. Predominant Role of Bacterial Pneumonia as a Cause of Death in Pandemic Influenza: Implications for Pandemic Influenza Preparedness. *J Infect Dis.* 2008 October 1; 198(7): 962–970. doi:10.1086/591708.
 18. Cabral M. Et al. Fulminant myocarditis associated with pandemic H1N1 influenza A virus. *Rev Port Cardiol.* 2012 31(7-8):517-520
 19. Cheng, Po-Yung et al. “Burden of Influenza-Associated Deaths in the Americas, 2002–2008.” *Influenza and Other Respiratory Viruses* 9. Suppl 1 (2015): 13–21. PMC. Web. 18 Sept. 2018.