

## Síndrome de Wilkie en neonato, A propósito de un caso.

### Wilkie syndrome in neonate: case report

Rafael Eduardo Santos\* , Elba Iscoa\*\* , Allison Callejas\*\*\* ,

\*Pediatra, Hospital General San Francisco, Juticalpa, Olancho.

\*\*Médico General, Hospital General San Francisco, Juticalpa, Olancho.

\*\*\* Especialista en Neonatología, Servicio de Recién nacidos,  
Hospital Escuela, Tegucigalpa, Honduras.

#### RESUMEN

**Antecedentes:** la obstrucción intestinal por Síndrome de Wilkie ó Síndrome de la Arteria Mesentérica superior, es infrecuente, se ha descrito 400 casos y en neonatos al nivel mundial se ha reportado 2 casos.

**Descripción de caso:** recién nacido de 3 días, que presentó en sus primeras horas de vida vómitos biliosos, distensión abdominal y paro de evacuaciones; en la radiografía de abdomen se observó imagen de doble burbuja con sospecha de atresia duodenal. El diagnóstico se realizó a través de laparotomía exploratoria donde se evidencio dilatación de la burbuja gástrica y la primera porción del duodeno con trayecto anómalo de la arteria mesentérica superior, hacia abajo y delante de la columna vertebral, comprimiendo la segunda porción de duodeno donde se observó tejido fibrótico y traccionado por el ligamento de treitz, se realizó liberación del tejido fibrótico pero presentó cambios vasculares por lo que se decidió realizar una gastroyeyunoanastomosis.

**Conclusión:** en recién nacidos con vómitos gastrobilíares y radiografías que muestren una doble burbuja, se podría tratar de una atresia de duodeno o en páncreas anular. Hay que tener en cuentas las otras malformaciones menos comunes como bandas ladd o síndrome de wilkie.

**Palabras claves:** síndrome de Wilkie, síndrome de la arteria mesentérica superior, obstrucción duodenal.

#### ABSTRACT

**Background:** intestinal obstruction due to Wilkie Syndrome or Superior Mesenteric Artery Syndrome is uncommon, 400 cases have been described and 2 cases have been reported in neonates worldwide.

**Case report:** a 3-day-old newborn who presented bilious vomiting, abdominal distension, and stopped bowel movements in his first hours of life; The abdominal X-ray shows a double bubble image where he was admitted as suspected duodenal atresia. The diagnosis is made through an exploratory laparotomy where dilation of the gastric bubble and the first portion of the duodenum with an anomalous course of the superior mesenteric artery and downwards and in front of the spinal column was found, compressing the second portion of the duodenum where it is observed enough fibrotic tissue and traction by the ligament of Treitz, where the fibrotic tissue was released but it presented vascular changes, so it was decided to perform a gastrojejunostomy.

**Conclusion:** in a newborn with gastro-biliary vomiting and radiographs showing double bubbles, it could be an atresia of the duodenum or annular pancreas. Other less common malformations such as ladd bands or wilkie syndrome must be taken into account.

**Keywords:** Wilkie Syndrome, superior mesenteric artery Syndrome, duodenal obstruction.

#### Introducción

Las malformaciones congénitas de la vía digestiva en los neonatos son aproximadamente el 0.9%, lo que significa que ocupan el cuarto lugar de las anomalías. (1) Las causas más frecuentes de obstrucción intestinal son las malformaciones anales (41%), la obstrucción

#### Correspondencia:

Rafael Santos Velasquez, pediatra  
Hospital General San Francisco,  
Juticalpa, Olancho, Honduras

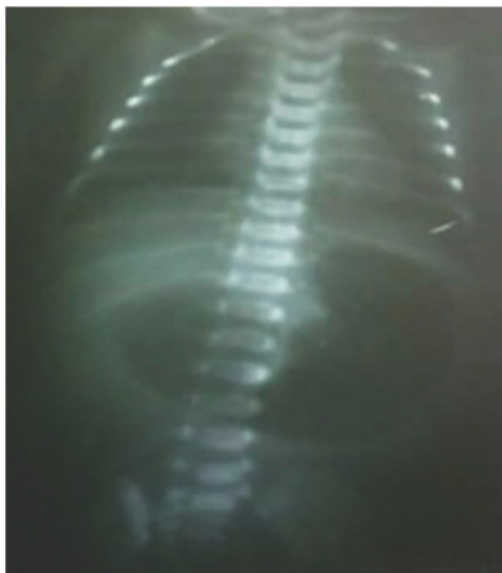Correo: [eduvelasquez19@gmail.com](mailto:eduvelasquez19@gmail.com) | Tel: +50432617699

Recibido: 8 de abril 2022, Aceptado: 30 de octubre 2022.

esofágica (24%) y obstrucciones duodenales (20%). (2) Las atresias duodenales se pueden dividir en intrínsecas como atresia duodenal, estenosis y membrana; dentro de las extrínsecas se puede encontrar páncreas anular, malrotación intestinal, bandas de Ladd y muy infrecuente el Síndrome de Wilkie. (3) El Síndrome de Wilkie o Síndrome de la arteria mesentérica superior es un raro trastorno por compresión vascular extrínseca de la tercera porción del duodeno, entre la aorta y la arteria mesentérica superior. (4) y su incidencia estimada es del 0.013 a 0.3%. (5)

### Presentación de caso

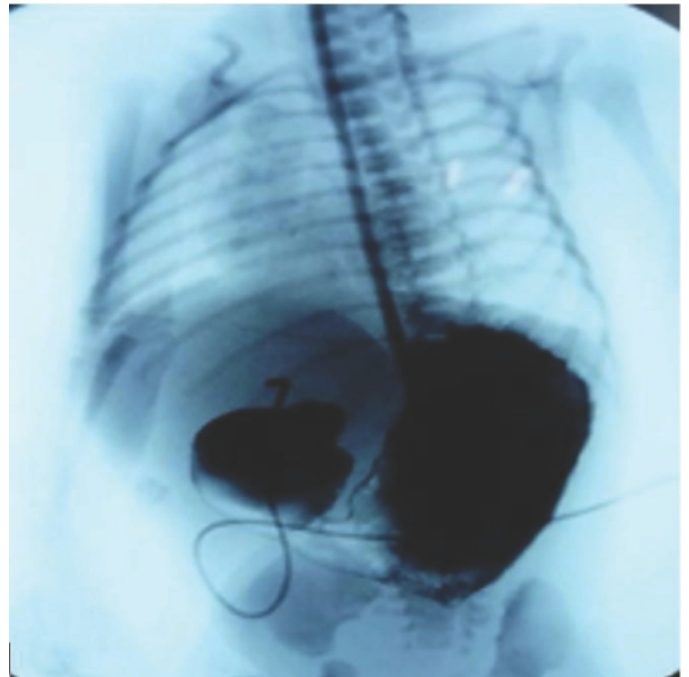
Femenina de 3 días de vida, nació parto a las 37. 6 semanas gestacionales con peso de 1,780 gramos, talla de 40 cm, APGAR 8 y 9. Con antecedentes maternos, madre de 30 años de edad, sin antecedentes de importancia durante el embarazo. Sin ultrasonidos prenatal. Presentó vómitos en las primeras horas de vida además de distensión abdominal, sin defecar, a su evaluación paciente sin compromiso sistema cardiopulmonar, abdomen distendido, blando depresible, no visceromegalia sin datos de irritación peritoneal, pero al colocar sonda orogástrica se obtuvo líquido bilioso. Por lo que se realizó rayos X toracoabdominal donde se evidencio signo de doble burbuja, sospechándose atresia duodenal, refiriéndose a un Hospital de 3er nivel, ver figura No. 1.



Fuente expediente clínico

**Figura No. 1.** Signo de doble burbuja.

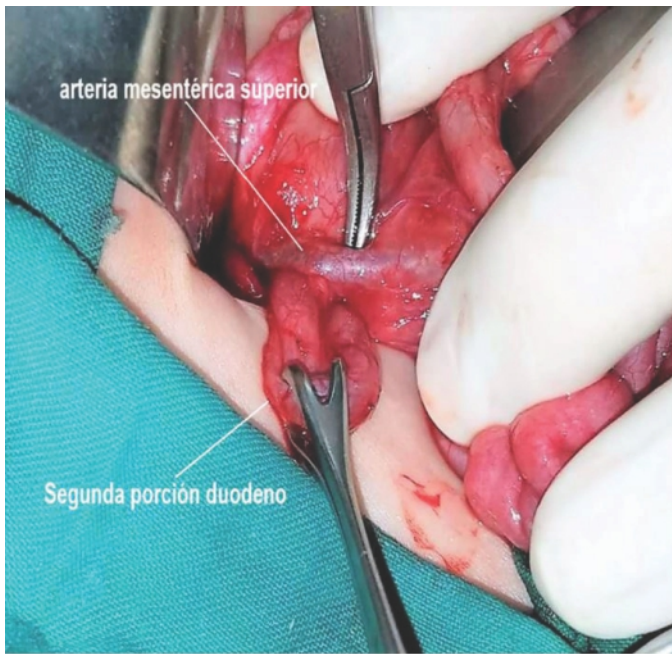
Fue evaluado por cirugía pediátrica donde se observó salida de meconio a la estimulación y se complementaron estudios con serie gastroduodenal que confirmó diagnóstico, observando dilatación gástrica y primera porción de duodeno sin paso de medio de contraste hacia la segunda porción, concluyendo radiológicamente como atresia de duodeno, ver figura No. 2.



Fuente expediente clínico

**Figura No. 2.** Serie gastroduodenal, se observa dilatación de burbuja gástrica, primera porción de duodeno, no hay paso de medio de contraste. Fuente expediente clínico

Se realizó laparotomía abdominal donde se encontró dilatación de cámara gástrica y primera porción de duodeno, con trayecto anormal de la arteria mesentérica superior, comprimiendo la segunda porción de duodeno, se liberó el ligamento de Treitz y resecao tejido fibroso, sin embargo no se pudo liberar el duodeno de la compresión vascular. La manipulación de la arteria mesentérica superior, provocó intensa isquemia de todo el intestino delgado, por lo que se realizó una anastomosis gastroyeyunal, ver figura No. 3.



Fuente expediente clínico

**Figura No.3.** Laparotomía exploratoria se observó tramo anómalo de la arteria mesentérica superior, con compresión de la segunda porción del duodeno provocando la oclusión intestinal.

En su evolución postoperatoria, presentó nuevamente vómitos, patrón marmóreo, con laboratorio sospecha de sepsis, se amplió cobertura antibiótica por 14 días, con buena evolución, se mantuvo hospitalizado por 20 días y se egresa con un peso 2200 gramos, alimentándose sin ninguna otra complicación.

### Discusión

Es fundamental en neonatos donde se presentan con vómitos y distensión abdominal se considere, la realización de una radiografía abdominal para descartar si se observa imagen de doble burbuja, dilatación de la cámara gástrica, y primera porción de duodeno, así además con ausencia de gas distal en el resto de intestino delgado ya que esto nos hace sospechar de obstrucción duodenal. (6) El cual representa un 75 % de todas las estenosis intestinales, y un 40 % de todas las estenosis al nivel intestinal ocurren en duodeno. (7) En segundo lugar, el páncreas anular se produce por una migración anómala del páncreas ventral

durante la embriogénesis, con una frecuencia de 5 a 15 por cada 100.000 persona descritas una serie de autopsias en 1950. (8) El 70 % de los casos se encuentra asociado a otra malformación congénita del tubo digestivo como atresia o estenosis duodenales, malrotación intestinal, atresia esofágica y anomalías cardiovasculares, también se ha descrito con síndrome de Jacobsen y más frecuentemente con síndrome de Down. (9) Se pueden distinguir dos tipos de páncreas anular: el extramural, en que el ducto pancreático dorsal rodea el duodeno para unirse al conducto pancreático principal. Y el intramural, en el cual el tejido pancreático se encuentra entrelazado con las fibras musculares del duodeno y pequeños ductos drenan directamente en el duodeno (10). La presentación es en periodo neonatal entre 80 y 100 % de los casos, con vómitos persistentes posterior al inicio de la alimentación biliosos o no, dependiendo el nivel de obstrucción, el 90 % es al nivel preampular.

Las bandas de Ladd fueron descritas por primera vez en 1932 por el Dr. Ladd, se describió como bandas peritoneales que se extiende desde el ciego con mala posición, atravesando el duodeno y se inserta en el hígado, el cual puede ocasionar una obstrucción duodenal. (11) Las duplicaciones intestinales es una causa infrecuente de obstrucciones duodenales, son anomalías congénitas raras cuya incidencia aproximada es 1 caso por cada 4500 autopsias y etiopatogenia incierta, son estructura quística, tubulares revestida de mucosa intestinal con pared de musculo liso, adheridas al tacto gastrointestinal. Se puede diagnosticar prenatalmente con ecografía o resonancia magnética. Las mayorías de los casos son asintomáticos, puede presentar desde manifestaciones gastrointestinales inespecífica hasta obstrucción por efecto de masa. (12) Otra causa infrecuente de obstrucción duodenal es vena porta preduodenal (VPPD), el cual se describió por primera vez en 1921, que generalmente se encuentra asociado con otras patologías como mala rotación intestinal, situs inversus, atresia duodenal, páncreas anular,



malformación de vía biliar y anomalía cardiaca. El 50 % de los casos de VPPD son sintomáticos, descubiertos al azar durante la laparotomía exploratoria, y un pequeño porcentaje presentan obstrucción duodenal. (13)

El Síndrome Arteria Mesentérica Superior (SAMS) es una entidad poco frecuente de obstrucción intestinal alta, ya descrita por Boernelu y clínicamente por Rokitanski en 1861 y Wilkie publicó una serie de 75 pacientes en 1927. (14) Se ha reportado una incidencia estimada que varía del 0,013 al 1%. El sexo femenino es predominante 2:3 en relación al sexo masculino y es más frecuente en una edad de los 10-39 años de edad. (15) Se ha reportado un total de 400 casos y dos casos en neonatología. No hay caso reportado en la literatura hondureña, siendo éste el primer caso. Las causas de SAMS se pueden clasificar en cinco grupos: síndromes consuntivos (Síndrome de inmunodeficiencia adquirida, cáncer, grandes quemados, endocrinopatías, malabsorción intestinal), trastornos de la alimentación (anorexia nerviosa), postoperatorio (cirugía ortopédica, cirugía de columna vertebral, adheriolisis por obstrucción de intestino delgado), trauma severo (traumatismo craneoencefálico, politraumatismo) y deformidades, congénitas. (16)

Se relaciona con la anatomía de la tercera porción duodenal. El duodeno pasa, rodeado de grasa perimesentérica, entre la aorta y la arteria mesentérica superior, que sale de la aorta a nivel de las vértebras L1- L2. En individuos normales, el ángulo formado es de 20-50 grados, según la talla del paciente. (15)

Las manifestaciones clínicas pueden presentar cuadros agudos o presentar en forma crónica caracterizado por síntomas gastrointestinales insidioso con dolor epigástrico postprandial, saciedad temprana, náuseas, vómitos, ingurgitación y pérdida de peso. (17,18) En el cuadro agudo presenta vómito bilioso y distensión abdominal hasta llevar a una oclusión intestinal superior, como en nuestro caso. (18) El diagnóstico se realiza con radiografía de abdomen donde se observar

dilatación de la cámara gástrica, primera porción en algunas ocasiones la segunda porción de duodeno observando la imagen de doble burbuja; los estudios barritados donde se observa estancamiento de bario en el duodeno, peristalsis reversa y compresión extrínseca vertical en la tercera porción duodenal. (19)

En cuanto al tratamiento son varias las opciones terapéuticas y la elección deberá individualizarse. Se puede optar por un manejo conservador manejado a base de dietas hipercalóricas para que aumente el tejido adiposo mesentérico y amplíe el ángulo aorto-mesentérico, más uso de procinéticos y antagonistas de los receptores H2; en caso de una urgencia como que el paciente cursó y contar con desequilibrio hidroelectrolítico es considerable colocar una sonda nasogástrica y líquidos endovenosos; en casos refractarios al manejo conservador, si no se obtiene una respuesta a la cuarta o quinta semana del tratamiento deberá ser sometido a una intervención quirúrgica, suelen ser necesarios duodenostomía o la sección del ligamento de Treitz para intentar el descenso y la movilización del duodeno con el fin de liberarlo de la compresión (procedimiento de strong). Es esencial que el paciente, al tolerar la vía oral, mantenga una dieta hipercalórica, ya que es la única forma por la que se lograra ampliar el ángulo aorta mesentérico, más del 80% funciona el tratamiento médico, sin necesidad de recurrir al procedimiento quirúrgico. (20)

### Conclusión

Un recién nacido con vómitos gastrobilíares y radiografías que muestren una doble burbuja, debe hacernos pensar en una atresia duodenal o en un páncreas anular. Hay que tener en cuenta otras malformaciones congénitas que son menos frecuentes, pero que se pueden presentar en esta edad tan temprana.

## Bibliografía

1. R, Alvarado A, Ponce D. Compresión Vascular del Duodeno en un Neonato. *Acta Pediatría Mex.* 2007;28(2):69-73.
2. Cano, N. Montoya, Obstrucción duodenal en pacientes pediátricos, *Anales de Radiología México* 2011;4:258-273.
3. Gil-Vargas, Manuel. (2016). Síndrome de Obstrucción Intestinal Neonatal. *Revista Mexicana de Atención Primaria a la Salud.*
4. E. Seguí, A. Moreno, R. Llorens, Síndrome de la Arteria Mesentérica Superior En Edad Pediátrica: ¿Infrecuente ó Infra diagnosticado?, *Rev Esp Pediatr* 2014; 70(4): 183-188.
5. García-Frade-Ruiz LF, Mundo-Gallardo LF, SolísAyala E. Síndrome de Wilkie. *Med Int Méx.* 2017 mar;33(2):254-258.
6. M. Paz, M. Guamán, G. Bravo, Diagnóstico prenatal de atresia duodenal por páncreas anular, *REV, Latin Perinat* 2017, 20(1),(55).
7. Androulakis J, ColbornGL, Skandalakis PN, Skandalakis LJ, Skandalakis JE. Embryologic and anatomic basis of duodenal surgery. *Surg Clin North Am* 2000;80(1):171-99.
8. E. Berroaa\*, N. Alcaidea, M. Rodríguez, B. Velayosa, Páncreas anular: malformación que puede pasar desapercibida, *Gastroenterología y Hepatología* Volume 37, Issue 10, December 2014, Pages 596-597.
9. Lainakis N, Antypas S, Panagidis A. annular pancreas in two consecutive sibling: An extremely rare condition. *EurJ Pediatr surg* 2005: 15:364-8.
10. D. Suarez, A. Lozano, R. Fornell, anomalías en el desarrollo del páncreas: técnica de imagen y hallazgos radiológicos, congreso nacional sociedad Española de radiología Medica, mayo 2012. Pag. 4-5.
11. J. Montañó, H. Arnez, obstrucción intestinal alta por bandas de ladd, *Revista de diagnóstico por imagen* vol. 3, numero 1, Bolivia.
12. Herranz Barbero A, Prat Ortells J, Muñoz Fernández ME, et al. Duplicación quística intestinal. Caso clínico. *Arch Argent Pediatr* 2017;115(4):e233-e236.
13. H. Oliveira, M. Dutra, vena porta preduodenal en recién nacidos, *sociedad brasileira de pediatría, Residência Pediátrica* 2016;6(1):39-42.
14. M. Castillo, M. Alvarez, R. Rodriguez, Dolor abdominal recurrente psicológico o anatómico secundario a síndrome de wilkie, *Rev Clín Med Fam* 2014; 7(2): 130-13.
15. Natalia Grant Vega, síndrome DE wilkie, compresión duodenal extrínseca poco frecuente, *Revista Medica de Costa Rica y Centroamerica* LXXI (611) 403 - 405, 2014.
16. Fernández López M.<sup>a</sup> T., López Otero M.<sup>a</sup> J., Bardasco Alonso M.<sup>a</sup> L., Alvarez Vázquez P., Rivero Luis M.<sup>a</sup> T., López Barros G.. Síndrome de Wilkie: a propósito de un caso. *Nutr. Hosp.* [Internet]. 2011 Jun [citado 2022 May 18]; 26(3): 646-649. Disponible en: [http://scielo.isciii.es/scielo.php?script=sci\\_arttext&pid=S0212-16112011000300031&lng=es](http://scielo.isciii.es/scielo.php?script=sci_arttext&pid=S0212-16112011000300031&lng=es).
17. C. Guitierrez, J. Gonzalez, A. Perez, Síndrome de arteria mesentérica superior: una causa infrecuente de obstrucción duodenal en la infancia, *an esp pediatr* 1996;45:289-290.
18. D. gonzalez, A. Diaz, F. Velez, síndrome de wilkie, reporte de un caso, *Elsevier ciudad de mexico*, vol. 85. Num. 1 enero 2017, pag. 1-100.
19. Altman D, Puranik S. Superior Mesenteric Artery Syndrome in Children. *AJR* 1973;118:104-108.
20. Ochoa Nava R, Guadarrama Vallejo A, García Carrizosa S, Síndrome de la Arteria Mesentérica Superior: Una causa inusual de obstrucción intestinal incompleta en un paciente pediátrico, *Revista Mexicana de Pediatría, Universidad Autónoma de Guadalajara*, Febrero del 2017. Disponible en <http://www.medigraphic.com/pdfs/pediat/sp-2017/sp172d>.