

CASO CLÍNICO

Miocarditis como manifestación inicial de Lupus Eritematoso Sistémico: Reporte de Caso

Myocarditis as initial manifestation of Systemic Lupus Erythematosus: A Case Report

José Orlando Maldonado Triminio, Denis Gabriel Rodríguez Aguilar, Eddlin Onán Izaguirre Rodríguez

Médico especialista en Medicina Interna, Instituto Nacional Cardiopulmonar, Tegucigalpa, Honduras.

RESUMEN. Antecedentes: El Lupus Eritematoso Sistémico es una enfermedad autoinmune, sistémica, que involucra diferentes órganos incluyendo el corazón. Una de las manifestaciones cardíacas más comunes es la pericarditis; sin embargo, también se pueden presentar otras formas de afectación cardíaca entre las que se incluye la enfermedad arterial coronaria, arteritis y enfermedad valvular. Una de las presentaciones raras del lupus eritematoso sistémico incluye la miocarditis y una vez sospechada, debe ser diagnosticada y tratada con prontitud para evitar consecuencias fatales para el paciente. **Descripción del caso:** Presentamos un caso de una paciente femenina de 31 años con historia de dolor torácico, fiebre, fatiga, alteraciones ecocardiográficas y niveles elevados de troponina, a quien se le diagnóstico miocarditis y confirmación de Lupus Eritematoso Sistémico. El manejo fue terapia anti-isquémica e inmunoreguladores, con respuesta terapéutica y evolución satisfactoria. **Conclusión:** La miocardiopatía clínicamente evidente rara vez es la manifestación inicial de Lupus Eritematoso Sistémico, aunque también puede presentarse en el curso de la enfermedad con disfunción ventricular izquierda, insuficiencia cardíaca aguda y edema pulmonar, es de progresión rápida y requiere de diagnóstico y atención temprana, manejo multidisciplinario para evitar complicaciones fatales.

Palabras clave: Hipertensión pulmonar; Insuficiencia cardíaca; Lupus Eritematoso Sistémico; Miocarditis.

INTRODUCCIÓN

El Lupus Eritematoso Sistémico (LES) es una enfermedad crónica, autoinmune con heterogeneidad clínica y serológica;^{1,2} que afecta a todas las razas y etnias, con prevalencia variable entre 28.3-149.5/100,000 habitantes e incidencia entre 1-31.9/100,000, con particular riesgo para afrocaribeños, afroamericanos, indígenas canadienses, maoríes y australianos con la menor incidencia para europeos o sus descendientes, representando el 15-20% de todos los casos en mujeres jóvenes.^{3,4} A pesar de recientes avances sobre la fisiopatología de LES, se desconoce la patogenia así como el desencadenante de la respuesta autoinmune.³ El cuadro clínico puede ser muy variable, los signos y síntomas se clasifican en constitución de órganos, y pueden ser cutáneos, hematológicos, articulares y renales entre otros,² con tasa de supervivencia entre 57-95% a cinco años.³ La enfermedad cardiovascular es la principal causa de muerte en estos pacientes, la afectación cardíaca puede ocurrir hasta en 50% de casos en forma de miocarditis, pericarditis, hipertensión pulmonar, vasculitis coronaria y endocarditis de Libman-Sacks; presentándose miocarditis lúpica de importancia clínica en 5-10% de casos y considerándose una condición grave que afecta la supervivencia.^{1,2}

Se estima que el riesgo de evento cardiovascular es entre 2-9 veces mayor que en la población general en forma de infarto de miocardio, enfermedad cardiovascular, insuficiencia cardíaca congestiva con mortalidad de 10% a los tres años, reportándose la afectación subclínica en 57% de los fallecimientos relacionados con LES.¹ La miocarditis lúpica clínicamente evidente rara vez es la manifestación inicial, puede ocurrir durante el curso de la enfermedad presentándose como disfunción ventricular izquierda, insuficiencia cardíaca aguda y edema pulmonar, que amerita atención urgente por arritmias, trastornos de la conducción, miocardiopatía dilatada y falla cardíaca.^{1,2}

Aunque el estándar de oro para el diagnóstico es la biopsia mioendocárdica, no es un procedimiento de rutina, debiendo basarse en hallazgos clínicos, electrocardiograma, marcadores biológicos, angioTAC y ecocardiografía; siendo dos los criterios principales para el diagnóstico, uno inmunológico y otro clínico

Recibido: 01-04-2019 Aceptado para publicación 19-09-2020

Dirección para correspondencia: Dr. José Orlando Maldonado Triminio,

Correo electrónico: maldonadotriminio@gmail.com

Declaración de relaciones y actividades financieras y no financieras y conflictos de interés: ninguno.

DOI: <https://doi.org/10.5377/rmh.v88i2.11492>

según el Colegio Americano de Reumatología (ACR) y cuatro por el Grupo Clínico de Colaboración Internacional para el Lupus Sistémico (SLICC) que deben incluir al menos un criterio clínico y un criterio inmunológico, tener biopsia positiva por nefritis lúpica con presencia de anticuerpos ANA o antiDNA.³ El manejo debe ser multidisciplinario y en general se dirige a controlar la enfermedad o manifestaciones subyacentes o coexistentes. Entre los fármacos utilizados y aprobados por la Administración de Drogas y Alimentos de Estados Unidos por sus siglas en inglés FDA están los corticoesteroides, hidroxiquina, inmunosupresores o agentes biológicos que implican riesgo de infección y mielosupresión, de los cuales la FDA ha aprobado únicamente el Belimumab (Benlysta™, Human Genome Sciences and Glaxo-SmithKline).³ En informes de serie de casos, se ha demostrado que la miocarditis lúpica acorta la supervivencia general, especialmente en pacientes con enfermedad crónica de más de 5 años, con múltiples factores involucrados como los genéticos, epigenéticos, hormonales, ambientales e inmunomoduladores.⁴

La presentación de miocarditis inicial relacionada con LES es rara, con relativamente pocos estudios publicados, disponiéndose de reporte de casos aislados o informes de series pequeñas.¹ En Honduras en las últimas dos décadas se dispone de dos publicaciones sobre LES, un caso clínico de LES cutáneo subagudo y otro de nefropatía lúpica.^{5, 6} Siendo el objetivo de los autores aportar conocimientos sobre una modalidad de presentación rara de LES.

PRESENTACIÓN DEL CASO

Paciente femenina de 31 años con dolor torácico de un mes de evolución que pasa de leve a moderado, episódico, tipo opresivo, irradiado a zona interescapular y exacerbado por cualquier actividad física acompañado de palpitaciones; además fiebre intermitente de dos meses de evolución con fatiga y pérdida de peso, único antecedente patológico asma bronquial. Al examen físico se encuentra lúcida, consciente y

orientada, con presión arterial (PA): 129/92 mmHg, frecuencia cardíaca (FC) y respiratoria (FR) 103 por minuto y 28 por minuto, respectivamente, temperatura 35.9°C, saturación de O₂ (SaO₂) 87%; se encuentra soplo sistólico mitral Grado II con crépitos pulmonares basales, bilaterales de predominio derecho con leve edema maleolar fóvea positiva. Radiográficamente se identifica cardiomegalia GII y congestión pulmonar (Ver Figura 1A); EKG con ritmo sinusal, FC 87x, con infra desnivel ST en V4, V5, V6, discreta elevación del segmento ST V1, V2 con pobre progresión de la onda R en V3 en EKG (Figura 2A); así como ecocardiograma con hipocinesia de pared anterior, acinesia de ápex, atresia de 2/3 distales de la pared lateral con PSAP=45 mmHg, PDAP=17 mmHg, compatible con cardiopatía isquémica, insuficiencia mitral moderada/severa (IMM/S) secundaria a hipertensión pulmonar (HTP) en el ecocardiograma. En la evaluación inicial con pruebas de laboratorio se encuentra elevación de Troponina 767 ng/L, BUN 60 mg/dl, leucocitos 13.2x10³/ml, neutrófilos 57.4%, glucosa 108 mg/dl, Cromo 0.37/dl, plaquetas 232x10³/ml, ingresándose con diagnósticos de infarto agudo de miocardio sin elevación ST, KILLIP II, IMM/S, HTP moderada, asma bronquial controlada, con manejo anti-isquémico y ordenando estudios complementarios.

Presenta cuadro de dolor precordial con taquicardia, taquipnea, evacuaciones diarreas en el tercer día intrahospitalario con PA 90/70 mmHg, FC 134 por minuto, FR 34 por minuto, SaO₂ 97%, temperatura 36.6°C, con taquicardia supraventricular en EKG. Serología por Enfermedad de Chagas y VIH negativo, TSH 0.005 mmol/ml, T4 300 mmol/ml, T3 4.74 mmol/ml, anticuerpos antiperoxidasa positivos, agregándose el diagnóstico de hipertiroidismo probable tiroiditis autoinmune; por lo que se da manejo. Al sexto día persiste dolor precordial. Se reciben resultados: troponina control 1507 ng/l, radiografía control muestra cardiomegalia GIII y congestión pulmonar (Ver Figura 1B); se identifica en EKG control compromiso subendocárdico isquémico de la cara lateral alta y anteroseptal por infradesnivel en DI, AVL, V4, V5 y V6 con pobre progresión de R de V1 a V4 (Ver Figura 2B); sin anomalías en

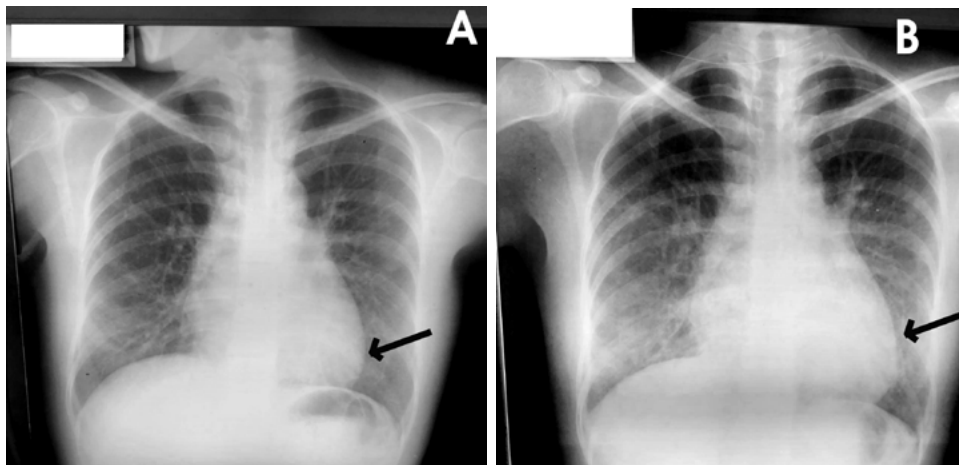


Figura 1. Radiografías del paciente tomadas al ingreso (A) y control (B). En la imagen A se observa cardiomegalia grado II y en la imagen B se observa cardiomegalia grado III.

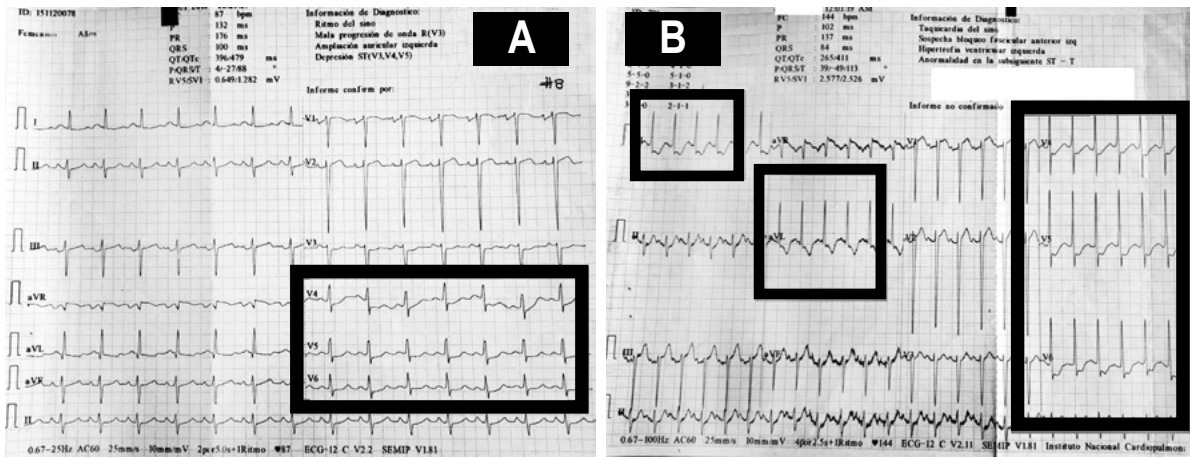


Figura 2. Imágenes del electrocardiograma realizado al paciente al ingreso (A) y control (B). En la imagen A se observan cambios incipientes de injuria miocárdica leve infradesnivel V4, V5, V6 y en la imagen B se observa mayor compromiso precordial en infradesnivel V4, V5, V6, I y aVL compatible con lesión subendocárdica isquémica lateral alto.

AngioTAC. En el séptimo día se instala sospecha diagnóstica de LES por datos de ANA positivo, hipocomplementemia, USG de cuello con vascularidad moderadamente aumentada que podría asociarse a tiroiditis, la determinación de Troponina control es >2000 ng/L, Cardiolipinas negativas, IgM=3.5 MPL u/ml negativo, ANCA negativo. En el décimo día se realiza angiografía con posible lesión Ostial o de tronco principal de la arteria coronaria izquierda y circulación colateral de coronaria derecha; se confirma ANA positivo, ELISA: 5.2, Cardiolipinas negativas, ANCA negativo, Troponina control 1381 ng/dl, sin alteraciones en química sanguínea.

En el décimo quinto día intrahospitalario radiografía control muestra cardiomegalia global GII-III con pequeño derrame pleural derecho. Ecocardiograma control: FEVI 40, ventrículo izquierdo levemente dilatado, acinesia de ápex, septum e hipocontractilidad de pared anterior compatible con miocardiopatía con función eyectiva reducida. La evaluación laboratorial reporta ANCA negativo, Anti-DNA negativo, Anticoagulante lúpico negativo, Factor reumático negativo, VDRL no reactivo, ANA por IFI positivo con patrón moteado 1:320 que confirma diagnóstico por LES. Se iniciaron pulsos de ciclofosfamida de 500 mg IV c/15 días por 6 dosis más prednisona, con buena respuesta terapéutica y alta a los 30 días de ingreso con disminución significativa de troponina 482 ng/L (Ver Figura 3). Ecocardiograma control: Acinesia apical, hipocinesia de la pared anteroseptal y anterior, volúmenes ventriculares aumentados compatible con miocardiopatía dilatada, función sistólica moderadamente deprimida e insuficiencia mitral moderada a severa. Diagnósticos finales fueron: 1. Miocarditis por LES; 2. Lupus Eritematoso Sistémico; 3. Tiroiditis autoinmune. Se realiza seguimiento en consulta externa de Reumatología, Endocrinología y Cardiología.

DISCUSIÓN

Aunque en la década de los años cincuenta se reportaba hallazgo de afectación cardíaca en alrededor de 50% de los

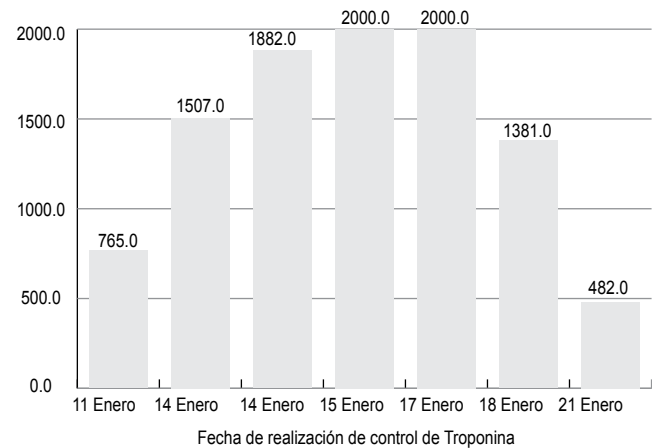


Figura 3. Muestra progresión de niveles de Troponina desde ingreso hasta egreso del paciente, con disminución de niveles una vez realizado el diagnóstico e inicio de tratamiento. Límite de normalidad de Troponina 0.04 ng/L.

casos de LES en autopsias y atribuyéndosele a la forma subclínica un rol probable sobre la mortalidad por LES, asume una importancia clínica en 5-10% de los casos, con influencia sobre el pronóstico de mortalidad. Se caracteriza en muchos casos como vasculitis de vasos pequeños y trombosis, raramente identificable como manifestación inicial del cuadro, aunque potencialmente fatal.⁷⁻¹⁰ Se cuenta con escasa literatura sobre las manifestaciones clínica acompañantes y evolución final de dichos casos de miocardiopatía lúpica temprana. Presentamos el caso de una mujer de 31 años que debuta con miocarditis grave por lupus, con deterioro cardiogénico cuyo cuadro clínico inicia con dolor torácico compatible con un infarto agudo de miocardio tipo II.

La miocarditis sintomática es una rara manifestación inicial de LES, con complicaciones como arritmias, alteraciones de la conducción, bloqueo cardíaco, miocardiopatía dilatada e insuficiencia cardíaca; el paciente puede presentar una variedad de síntomas que van desde disnea, fiebre, dolor torácico y/o palpitaciones;^{11,12} sintomatología similar al caso que

presentamos, en que un paciente sin antecedentes o factores de riesgo cardiovascular debuta con dolor torácico acompañado de palpitaciones, fiebre, fatiga y pérdida de peso.

El estándar de oro en el diagnóstico de miocardiopatía lúpica es la biopsia mioendocárdica aunque no es un procedimiento de rutina en la práctica clínica, por lo que se realiza la aproximación diagnóstica mediante identificación de criterios clínicos de congestión cardíaca, falla o arritmia inexplicable así como ecocardiografía por la facilidad de acceso a este recurso. En este estudio los datos clínicos y radiográficos iniciales fueron inespecíficos pero se correspondieron con lo reportado en la literatura,^{13,14} con especial utilidad del EKG que mostró cambios isquémicos, y el ecocardiograma con el cual se identifica probable isquemia cardíaca y su rápida progresión a miocardiopatía dilatada e hipertensión pulmonar, tal como lo reportado por *Chung et al* en una serie de cuatro casos en Korea.⁸

La prevalencia de anticuerpos circulantes incluyendo ANA en los pacientes con miocarditis lúpica parecen no ser diferentes de lo encontrado en LES en la población general, y se han descrito posibles asociaciones entre estos anticuerpos y miocarditis lúpica.^{13, 15} En este paciente el resultado de ANA positivo con hipocomplementemia, y anticuerpos antiperoxidasa positivos, inducen en ese momento la sospecha de colagenopatía probable, confirmándose esta por resultado de ANA positivo por IFI con patrón moteado 1:320 e iniciándose tratamiento específico por LES con respuesta terapéutica positiva y resolución paulatina del cuadro cardiovascular.

El tratamiento de la miocarditis lúpica se basa en corticosteroides en dosis altas, que mejora la función ventricular izquierda. La miocarditis que se presenta como choque cardiogénico requiere soporte mecánico; otros medicamentos utilizados son la azatioprina, ciclofosfamida, rituximab e inmunoglobulinas intravenosas.¹² En el caso reportado, la paciente fue manejada con glucocorticoides y pulsos de Ciclofosfamida, siendo evidente la buena respuesta terapéutica,

evolucionando satisfactoriamente y llegando a recuperar la función cardíaca con manejo ambulatorio actual.

Algunas de las lecciones aprendidas con este caso se relacionan con las dificultades para lograr un diagnóstico temprano de LES en un paciente con cuadro clínico, electrocardiográfico y de imagen asociado a insuficiencia cardíaca de instalación súbita acompañado de datos de laboratorio atípicos, excepto por los niveles progresivamente elevados de Troponina y datos de imagen compatibles con vasculitis. Se realizó diagnóstico diferencial por laboratorio y recursos de imagen por virus y protozoos (*e.g T. cruzi*). Contribuyó al nivel de dificultad diagnóstica inicial el hallazgo de valores elevados de hormonas tiroideas con alteración imagenológica asociada a tiroiditis. En el caso que nos ocupa uno de los factores que podrían contribuir a la supervivencia es la decisión temprana de asumir manejo interdisciplinario, ya que la miocarditis lúpica es importante causa de mortalidad en LES y sobre todo en casos en que es la manifestación inicial. En este caso que reportamos se inicia manejo temprano por sospecha de LES aún sin confirmación laboratorial con manejo cardiovascular, endocrino e infeccioso de forma paralela y agresiva.

En conclusión presentamos un caso de miocarditis lúpica como manifestación inicial de LES en quien se logra instaurar sospecha diagnóstica y manejo temprano confirmado por pruebas de laboratorio e imágenes. La miocardiopatía clínicamente evidente rara vez es la manifestación inicial de LES, aunque también puede presentarse en el curso de la enfermedad con disfunción ventricular izquierda, insuficiencia cardíaca aguda y edema pulmonar; es de progresión rápida y requiere de diagnóstico y atención temprana, manejo multidisciplinario para evitar complicaciones fatales.

CONTRIBUCIONES

Todos los autores participaron de manera similar en la preparación de este artículo, aprobando su versión final.

REFERENCIAS

1. Perel-Winkler A, Bokhari S, Perez-Recio T, Zartoshti A, Askanase A, Geraldino-Pardilla L. Myocarditis in systemic lupus erythematosus diagnosed by (18)F-fluorodeoxyglucose positron emission tomography. *Lupus science & medicine*. 2018;5(1):e000265. Epub 2018/08/11.
2. Asif S, Rasheed A, Mahmud TE, Asghar A. Frequency and predictors of pulmonary hypertension in patients with Systemic Lupus Erythematosus. *Pakistan journal of medical sciences*. 2019;35(1):86-9.
3. Fortuna G, Brennan MT. Systemic lupus erythematosus: epidemiology, pathophysiology, manifestations, and management. *Dental clinics of North America*. 2013;57(4):631-55. Epub 2013/09/17.
4. Pamuk ON, Balci MA, Donmez S, Tsokos GC. The incidence and prevalence of systemic lupus erythematosus in Thrace, 2003-2014: A 12-year epidemiological study. *Lupus*. 2016;25(1):102-9. Epub 2015/09/09.
5. González M, Ortiz K, Sandoval N. Lupus Eritematoso Cutáneo Subagudo Reporte de un caso y revisión de literatura. *Rev Med Hondur*. 2008;76:114-17.
6. Fajardo I, Andrade S, Ramos G, Melgar S, Licona T. Nefropatía lúpica. Caso Clínico y Revisión Bibliográfica. *Rev Cient Esc Univ Cienc Salud*. 2014;1(2):31-7.
7. Tiao J, Feng R, Carr K, Okawa J, Werth VP. Using the American College of Rheumatology (ACR) and Systemic Lupus International Collaborating Clinics (SLICC) criteria to determine the diagnosis of systemic lupus erythematosus (SLE) in patients with subacute cutaneous lupus erythematosus (SCLE). *Journal of the American Academy of Dermatology*. 2016;74(5):862-9. Epub 2016/02/22.
8. Chung JW, Joe DY, Park HJ, Kim HA, Park HS, Suh CH. Clinical characteristics of lupus myocarditis in Korea. *Rheumatology international*. 2008;28(3):275-80. Epub 2007/07/20.
9. Di Battista M, Marcucci E, Elefante E, Tripoli A, Governato G, Zucchi D, et al. One year in review 2018: systemic lupus erythematosus. *Clinical and experimental rheumatology*. 2018;36(5):763-77. Epub 2018/10/03.
10. Malhotra G, Chua S, Kodumuri V, Sivaraman S, Ramdass P. Rare Presentation of Lupus Myocarditis With Acute Heart Failure-A Case Report. *American journal of therapeutics*. 2016;23(6):e1952-e5. Epub 2015/11/19.
11. Thomas G, Cohen Aubart F, Chiche L, Haroche J, Hie M, Hervier B, et al. Lupus Myocarditis: Initial Presentation and Longterm Outcomes in a Multicentric Series of 29 Patients. *The Journal of rheumatology*. 2017;44(1):24-32. Epub 2017/01/04.
12. Tariq S, Garg A, Gass A, Aronow WS. Myocarditis due to systemic lupus erythematosus associated with cardiogenic shock. *Arch Med Sci*. 2018;14(2):460-2. Epub 2017 Jun 30.
13. Du Toit R, Herbst PG, van Rensburg A, du Plessis LM, Reuter H, Doubell AF. Clinical features and outcome of lupus myocarditis in the Western

- Cape, South Africa. *Lupus*. 2017;26(1):38-47. Epub 2016/05/27.
14. Gordon C, Amisshah-Arthur MB, Gayed M, Brown S, Bruce IN, D'Cruz D, et al. The British Society for Rheumatology guideline for the management of systemic lupus erythematosus in adults. *Rheumatology (Oxford)*. 2018;57(1):e1-e45. Epub 2017/10/14.
 15. Chanprapaph K, Sawatwarakul S, Vachiramon V. A 12-year retrospective review of bullous systemic lupus erythematosus in cutaneous and systemic lupus erythematosus patients. *Lupus*. 2017;26(12):1278-84. Epub 2017/03/31.

ABSTRACT. Background: Systemic Lupus Erythematosus is a systemic autoimmune disease that involves the different members of the heart. One of the most common manifestations is pericarditis; nevertheless, other forms of cardiac involvement may also occur, including coronary artery disease, arteritis, and valvular disease. One of the presentations of systemic lupus erythematosus includes myocarditis and once suspected, it must be diagnosed and treated with the possibility of avoiding the fatal consequences for the patient.

Case report: We present an interesting case of a 31 years old female patient with a history of chest pain, fever, fatigue, echocardiographic alterations and elevated levels of troponin, who is diagnosed with myocarditis and confirmation of systemic lupus erythematosus. The management was anti-ischemic and immunosuppressive therapy, with therapeutic response and satisfactory evolution. **Conclusion:** Clinically evident cardiomyopathy is seldom the initial manifestation of Systemic Lupus Erythematosus, although it can also present in the course of disease with left ventricular dysfunction, acute heart failure, and pulmonary edema, is rapid in progression, and requires early diagnosis and care, multidisciplinary management for avoid fatal complications.

Keywords: Heart failure; Hypertension, Pulmonary; Lupus Erythematosus, Systemic; Myocarditis.