

IMAGEN EN LA PRÁCTICA CLÍNICA

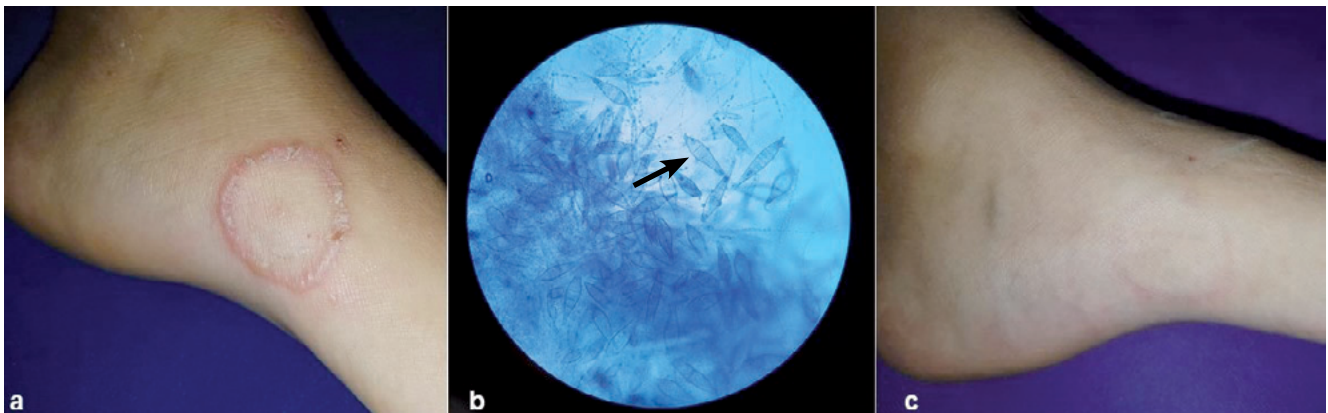
## Tinea corporis

*Tinea corporis*

Gustavo A. Lizardo Castro,<sup>1</sup> Katia Aguilar-Gutiérrez.<sup>2</sup>

<sup>1</sup>Pediatra, Sub-especialista en Dermatología Pediátrica; Departamento de Pediatría, Servicio de Dermatología, Hospital Escuela; Facultad de Ciencias Médicas (FCM), UNAH;

<sup>2</sup>Médico Residente Tercer Año, Postgrado de Dermatología, FCM UNAH; Tegucigalpa.



Paciente femenina, 14 años de edad, con lesión en pie izquierdo, pruriginosa de 2 semanas de evolución constituida por papulovesículas eritematosas en patrón anular con centro evanescente (Fig. a), con antecedente de poseer un gato. Laboratorio informó examen directo con KOH: micelio hialino cenocítico ramificado y el cultivo: *Microsporum canis* (macroconidias, flecha [Fig. b]). Se manejó con terbinafina en crema una vez al día por dos semanas, con remisión del cuadro. Seguimiento a las 7 semanas mostró únicamente hiperpigmentación residual (Fig. c). La tinea corporis es ocasionada por dermatofitos los cuales se clasifican en *Trichophyton*, *Microsporum* y *Epidermophyton* y de acuerdo a sus fuentes de contagio se dividen en antropofílicos, zoofílicos y geofílicos. Los niños son contagiados principalmente por animales domésticos como perros y gatos. Los agentes frecuentemente implicados incluyen *M. canis*, *T. rubrum*, *T. mentagrophytes*, *T. verrucosum*, *T. tonsurans*. La forma clínica usual es una lesión anular o policíclica con borde activo de crecimiento excéntrico, eritematoso, descamativo y a veces pápulo-vesiculososo con un centro más claro, como el caso descrito. El diagnóstico se confirma mediante KOH y cultivo. El tratamiento tópico con imidazoles por 3-4 semanas o terbinafina una o dos veces al día durante 1-2 semanas resulta efectivo.

Recibido: 19-12-2019 Aceptado para publicación 13-12-2020

Dirección para correspondencia: Dr. Gustavo Lizardo

Correo electrónico: glizardoc@yahoo.com

Declaración de relaciones y actividades financieras y no financieras y conflictos de interés: ninguno.

DOI: <https://doi.org/10.5377/rmh.v88i2.11496>