

# CARACTERIZACIÓN DE FAMILIA HONDUREÑA AFECTADA POR NEOPLASIA ENDÓCRINA MÚLTIPLE (NEM-2A), INSTITUTO NACIONAL CARDIO-PULMONAR, TEGUCIGALPA, HONDURAS

*Characterization of Honduran family affected by Multiple Endocrine Neoplasia (MEN-2A), Instituto Nacional Cardio-Pulmonar, Tegucigalpa, Honduras.*

Carolina Fortín Zavala<sup>1</sup>, Anna Pendrey Guillén.<sup>2</sup>

<sup>1</sup>Cirugía General, Instituto Nacional Cardio-Pulmonar

<sup>2</sup>Medicina General, Universidad Nacional Autónoma de Honduras

**RESUMEN. Introducción.** Las Neoplasias Endocrinas Múltiples (NEM) son síndromes clínicos autosómico-dominantes. Se manifiestan por tumores benignos y malignos que involucran órganos endócrinos y no endócrinos. Incidencia de 1/30,000 personas. **Objetivo:** Caracterizar una familia hondureña cuyos miembros presentan tumores endócrinos, Instituto Nacional Cardio-Pulmonar (INCP), Tegucigalpa, 2017. **Métodos.** Estudio descriptivo longitudinal. Análisis de información clínica, epidemiológica y de laboratorio, consignada en expedientes clínicos (INCP) y brindada por pacientes, previo consentimiento informado. Confirmación de dos casos mediante estudios genéticos. **Resultados.** Familia de 9 hijos, procedente de Olancho. Madre falleció por Adenocarcinoma Pancreático; padre sin información. Hija3, caso índice, se le realizó Tiroidectomía Total por Cáncer Medular de Tiroides (CMT). Hijo2 no evaluado. Hija4 portadora asintomática de la mutación del proto-oncogén RET. Hija1 se realizó Tiroidectomía Profiláctica por Hiperplasia Folicular de Tiroides e Hiperplasia Linfática Benigna en nódulo post-auricular derecho. Hija7 se practicó Parotidectomía izquierda por Adenoma Pleomórfico Benigno. Hijo5 fue diagnosticado con CMT multifocal. Hija9 se le hizo Tiroidectomía Total con linfadenectomía por CMT multifocal. Hijos 6 y 8, residentes en Estados Unidos de América, se les realizó Adrenalectomía por Feocromocitoma y Tiroidectomía Total por CMT multifocal, respectivamente. Además, se les realizaron pruebas genéticas y moleculares, cuyos resultados confirmaron la mutación en los exones 10, 11, 13, 14, 15 y 16 del proto-oncogén RET, del codón 634 con la sustitución del amino ácido cisteína por triptófano (Cys634Trp), confirmatorio de NEM-2A. **Discusión.** Constituye el primer trabajo publicado de esta patología en Honduras. Sugerimos la búsqueda epidemiológica de NEM en todo paciente diagnosticado con CMT.

**Palabras Claves:** Neoplasia Endocrina Múltiple, Carcinoma Medular Tiroideo, Feocromocitoma, Hiperparatiroidismo.

## INTRODUCCIÓN

Las Neoplasias Endocrinas Múltiples (NEM) son un conjunto de síndromes clínicos de origen genético con herencia autosómica dominante.<sup>1</sup> Se manifiestan por múltiples tumores benignos y malignos que involucran órganos endócrinos y no endócrinos. Su incidencia es baja; 1/30,000 personas y es igual en hombres y mujeres.<sup>1</sup> Su detección tardía es altamente mortal. Se clasifican en NEM 1, NEM 2 (A y B) y NEM 4. En el Cuadro 1 se presenta su clasificación.

La NEM-1 presenta Adenomas Paratiroideos, Pituitarios y Tumores Entero-Pancreáticos.<sup>1-4</sup> La NEM-2 algunas veces tiene Carcinoma Medular de Tiroides (CMT) como única manifestación. La NEM-2A incluye CMT, Feocromocitoma e Hiperparatiroidismo; NEM-2B CMT, Feocromocitoma y Neuromas.<sup>5</sup>

La NEM-4 presenta Tumores de la Adenohipófisis, Renales y Gonadales.<sup>6</sup> La mayor causa de mortalidad de NEM-2A es el CMT por lo que su detección precoz y tratamiento oportuno son vitales.<sup>5</sup>

El presente estudio se realizó con el objetivo de caracterizar dentro de la clasificación de NEM, a una familia hondureña que fue atendida en el Instituto Nacional Cardio-Pulmonar, Tegucigalpa, Honduras, cuyos miembros presentaban múltiples tumores endócrinos, los cuales estaban diagnosticados como patologías individuales y no como parte de un síndrome familiar. Mediante seguimiento epidemiológico y corroboración genética se logró la clasificación de esta familia dentro de la NEM 2 A.

Se espera que los resultados contribuyan al conocimiento de dicha enfermedad e influyan en políticas públicas de manejo y seguimiento que beneficien a esta población y sobre todo a la educación de la familia en estudio.

## PACIENTES Y MÉTODOS

Se realizó un estudio descriptivo longitudinal, con análisis de información de expedientes clínicos y seguimiento epidemio-

Recibido 10/2016; Aceptado para publicación 11/2016.

**Dirección para correspondencia:** Correspondencia a: Dra. Carolina Fortín Zavala, Correo electrónico: carolinafortinz@yahoo.com, Dra. Anna Pendrey Guillén, apendreyguillen@gmail.com

**Conflictos de interés.** Los autores declaramos no poseer conflictos de interés en relación a este artículo.

lógico, contando con la participación de varios miembros de una familia hondureña, originaria de Olancho, afectada por múltiples patologías endócrinas y que fuera atendida en el INCP de Tegucigalpa, Honduras, desde el año 2005 hasta el 2017.

Esta familia consta de 30 integrantes, incluyendo padres e hijos, de la cual describimos a la segunda generación que consta de 9 hermanos (5 mujeres y 4 varones). Para ello les solicitamos su aprobación mediante consentimiento informado y a la vez los incorporamos a participar activamente en la realización de este estudio con el fin de educarlos sobre su propia patología y orientarles en la toma de decisiones en las medidas terapéuticas y preventivas a seguir.

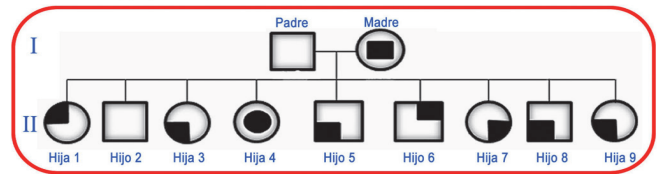
Previo aprobación del protocolo por el Comité de Ética del INCP, se realizó revisión de los expedientes médicos de los miembros de la familia que están o han estado en control en esta institución. Se revisó información complementaria de estudios diagnósticos realizados en hospitales de Estados Unidos de Norte América, los cuales fueron proporcionados por la familia. Se solicitó la autorización a la División de Genética de Universidad de Michigan, para la incorporación de dicha información, sobre todo de los informes genéticos con los que se contaba de dos de los hermanos.

Toda la información se consolidó en un cuadro de Pedigree, con la caracterización fenotípica de los distintos tumores endócrinos que presentaba cada uno de los miembros, para luego determinar epidemiológicamente a que clasificación de NEM pertenecían. Posteriormente se cotejó con la información genética complementaria la cual confirmó la clasificación de NEM-2A a la que se había llegado por medio de análisis epidemiológico.

### RESULTADOS

La Familia Caso está conformada, además de madre y padre, por 9 hijos: 5 mujeres y 4 varones a quienes por razón de descripción se les denominará Hijo(a) 1,2,3,4,5,6,7,8,9 según orden de precedencia. Además, lo representamos con un simbolismo, expresado en el Pedigree en la Figura 1 y Cuadro 2, siguiendo como base y modificando un simbolismo utilizado por el Dr. Hartmut P.H. Neumann et al. en la revista *New England Journal of Medicine* (Septiembre, 2017).<sup>7</sup> La Madre falleció por un Adenocarcinoma Pancreático. Del Padre no se obtuvo información.

La Hija3 fue la primera paciente en consultar (caso índice) y a partir de quien se comenzaron los estudios en los otros miembros de la familia. Se le realizó tiroidectomía total con va-



Nomenclatura del pedigree de la familia caso

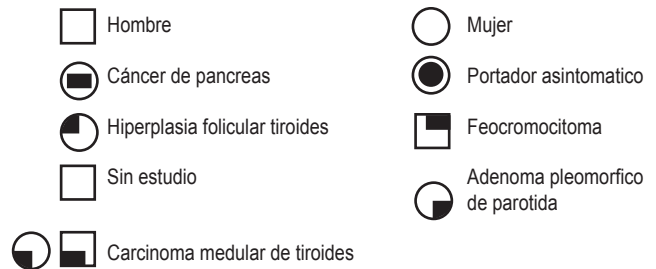


Figura 1. Pedigree de la familia caso.

ciamiento ganglionar por Cáncer Medular de Tiroides (CMT). A la fecha ha requerido múltiples linfadenectomías posteriores por metástasis recidivantes; ha recibido quimioterapia y radioterapia como parte del manejo. Al momento del diagnóstico tuvo elevación del Antígeno Carcinoembrionario (CEA). Se ha descartado hasta el momento la presencia de Feocromocitoma.

El Hijo2 no ha sido estudiado. La Hija4 es portadora asintomática de la mutación del proto-oncogén RET. Otros hijos han presentado distintos tipos de tumoraciones benignas: Hija1 se le realizó Tiroidectomía Profiláctica por Hiperplasia Folicular de Tiroides e Hiperplasia Linfática Benigna en un nódulo post-auricular derecho. A Hija7 se le realizó la Parotidectomía izquierda por un Adenoma Pleomórfico Benigno.

El Hijo5 también fue diagnosticado con CMT multifocal. Había elevación del CEA al momento del diagnóstico. Se le realizó tiroidectomía total radical modificada con resección de músculos esternohioideos, esternotiroideos bilaterales y excisión de nódulo para-traqueal derecho; todos los anteriores estaban libres de lesión. A Hijo6 se le realizó Adrenalectomía (en EEUU) por Feocromocitoma. A Hijo8 se le realizó Tiroidectomía total (en EEUU) por CMT multifocal. A Hija9 se le realizó Tiroidectomía Total con linfadenectomía por CMT multifocal. Posteriormente se le realizó resección del músculo esternocleidomastoideo izquierdo, linfadenectomía de la cadena yugular posterior izquierda por CMT recidivante.

Cuadro 1. Información comparativa de las características clínicas de las Neoplasias Endocrinas Múltiples (NEM).<sup>1,2,3,4,5,6</sup>

NEM Tipo 1 (1/30,000)	NEM Tipo 2A (2) (1/30,000)	NEM Tipo 2B (3) (1/30,000)	NEM Tipo 4
Adenomas Paratiroides	Carcinoma Medular Tiroideo	Carcinoma Medular Tiroideo	Adenoma Pituitario
Adenomas Pituitarios	Feocromocitoma	Feocromocitoma	Hiperplasia Paratiroidea
Adenomas Enteropancreáticos	Hiperparatiroidismo	Neuomas	Tumores Renales y/o Gonadales

A los Hijos 6 y 8, (migrantes en EEUU), se les realizaron pruebas genéticas y moleculares, a través de la División de Genética de la Universidad de Michigan, Ann Arbor, EEUU, y se hizo un análisis de secuencias bidireccionales, cuyo resultado confirmó la mutación en los exones 10, 11, 13, 14, 15 y 16 del proto-oncogén RET, del codón 634 con la sustitución del amino ácido cisteína por triptófano (Cys634Trp) y es concluyente del padecimiento de NEM-2A.<sup>2</sup> Este resultado genético es coincidente y confirmatorio de los diagnósticos clínicos y sindrómicos de NEM-2A y Carcinoma Medular Tiroideo Familiar (CMTF), realizados previamente en el INCP. Debido a que estas mutaciones son Autosómicas Dominantes otros miembros de la familia han presentado distintas manifestaciones clínicas de dicho síndrome o son portadores asintomáticos.

Durante el proceso de la investigación se dedicó tiempo y recursos para educar a la familia acerca de su padecimiento, proporcionarles el debido seguimiento médico-quirúrgico necesario y orientarlos en la toma de decisiones oportunas para la prevención de complicaciones y el cuidado de las siguientes generaciones. Esto ha generado el interés en la familia y se ha logrado que actualmente se haya iniciado la evaluación de la tercera generación de la familia.

## DISCUSIÓN

Se realizó una búsqueda exhaustiva en las revistas nacionales, no encontrando información sobre la prevalencia de NEM en Honduras, lo cual impide una adecuada planificación y manejo de los pacientes afectados. Los datos obtenidos en este estudio son de gran ayuda para elevar la sospecha clínica de NEM, contribuir a la creación de pautas de manejo y seguimiento a las personas afectadas y a los portadores asintomáticos. Este estudio ilustra sobre todo la utilidad del seguimiento epidemiológico en este grupo de pacientes, así como la importancia del diagnóstico precoz y del diagnóstico genético y molecular para la toma de decisiones terapéuticas en individuos enfermos y portadores asintomáticos. La realización de este proporcionó educación a la familia acerca de su padecimiento y se les ha dado a sus miembros seguimiento y orientación en las medidas terapéuticas y preventivas. Este estudio constituye el primer trabajo publicado sobre esta patología en Honduras.

En Honduras las enfermedades crónicas no transmisibles se han convertido en una prioridad. Dentro de ellas, el cáncer es una de las más frecuentes y causa de mayor morbimortalidad. Las NEM se transmiten con un patrón de herencia mendeliana autosómica dominante y aunque su incidencia es baja (1/30,000) su detección tardía puede ser altamente mortal.<sup>4</sup> En algunos casos de NEM el CMT es la única manifestación clínica y la causa más frecuente de mortalidad.<sup>5</sup> La NEM-1, es causada por una mutación que inactiva el gen NEM1, localizado en el brazo largo del cromosoma 11(11q13).<sup>4</sup> Dicho gen codifica una proteína llamada Menin que es un gen supresor tumoral y se destaca su importancia en la regulación de la proliferación celular.<sup>4</sup> NEM-1 afecta las glándulas paratiroides, haciendo que se eleve la secreción de hormona paratiroidea, ocasionando en el paciente elevaciones en las concentraciones séricas de calcio

también conocido como hiperparatiroidismo primario. Aparecen también tumores pancreáticos y adenomas hipofisarios, estos últimos pueden manifestarse clínicamente con cefalea y alteraciones de la visión.<sup>8</sup> Los tumores paratiroides detectados por hipercalcemia constituyen la primera manifestación clínica de NEM-1 en cerca de 90% de los pacientes que la padecen.<sup>9-11</sup> Los gastrinomas que provocan la aparición del Síndrome de Zollinger-Ellison, son la causa principal de morbimortalidad en estos pacientes.<sup>9,12,13</sup>

Algunos pacientes pueden presentar manifestaciones cutáneas como angiofibromas y colagenomas; además la aparición de tumores tiroideos, tumores carcinoides, adenomas adrenales, lipomas, feocromocitomas y meningiomas.<sup>1,2</sup> La NEM-2 es causada por una mutación del proto-oncogén RET.<sup>5</sup> Algunas personas portadoras de esta mutación pueden no expresar la enfermedad fenotípicamente en determinado momento, pero por ser de carácter dominante, tarde o temprano tendrán alguna manifestación. Los subtipos de NEM-2 están definidos por la presencia de Carcinoma Medular de Tiroides (CMT), Feocromocitomas, Hiperparatiroidismo y otras características clínicas específicas. Existe una subdivisión de NEM-2 que presenta CMT como única manifestación clínica y es conocido como CMT Familiar o CMTF.<sup>3,5,14-16</sup>

A continuación, proponemos algunas sugerencias para el manejo quirúrgico y terapéutico de los pacientes afectados y los portadores asintomáticos. El tratamiento de las NEM consiste en medidas quirúrgicas, quimioterapéuticas y/o radioterapéuticas. Existe también una terapia profiláctica en los pacientes que sean portadores de la mutación. Una de las conductas, es la tiroidectomía profiláctica en los parientes de los pacientes que padezcan de CMT, la cual se recomienda antes de los 5 años, la que sería la recomendación correcta para los descendientes de la tercera generación de nuestra familia caso.<sup>17</sup> Varios estudios destacan la importancia de la tiroidectomía profiláctica: Se basan en la identificación de la mutación y en el riesgo que presentan los pacientes de acuerdo con su mutación. En personas con muy alto riesgo se plantea la tiroidectomía profiláctica a edades cada vez más tempranas (incluso antes de los 6 meses de edad).<sup>17,18</sup> Es de mucha importancia ver los eventos de enfermedad de los miembros de una familia de forma integral, pues de lo contrario se corre el riesgo de verlos de forma aislada y desconocer el diagnóstico sindrómico.

Aun cuando en nuestro país no contemos con los exámenes genéticos apropiados para el diagnóstico molecular, debe de haber una alta sospecha clínica de Neoplasia Endocrina Múltiple al momento de diagnosticar clínica y patológicamente a un paciente con Carcinoma Medular de Tiroides. Preoperatoriamente se deben de medir los niveles de catecolaminas y metanefrinas en orina para descartar Feocromocitoma. En condiciones ideales, la medición de calcitonina es mandatorio.<sup>5,17</sup> Los niveles de calcitonina están elevados en todos los pacientes con CMT.<sup>17,19</sup> En nuestro país no contamos con la medición de calcitonina para evaluar el CMT recidivante, pero podemos apoyarnos en la medición del CEA, ya que también se eleva con esta patología. Además, apoyarnos con estudios de imagen y con personal médico, quirúrgico y patológico entrenado.

Este estudio resalta la importancia de la investigación clínica y genética para incrementar el seguimiento de estos síndromes y poder brindar atención médica oportuna a la población.<sup>20</sup> Actualmente los exámenes de ADN permiten la identificación precoz de mutaciones germinales en portadores asintomáticos a los que se les recomiendan estudios químicos y radiológicos de rutina para detectar a tiempo el desarrollo de lesiones asociadas a NEM 1, 2 y 4.

## AGRADECIMIENTOS

Agradecemos al personal del Instituto Nacional Cardio-Pulmonar (INCP), en especial a los Departamentos de Radiología, Patología y Cirugía por sus aportes, así como a el Departamento de Archivo y Estadística. Agradecemos de manera especial

la colaboración de la División de Medicina Molecular y Genética y del Departamento de Oncología y Endocrinología de la Universidad de Michigan Ann Arbor, Estados Unidos de América, a través de la Dra. Elena Stoffel. Nuestro agradecimiento muy especial a la Familia que participó en este estudio y nos brindó toda su colaboración y confianza trabajando con nosotros.

## CONTRIBUCIÓN

CFZ y APG participaron en la concepción y diseño de este estudio, en la recolección de datos, en el análisis y la interpretación de los mismos. Ambas participaron en la redacción del artículo y la revisión crítica de todo el contenido del trabajo y revisaron las recomendaciones del Consejo Editorial y aprobaron la versión final para publicación.

## REFERENCIAS

- Marini F, Falchetti A, Del Monte F, Carbonell S, Gozzini A, Luzi E, et al. Multiple endocrine neoplasia type 1. *Orphanet J Rare Dis.* 2006; 1(1):38.
- Wohlk N, Díaz R. Neoplasias endocrinas múltiples desde el laboratorio al paciente. *Revista Médica Clínica Condes.* 2013; 24(5): 778-83.
- Oliveira A. Neoplasias endócrinas múltiples. *Rev Bras Oncología Clínica.* 2004; 1(1): 7-22.
- González E, Mora G. Neoplasia endocrina múltiple tipo 1. *Rev Méd Costa Rica Centroamérica.* 2014; LXXI (609):29-33.
- Flores A, Valdespino V, Arellano M, Ruiz A, Hernández S, De Obaldia G, et al. Neoplasia endocrina múltiple tipo II. Reporte de un caso. *Rev Esp Méd Quir.* 2004; 9(3):76-82.
- Merino Viveros M, Pavón Paz I, Guizarro Armas MG, Navea Aguilera C, Toran Ranero C. Neoplasia endocrina múltiple tipo I con mutación negativa y fenocopias. servicio de nutrición y endocrinología, Hospital de Getafe, Madrid, España. *Rev Cubana Endocrinol.* 2016; 27(3):63-8.
- Neumann HPH, Vortmeyer A, Schmidt D, Werner M, Erlic Z, Cascon A, et al. Evidence of MEN-2 in the original description of Classic Pheochromocytoma. *N Engl J Med.* 2017; 357(13):1311-5.
- Goljan E. *Endocrine Disorders.* In: *Rapid Review Pathology.* 4th Ed. Philadelphia, Elsevier, Saunders; 2014. p 588-621.
- Larrandaburu M, Vaglio A, Quadrelli A, Quadrelli R. neoplasia endocrina múltiple tipo 1. Presentación de una familia afectada con diagnóstico molecular. *Rev Med Uruguay.* 2008; 24(3): 203-211.
- Fuente-Bartolomé M, Moreno-Bargueiras A, Osorio-Silla I, Martínez-Pueyo J, Cruz-Vigo F, Gutiérrez-Ashling L. Localización intratiroidea de glándulas paratiroideas. Presentación atípica del síndrome de neoplasia endocrina múltiple tipo 1. *Cirugía y Cirujanos.* 2017;85(1):68-71. <http://dx.doi.org/10.1016/j.circir.2016.10.020>
- Marcocci C, Cetani F. Primary hyperparathyroidism. *N Engl J Med.* 2011; 365(25):2389-97.
- Beltrán MA. Síndrome de Zollinger-Ellison: Revisión del conocimiento actual. *Rev Colomb Cir.*2016;31(3):197-211.
- Oliveira A, Hauache O. Neoplasia Endocrina Múltiple Tipo 1: Diagnóstico Clínico, Laboratorial e Molecular e Tratamento das Doenças Associadas. *Arq Bras Endocrinol Metab.* 2005; 49(5): 735-46.
- Sánchez R. Feocromocitoma: diagnóstico y tratamiento. *Rev Mex Cardiol.* 2010; 21(3):124-137.
- Fargin A, Wells S. Biologic and clinical perspectives on thyroid cancer. *N Engl J Med.* 2016; 375(11):1054-67.
- Jameson LJ, Mandel JS, Weetman PA. Disorders of the thyroid gland. In: Fauci A, Kasper D, Hauser S, Longo D, Jameson J, Loscalzo J, editores. *Harrison's Principles of Internal Medicine.* 19th ed. N.Y.: McGraw-Hill; 2015. p. 2283.
- Marijuan V, León S, Moreno F, Carles C, Roca A, García-Sala C, et al. Tiroidectomía profiláctica en el síndrome de neoplasia endocrina múltiple. *Cir Pediatr, Hospital Materno Infantil, La Fe, Valencia.* 2009; 22(4):189-192.
- Gálvez I, Espino R, Vargas de los Monteros M, Sánchez I. Aportaciones de los estudios moleculares en el manejo de la neoplasias endócrinas múltiples en el niño. *Rev Esp Endocrinol Pediatr.* 2014; 5(1):48-53.
- Ballesteros A. Manejo del nódulo tiroideo: revisión de la literatura. *Rev Colomb Cir.* 2008; 23(2):100-11.
- Jameson JL, Longo LL. Precision medicine-personalized, problematic, and promising. *N Engl J Med.* 372(23): 2229-34.

**ABSTRACT. Introduction.** Multiple endocrine neoplasia (NEM) are autosomal-dominant clinical syndromes. They are manifested by benign and malignant tumors involving endocrine and non-endocrine organs. Incidence of 1/30,000 people. **Objective:** To characterize a Honduran family whose members present endocrine tumors, seen at Instituto Nacional Cardiopulmonar (INCP), Tegucigalpa, 2017. **Methods.** Longitudinal descriptive study. Analysis of clinical, epidemiological and laboratory information, recorded in clinical files and provided by patients, prior informed consent. Confirmation of two cases by genetic studies. **Results.** Family of 9 children, from Olancho. Mother died of Pancreatic Adenocarcinoma; father without information. Daughter3, index case, underwent total thyroidectomy for Medullary Thyroid Cancer (MTC). Son2 not evaluated. Daughter4, asymptomatic carrier of the proto-oncogene RET mutation. Daughter1 underwent prophylactic thyroidectomy for follicular thyroid hyperplasia and benign lymphatic hyperplasia right in post-auricular nodule. Daughter7 had left parotidectomy for benign Pleomorphic Adenoma. SON5 was diagnosed with multifocal MTC. Daughter9 underwent total thyroidectomy with lymphadenectomy for Multifocal MTC. Sons 6 and 8, living in the United States of America, had adrenalectomy for Pheochromocytoma and total thyroidectomy for Multifocal MTC, respectively. In addition, genetic and molecular tests were done to them and the results demonstrated mutations in Exons 10, 11, 13, 14, 15 and 16 of the proto-oncogene RET, codon 634 with the substitution of the amino acid cysteine by tryptophan (CYS634TRP), confirming NEM-2 A. **Discussion.** It constitutes the first published work of this pathology in Honduras. We suggest the epidemiological search for NEM in all patients diagnosed with MTC. **Keywords:** Multiple Endocrine Neoplasia, Medullary Thyroid Carcinoma, Pheochromocytoma, Hyperparathyroidism.