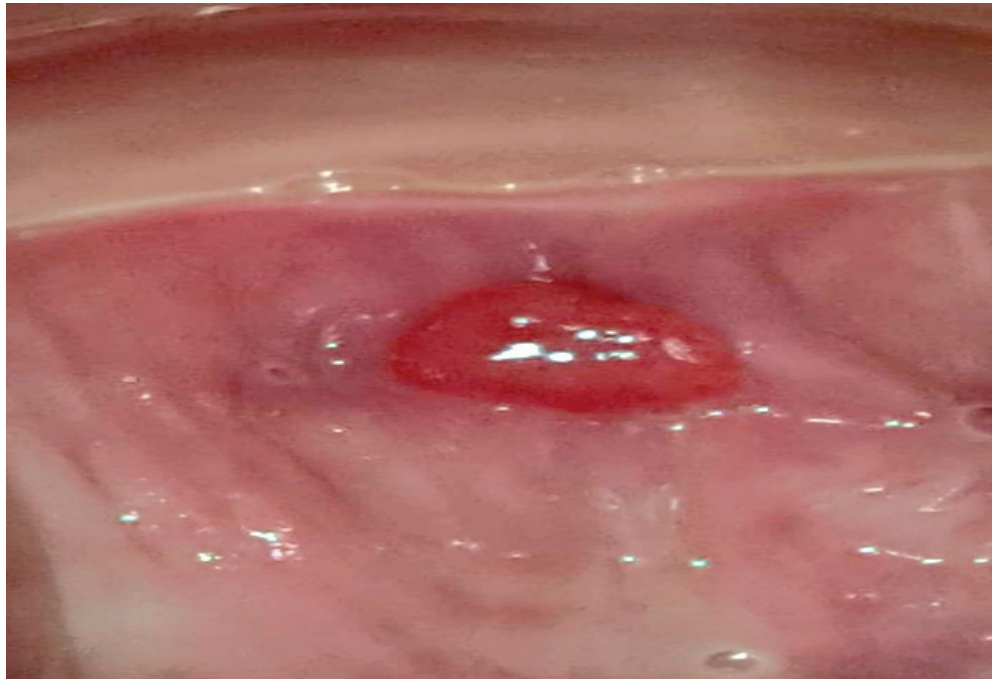


# GRANULOMA DE CÚPULA VAGINAL

*Vaginal vault Granuloma*

**Heriberto Rodríguez Gudiel<sup>1</sup>**

<sup>1</sup>Médico especialista en ginecología y obstetricia, sub especialista en Medicina Materno Fetal, Hospital San Felipe.



**Figura 1.** Lesión exofítica en cúpula vaginal.

Paciente de 42 años, G3 P3 HV3, a quien se le practicó Histerectomía Abdominal Total por miomatosis uterina hace 5 meses, con historia de abundante exudado vaginal serohemático de 1 mes de evolución, no fétido. Al examen vaginal con espejulo se observa lesión exofítica a nivel de cúpula. (Ver imagen) Se dio tratamiento con electrofulguración, con respuesta satisfactoria.

Los granulomas de cúpula vaginal son una de las complicaciones de la histerectomía abdominal, esta es una forma de reacción inflamatoria, en la cual el organismo realiza una empalizada a un elemento extraño en este caso sutura quirúrgica en su intento de expulsarlo del mismo.<sup>1</sup> Los síntomas más comunes en la vagina son descarga vaginal fétida (flujo) por su colonización con bacterias anaerobias y sangrado habitualmente post relación sexual. Su incidencia es variable y existen reportes de un 2.4%. Cuando no produce síntomas se deja que resuelva espontáneamente.<sup>1,2</sup>

## REFERENCIAS

1. La Fontaine E, Sánchez M, Provost S, Canosa H. Morbimortalidad materna en histerectomía obstétrica de urgencia. Archivo médico de Camagüey. 2005;9(1) ISSN1025-0255
2. Deffeux X, Rochambeaud B, Chene G. Hysterectomy for benign disease: clinical practice from the French College of Obstetrics and Gynecology. Eur J Obstetric Gynecol Biol 2016; 202: 83-91.