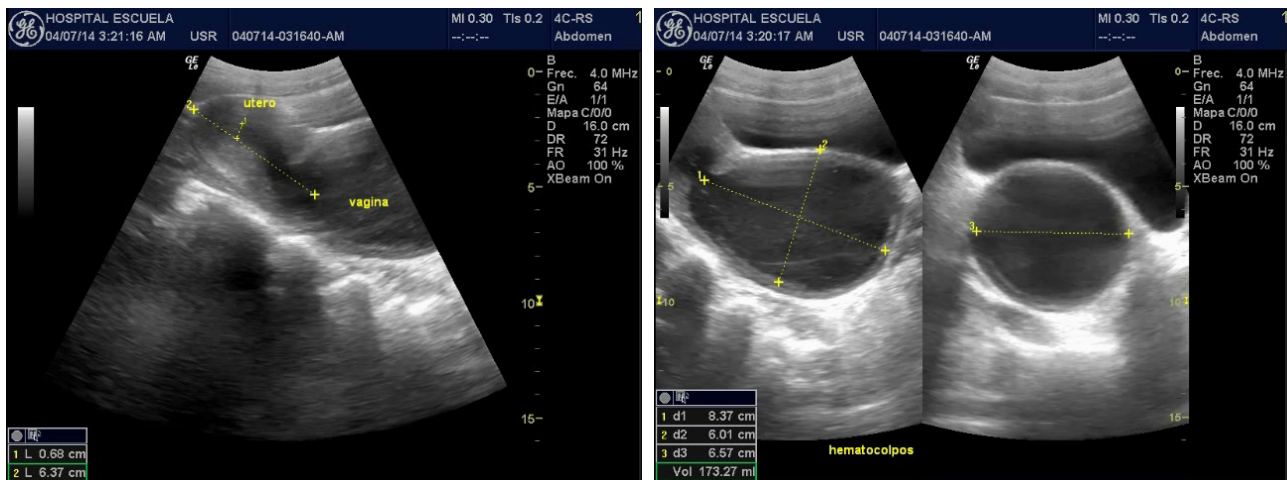


HEMATOCOLPOS

Hematocolpos

Rubén Darío Fernández Serrano¹

¹Médico Ginecólogo Obstetra Unidad de Ultrasonido Hospital Escuela Universitario



Paciente de 13 años con amenorrea se presenta a la emergencia del Hospital Materno Infantil Universitario por dolor pélvico. Se realiza ultrasonido pélvico abdominal donde imagen revela colección anecoica de aproximadamente 173ml en canal vaginal sin comprometer canal cervical ni cavidad endouterina. Por lo que ultrasonográficamente se le diagnostica como HEMATOCOLPOS. Se ingresa con la sospecha de himen imperforado, al completar estudios y se confirma el diagnóstico de atresia posthimenal.

Hematocolpos es la colección de sangre menstrual retenida en el interior de canal vaginal. Se produce por la imperforación del himen, atresia del orificio vulvar, tabicación vaginal u obstrucción de otro tipo. La paciente presenta amenorrea primaria, dolor en bajo vientre y dilatación o tensión del himen. Se trata quirúrgicamente con una incisión en el himen, o apertura de la lesión que genera la obstrucción, para evacuar la retención hemática y asegurar la permeabilidad vaginal. En el caso de tabiques o atresia se realiza neovagina.¹

Recibido para publicación el 08/14, aceptado el 12/14
 Dirección para correspondencia: Dr. Rubén Darío Fernández
 E-mail: rudafer@yahoo.com

REFERENCIA:

1. Bajo arenas, Ultrasonografía ginecológica. malformaciones uterinas, capítulo 11. Editorial Marban;2001.P.195-208.