





## CASO CLÍNICO

# Infarto cerebeloso bilateral agudo en territorio de la arteria cerebelosa posterior inferior: reporte de caso

*Acute bilateral cerebellar infarction in territory of the posterior inferior cerebellar artery: a case report*

Alejandra Molina<sup>1</sup>  <https://orcid.org/0000-0002-4002-1119>, José Lázaro Molina<sup>2</sup>  <https://orcid.org/0000-0001-6842-2697>, Nelson Betancourth<sup>3</sup>  <https://orcid.org/0000-0001-6351-7216>, Madelyn Ponce<sup>4</sup>  <https://orcid.org/0000-0001-7055-0225>

<sup>1</sup>Hospital Servicios Médicos del Sur Choluteca; Consulta Externa de Neurología, Choluteca, Honduras, <sup>2</sup>Hospital Psiquiátrico Mario Mendoza; Sala de Emergencia, Tegucigalpa, Honduras, <sup>3</sup>Centro Urológico Hondureño; Consulta Externa, Tegucigalpa, Honduras, <sup>4</sup>Hospital Servicios Médicos del Sur Choluteca, Consulta Externa de Adultos, Choluteca, Honduras.

**RESUMEN. Antecedentes:** Los infartos cerebelosos suponen una entidad rara con una incidencia baja del total de ictus isquémicos. El territorio más prevalente de los infartos cerebelosos son los de la arteria cerebelosa posterior inferior (PICA). Cuando los infartos se limitan al cerebelo, los pacientes típicamente experimentan síntomas no específicos, esto hace considerar otros diagnósticos de forma errónea. **Descripción del caso clínico:** paciente femenina de 54 años, con antecedente de hipertensión arterial, quien presentaba cefalea insidiosa y progresiva acompañado de vértigo, alteración en la marcha y deterioro progresivo del estado de conciencia. Se realizó imagen de Resonancia Magnética Cerebral (IRM), la cual reveló zonas hiper intensas bilaterales en región cerebelosa que delimitaban territorio vascular de la arteria cerebelosa posterior inferior además dilatación moderada del sistema ventricular. Fue intervenida quirúrgicamente, realizándose craniectomía suboccipital descompresiva; posterior a la cirugía presentó mejoría clínica. **Conclusiones:** El ictus isquémico cerebeloso bilateral es una forma infrecuente de ictus y su presentación clínica es muy diversa. El desarrollo de las neuroimágenes, juegan un papel importante para ayudar a los médicos a seleccionar el tratamiento adecuado. Alrededor de la mitad de los pacientes con infartos cerebelosos que presentan deterioro neurológico progresivo y son tratados con craniectomía suboccipital descompresiva tienen buenos resultados. El pilar fundamental de este caso fue el hacer un diagnóstico temprano de esta entidad, ya que permitió prevenir las posibles complicaciones graves asociadas al infarto cerebeloso, las cuales ocurren durante la primera semana del ictus y, por lo tanto, asegurar un pronóstico favorable para el paciente.

**Palabras clave:** Cerebelo, Craniectomía descompresiva; Fosa craneal posterior; Hidrocefalia, Ictus.

## INTRODUCCIÓN

Los infartos cerebelosos suponen entre el 10% del total de ictus isquémicos; a diferencia del infarto cerebeloso unilateral agudo, los infartos cerebelosos bilaterales agudos han atraído poco la atención por ser infrecuentes, representa hasta un tercio de todos los infartos cerebelosos, son sus complicaciones graves que motiva a conocer más de esta enfermedad.<sup>1</sup>

El cerebelo desempeña un papel muy importante en el control de la postura y los movimientos voluntarios. Cada hemisferio cerebeloso controla movimientos musculares en el mismo lado del cuerpo. La irrigación del cerebelo está dada por tres arterias denominadas: arteria posteroinferior o PICA, arteria cerebelosa anteroinferior (AICA) y la arteria cerebelosa superior. La PICA, rama de la arteria vertebral, irriga la superficie inferior del vermis, la superficie posteroinferior del hemisferio y los núcleos centrales, el bulbo y el plexo coroideo del IV ventrículo. La AICA, rama del tronco basilar, irriga la porción anteroinferior del cerebelo, el núcleo dentado y sustancia blanca, incluso la protuberancia y la parte superior del bulbo. La arteria cerebelosa superior, rama del tronco basilar, irriga la cara superior del cerebelo, la mayor parte de los núcleos cerebelosos, protuberancia, glándula pineal, y velo medular superior.<sup>2,3</sup>

Entre los signos y síntomas sugestivos de disfunción cerebelosa se encuentran: hipotonía, cambios posturales y alteración de la marcha (la persona tambalea y se desvía hacia el lado afectado), trastornos del movimiento voluntario (ataxia), disdiadococinesia, nistagmo y disartria. En las lesiones cerebelosas no existe parálisis ni cambios sensitivos, cuando están afectados ambos hemisferios, pueden encontrar trastornos de la acción muscular en todo el cuerpo. Su presentación clínica es muy diversa y, en ocasiones, inespecífica y se puede confundir con otras patologías benignas.<sup>4-6</sup> La aparición de la imagen

Recibido: 02-08-2018 Aceptado: 04-2-2022 Primera vez publicado en línea: 30-03-2022


Dirigir correspondencia a: Dra. Alejandra Molina

Correo electrónico: alemarmolina@hotmail.com

**DECLARACIÓN DE RELACIONES Y ACTIVIDADES FINANCIERAS Y NO FINANCIERAS:** Ninguna.

**DECLARACIÓN DE CONFLICTOS DE INTERÉS:** Ninguno.

**Forma de citar:** Molina A, Molina JL, Betancourth N, Ponce M. Infarto cerebeloso bilateral agudo en territorio de la arteria cerebelosa posterior inferior: reporte de caso. Rev Méd Hondur. 2022; 90 (1): 53-56. DOI: <https://doi.org/10.5377/rmh.v90i1.13821>

© 2022 Autor(es). Artículo de acceso abierto bajo la licencia <https://creativecommons.org/licenses/by/4.0/deed.es> 

de resonancia magnética cerebral ha permitido definir de forma fidedigna el territorio afectado y la existencia de otras lesiones asociadas.<sup>7</sup>

En los infartos agudos del cerebelo, la afectación bilateral es común y parece ser un determinante superior para el pronóstico temprano en vez de los territorios implicados. El hacer un diagnóstico temprano de esta entidad, permite prevenir las posibles complicaciones graves asociadas al infarto cerebeloso, las cuales ocurren durante la primera semana del ictus.<sup>8</sup>

## DESCRIPCIÓN DE CASO

Paciente femenina de 54 años, ama de casa, alfabetada, casada, procedente de Guaimaca, departamento de Francisco Morazán, diestra, con antecedente de hipertensión arterial; quien 3 días previo a ser llevada a consulta presentó cefalea por primera vez en su vida, de inicio insidioso y progresiva, en región occipital, de intensidad moderada que evolucionó a intensidad severa en el transcurso de 2 días hasta limitarle realizar sus actividades ordinarias; acompañada de vértigo de inicio súbito, intenso, continuo, sin afectación por movimientos de cabeza ni cambios posturales y alteración en la marcha de tipo atáxica sin lateralización específica y 24 horas previo a su ingreso inició con vómitos en arcadas, número incontables seguido de alteración de la conciencia por somnolencia. Al examen neurológico y físico inicial con Glasgow 14/15 (somnolienta) con papiledema bilateral grado I, respuesta plantar extensora bilateral y rigidez de nuca. Durante las primeras 6 horas de hospitalización presentó bradicardia con una frecuencia cardíaca de 58 por minuto, presión arterial 140/90 mmHg, pero con patrón respiratorio normal; con Glasgow 13/15 (desorientada y somnolienta).

Se le realizó estudio por Imagen de Resonancia Magnética (IRM) (**Figuras 1A y 1B**), observándose área de isquemia aguda en región cerebelosa bilateral, con datos tempranos de hidrocefalia aguda; 12 horas después con Glasgow 12/15, apertura ocular:3, respuesta verbal:4, respuesta motora:5,

24 horas después fue intervenida quirúrgicamente, se le realizó craneotomía suboccipital; posterior a la cirugía presentó Glasgow de 15, con secuelas neurológicas leves de tipo alteración en la marcha por ataxia cerebelosa, esto fue mejorando con las terapias de rehabilitación realizadas durante un periodo de 3 meses.

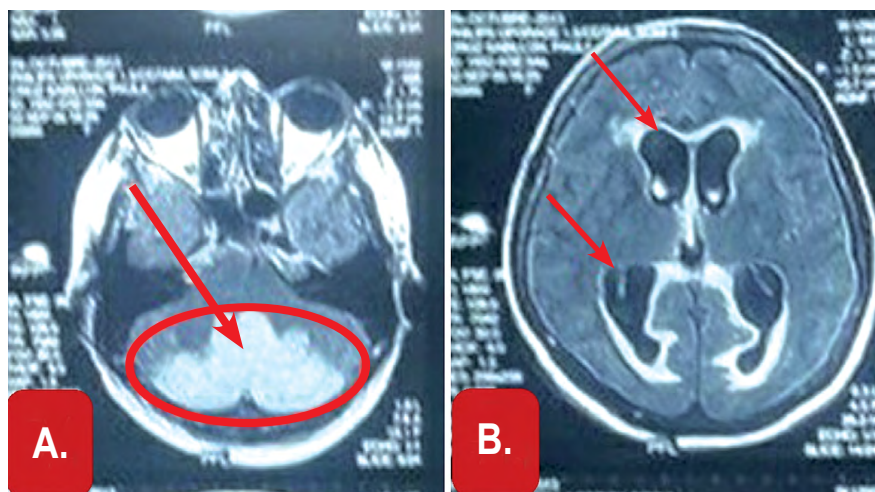
## DISCUSIÓN

Los infartos cerebelosos tienen gran heterogeneidad, sin embargo, cabe destacar que los infartos de la PICA son los más frecuentes. La edad media de aparición de los infartos cerebelosos es alrededor de los 65 años, siendo dos tercios de los casos afectados, de mayor prevalencia en el sexo masculino. Sin embargo, en nuestro caso la paciente fue del sexo femenino con edad menor a la media esperada.<sup>1,2</sup>

Entre los factores de riesgo generales para el evento cerebrovascular isquémico, se enumeran: hipertensión arterial, diabetes, tabaquismo, hiperlipidemia, fibrilación auricular y antecedentes de ictus o ataque isquémico transitorio (AIT), estos también se aplican a un evento cerebrovascular cerebeloso, siendo la etiología aterotrombótica la más prevalente en territorios de la PICA y la cardioembólica en la afectación de múltiples territorios.<sup>3</sup> El factor de riesgo presente en la paciente de nuestro caso clínico fue la hipertensión arterial.

Trastornos menos comunes que se han asociado con infarto cerebeloso en casos aislados incluyen estados de hipercoagulabilidad, y vasculitis (por ejemplo: arteritis de células gigantes y sífilis meningovascular), trombosis de senos venosos, consumo de estupefacientes (marihuana, cocaína) y migraña.<sup>4,5</sup>

Se ha observado que el pronóstico de esta entidad depende más de la bilateralidad de las lesiones y no tanto del territorio afectado.<sup>6,7</sup> En este caso clínico presentado se encontró lesión bilateral, con diagnóstico temprano que permitió un pronóstico favorable. Cuando los infartos se limitan al cerebelo, los pacientes típicamente experimentan síntomas como ser vértigo,



**Figura. 1** Imagen de resonancia magnética cerebral con corte axial flair. (A) Se observa zonas hiperintensas bilaterales en región cerebelosa que delimitan territorio vascular de la Arteria Cerebelosa Posterior Inferior. (flecha y ovalo rojo) (B) Dilatación del sistema ventricular (flechas rojas).

náuseas, vómitos, marcha inestable, cefalea y muestran signos neurológicos como disartria, ataxia y nistagmo, aunque podrían estar ausentes, sutil, o difíciles de distinguir de los trastornos benignos del sistema vestibular periférico. Por lo tanto, la inespecificidad de la clínica hace considerar otros diagnósticos de forma errónea.<sup>8,9</sup> En nuestra paciente los signos cerebelosos encontrados (vértigo, náuseas, marcha atáxica) orientó al diagnóstico certero.

La prueba de imagen cerebral emergente más utilizado para el evento cerebrovascular es la Tomografía Axial Computarizada (TAC) cerebral, que está ampliamente disponible, desafortunadamente la tomografía cerebral suele ser negativa en las primeras horas después del evento cerebrovascular isquémico agudo. En la paciente del caso clínico presentado se usó la IRM ya que es la prueba de elección y es mucho más sensible en el diagnóstico de eventos cerebrovasculares isquémicos localizados en fosa posterior, con aproximadamente una sensibilidad del 95% en las primeras 24 h cuando se utiliza secuencia de difusión, siendo dicha secuencia la que dictaminó el diagnóstico de ictus isquémico cerebeloso en esta paciente.<sup>10,11</sup>

El tratamiento trombolítico, aunque esté dentro de la ventana terapéutica, muchas veces se desestima el mismo por obtener un puntaje en la escala de NIHSS (National Institute of Health Stroke Scale) bajo; y dada la sintomatología que producen los infartos cerebelosos, la escala NIHSS no es tan útil para la valoración pronóstica.<sup>12</sup> Cualquiera que sea el tratamiento inicial seleccionado, el edema posterior del infarto cerebeloso puede presentarse como efecto de masa en la fosa posterior, lo que lleva a la compresión del tronco cerebral y la hidrocefalia obstructiva, tal como se encontró en este caso clínico expuesto. Este proceso, que ocurre en aproximadamente el 10-20% de los pacientes, alcanza un pico máximo el tercer día después del infarto, aunque puede ocurrir en cualquier momento dentro de la primera semana.<sup>13,14</sup>

La disminución progresiva en el nivel de conciencia es una manifestación clínica común, la mitad de los pacientes que por imagen desarrollan infarto cerebeloso con efecto de masa se deterioran clínicamente. De los pacientes que progresan a coma, el 85% muere sin intervención quirúrgica. En ausencia de ensayos aleatorios, el tipo y el momento de los tratamientos quirúrgicos han sido objeto de debate en la literatura.<sup>15,16</sup> Entre los procedimientos indicados se incluyen el drenaje ventricular externo como primera medida y la craniectomía suboccipital con desbridamiento del tejido infartado. Estas decisiones se basan a menudo en algoritmos clínicos que tengan en cuenta el nivel de conciencia del paciente, así como otros hallazgos clínicos y de imágenes del cerebro. Alrededor de la mitad de los pacientes que progresan a coma y que son tratados con craniectomía tienen buenos resultados (escala de Rankin modificada  $\leq 2$ ). La elevación de la cabecera de la cama de 30° puede mejorar

el drenaje venoso; se mantuvo esta posición con la paciente de nuestro caso clínico. Los corticosteroides son ineficaces y los efectos de la hiperventilación o diuréticos osmóticos son transitorios.<sup>17,18</sup> En el caso clínico que se presentó, la paciente tuvo una evolución favorable, se decidió por manejo realizar la craniectomía, con secuelas neurológicas leves con escala de Rankin modificada 2 puntos, sin requerimiento de ingreso a Unidad de Cuidados Intensivos (UCI), y con tiempo mínimo de fisioterapia, contrario con el caso reportado por la Universidad de Oakland, Rochester, Estados Unidos de América (EUA), donde se realizó el mismo procedimiento, pero el paciente se sometió a un total de 14 meses de fisioterapia y terapia ocupacional, seis semanas en la UCI, aproximadamente 10 semanas en rehabilitación para pacientes hospitalizados y 41 semanas de rehabilitación ambulatoria.<sup>19</sup> La mortalidad después de un infarto cerebeloso es mayor que la de otros territorios vasculares, esto se debe generalmente a las complicaciones, como ser: un infarto concomitante del tallo cerebral o a la hidrocefalia compresiva, más que al infarto cerebeloso en sí mismo. Los pacientes que logran sobrevivir tienen el riesgo de una discapacidad física extensa; pero con el inicio temprano de la rehabilitación desde que el paciente se encuentra hospitalizado en estrecha coordinación con estimulación sensorial multimodal, se ha logrado una recuperación muy significativa en ellos.<sup>20</sup>

El ictus isquémico cerebeloso bilateral es una forma infrecuente de ictus. Su presentación clínica es muy diversa; y es con el desarrollo de las neuroimágenes en los últimos años que se ha podido definir de forma más fidedigna el territorio afectado, jugando un papel importante para ayudar a los médicos a seleccionar el tratamiento adecuado por ser un determinante para el pronóstico.

## CONTRIBUCIONES

AM, JM, NB Y MP participaron de manera similar en la preparación y redacción del artículo, aprobando su versión final.

## AGRADECIMIENTOS

Al Hospital Escuela, quien nos abrió la puerta para ser parte del valioso equipo de trabajo en el área médica neurológica, y por supuesto el enorme apoyo brindado por los miembros del Consejo Editorial de la Revista Médica Hondureña del Colegio Médico de Honduras en la revisión de este artículo.

## DETALLES DE LOS AUTORES

Alejandra Molina, Médica Especialista en Neurología; alemarmolina@hotmail.com

José Lázaro Molina, Médico Especialista en Neurología; jlazarohn@gmail.com

Nelson Betancourth, Médico Especialista en Neurología; tiroglobulina13@gmail.com

Madelyn Ponce, Médica General; krifapg@gmail.com

## REFERENCIAS

- Manto M, Triarhou LC. From Cerebellar Apoplexy in 1849 to Cerebellar Stroke in the 2020s: Robert Dunn's Contribution. *Cerebellum* [Internet]. 2021 [citado 5 junio 2021]; 20(3):340-345. Disponible en: <https://pubmed.ncbi.nlm.nih.gov/33646479/>
- Jimshelishvili S, Dididze M. *Neuroanatomy, Cerebellum*. [Internet]. Treasure Island (FL): StatPearls Publishing; 2022. [citado 31 julio 2021]. Disponible en: <https://pubmed.ncbi.nlm.nih.gov/30844194/>
- Zwergal A, Feil K, Schniepp R, Strupp M. Cerebellar Dizziness and Vertigo: Etiologies, Diagnostic Assessment, and Treatment. *Semin Neurol* [Internet]. 2020 [citado febrero 2020]; 40(1):87-96. Disponible en: <https://pubmed.ncbi.nlm.nih.gov/31887755/>
- Paradowski M, Zimny A, Paradowski B. Cerebellar stroke. *Wiad Lek* [Internet]. 2015 [citado 17 julio 2015]; 68(2):198-203. Disponible en: <https://pubmed.ncbi.nlm.nih.gov/26181157/>
- Rose EC, Carroll LS, Evans S, Mason A. Giant cell arteritis complicated by tongue necrosis and bilateral cerebellar ischaemic stroke. *BMJ Case Rep* [Internet]. 2021 [citado 8 diciembre 2021]; 14(12): e244948. Disponible en: <https://pubmed.ncbi.nlm.nih.gov/34880035/>
- Kam CT, Rait JS. Mind the headache: rare bilateral cerebellar infarction in a young female patient. *BMJ Case Rep* [Internet]. 2021 [citado 18 junio 2021]; 14(6):e244161. Disponible en: <https://pubmed.ncbi.nlm.nih.gov/34144956/>
- Lytle ME, Martin BR. Acute Cerebellar Stroke in a Military Active-Duty Pilot. *Aerosp Med Hum Perform*. [Internet]. 2021 [citado 1 septiembre 2021]; 92(11):919-923. Disponible en: <https://pubmed.ncbi.nlm.nih.gov/34819219/>
- Lee SH, Kim JS. Differential diagnosis of acute vascular vertigo. *Curr Opin Neurol*. [Internet]. 2020 [citado 20 febrero 2020]; 33(1):142-149. Disponible en: <https://pubmed.ncbi.nlm.nih.gov/31789704/>
- Sangha N, Albright KC, Peng H, Vahidy F, Boehme A, Chen Z. Et al. Misdiagnosis of Cerebellar Infarctions. *Can J Neurol Sci*. [Internet]. 2014 [citado 1 de septiembre 2014]; 41(5): 568-571. Disponible en: <https://www.ncbi.nlm.nih.gov/pmc/articles/PMC4603286/>
- Halut M, Peeters A, Jamali S, Duprez T, Wilms G. Neuro-image: bilateral acute infarction of the middle cerebellar peduncles. *Acta Neurol Belg*. [Internet]. 2021 [citado 15 octubre 2021]; 121(5):1339-1340. Disponible en: <https://pubmed.ncbi.nlm.nih.gov/33449271/>
- Sarikaya H, Steinlin M. Cerebellar stroke in adults and children. *Handb Clin Neurol*. [Internet]. 2018 [citado 13 de junio 2018]; 155:301-312. Disponible en: <https://pubmed.ncbi.nlm.nih.gov/29891068/>
- Dorňák T, Král M, Šaňák D, Kaňovský P. Intravenous Thrombolysis in Posterior Circulation Stroke. *Front Neurol*. [Internet]. 2019 [citado 26 abril 2019]; 10: 417. Disponible en: <https://www.ncbi.nlm.nih.gov/pmc/articles/PMC6497784/>
- Wang PQ, Ding ZG, Zhang GB, Wang Y, Liu JZ. A study on lesion pattern of bilateral cerebellar infarct. *Eur Rev Med Pharmacol Sci*. [Internet]. 2015 [citado 6 junio 2015]; 19(10):1845-1851. Disponible en: <https://pubmed.ncbi.nlm.nih.gov/26044230/>
- Mugundhan K, Iyer RS. Sudden Simultaneous Cerebellar Infarction in the Territories of the Medial Division of Posterior Inferior Cerebellar Arteries. *J Assoc Physicians India* [Internet]. 2016 [citado 21 agosto 2016]; 64(8):90-91. Disponible en: <https://pubmed.ncbi.nlm.nih.gov/27762120/>
- Lee L, Loh D, Kam King NK. Posterior Fossa Surgery for Stroke: Differences in Outcomes Between Cerebellar Hemorrhage and Infarcts. *World Neurosurg*. [Internet]. 2020 [citado 6 de marzo 2020]; 135: e375-e381. Disponible en: <https://pubmed.ncbi.nlm.nih.gov/31816455/>
- Ayling OGS, Alotaibi NM, Wang JZ, Fatehi M, Ibrahim GM, Benavente O, et al. Suboccipital Decompressive Craniectomy for Cerebellar Infarction: A Systematic Review and Meta-Analysis. *World Neurosurg* [Internet]. 2018 [citado 2 diciembre 2018]; 110:450-459. Disponible en: <https://pubmed.ncbi.nlm.nih.gov/29104155/>
- Dashyan VG, Khodykin EA, Nikitin AS, Godkov IM, Khovrin DV, Sosnovsky EA. Et al. Malignant cerebellar infarction: clinical course and surgical treatment. *Zh Nevrol Psikhiatr Im S S Korsakova*. [Internet]. 2019 [citado 12 de diciembre 2019]; 119(8. Vyp. 2):75-83. Disponible en: <https://pubmed.ncbi.nlm.nih.gov/31825366/>
- Lindeskog D, Lilja-Cyron A, Kelsen J, Juhler M. Long-term functional outcome after decompressive suboccipital craniectomy for space-occupying cerebellar infarction. *Clin Neurol Neurosurg*. [Internet]. 2019 [citado 1 diciembre 2019]; 176:47-52. Disponible en: <https://pubmed.ncbi.nlm.nih.gov/30522035/>
- Wilson CM, Mitchell CL, Hebert KM. Cerebellar Stroke Occupational Therapy and Physical Therapy Management from Intensive Care Unit to Outpatient: A Case Report. *Cureus*. [Internet]. 2017 [citado 14 diciembre 2017]; 9(12):e1949. Disponible en: <https://pubmed.ncbi.nlm.nih.gov/29468104/>
- Picelli A, Zuccher P, Tomelleri G, Bovi P, Moretto G, Waldner A, et al. Prognostic Importance of Lesion Location on Functional Outcome in Patients with Cerebellar Ischemic Stroke: a Prospective Pilot Study. *Cerebellum*. [Internet]. 2017 [citado febrero 2017]; 16(1):257-261. Disponible en: <https://pubmed.ncbi.nlm.nih.gov/26758032/>

**ABSTRACT. Background:** Cerebellar infarcts are a rare entity with a low incidence of all ischemic strokes. The most prevalent territory of cerebellar infarcts are those of the inferior posterior cerebellar artery (PICA). When infarcts are confined to the cerebellum, patients typically experience nonspecific symptoms, leading to misdiagnosis of other diagnoses. **Description of the clinical case:** 54-year-old female patient, with a history of arterial hypertension, who presented insidious and progressive headache accompanied by vertigo, impaired gait and progressive deterioration of consciousness. Brain magnetic resonance imaging (MRI) was performed, which revealed bilateral hyperintense areas in the cerebellar region that delimit the vascular territory of the inferior posterior cerebellar artery, as well as moderate dilation of the ventricular system. She underwent surgery, performing a decompressive suboccipital craniectomy; after surgery with clinical improvement. **Conclusions:** Bilateral cerebellar ischemic stroke is a rare form of stroke and its clinical presentation is very diverse. The development of neuroimaging plays an important role in helping physicians select the appropriate treatment. Approximately half of the patients with cerebellar infarcts who present with progressive neurological deterioration and are treated with decompressive suboccipital craniectomy have good results. The fundamental pillar of this case was to make an early diagnosis of this entity, since it allowed to identify the possible serious complications associated with cerebellar infarction, which occur during the first week of the stroke, and therefore to ensure a favorable prognosis for the patient. **Keywords:** Cerebellum, Cranial fossa posterior; Hydrocephalus, Stroke, Suboccipital craniectomy.