

CASO CLÍNICO

Reporte de Caso: efluvio telógeno agudo post COVID-19 asociado a receptores androgénicos

Case Report: acute telogen effluvium post COVID-19 associated with androgen receptors

Iván Moncada Bustamante  <https://orcid.org/0000-0002-3500-8358>

¹Unidad de Tricología y Trasplante capilar Clínicas Kiharu; Madrid, España.

RESUMEN. Antecedentes: El efluvio telógeno puede ser definido como una pérdida de cabello difusa y sin cicatrices que ocurre alrededor de 2-3 meses después de un evento desencadenante y usualmente autolimitado. En la actualidad, la infección por COVID-19 se ha relacionado con manifestaciones dermatológicas, entre las cuales se encuentra el efluvio telógeno. **Descripción del caso clínico:** Se presenta el caso de una paciente femenina, de 48 años quien acudió a consulta refiriendo una pérdida brusca y masiva de cabello de aproximadamente 30-40% de las unidades foliculares, de dos semanas de evolución. Sin antecedentes familiares de pérdida de cabello, neumonía en la infancia, con antecedentes de alopecia androgénica por parte de su padre, con infección previa por COVID-19 confirmada por laboratorio. Al realizar la exploración física se observó prueba Pull positivo, aspecto macroscópico fino y deshidratado y pérdida de densidad generalizada sin alteraciones dérmicas. La tricoscopia mostró folículos vacíos y más del 20% en fase telógena. Se diagnosticó Efluvio telógeno post COVID-19 y alopecia androgénica de base (subclínica). **Conclusiones:** Con un número creciente de pacientes en recuperación de COVID-19, el riesgo de desarrollar esta manifestación dermatológica física y emocionalmente angustiante probablemente continuará en ascenso. Gracias a la implementación de pruebas genéticas específicas (Tricológico) se identificó a la paciente en fase temprana de alopecia androgénica femenina (FAGA), una patología pobremente diagnosticada en este sexo.

Palabras clave: Alopecia androgénica; Andrógenos, COVID-19, Pruebas genéticas.

INTRODUCCIÓN

El efluvio telógeno (ET) es una de las causas más comunes de alopecia. Puede ser definido como una pérdida de cabello difusa y sin cicatrices que ocurre alrededor de 2-3 meses después de un evento desencadenante; generalmente es autolimitado y dura alrededor de 6 meses.¹ La pérdida de cabello suele ser inferior al 50%. Establecer la etiología del ET requiere la obtención de antecedentes relevantes que incluye el estrés e investigaciones de laboratorio apropiadas para excluir trastornos endocrinos, nutricionales y autoinmunes,^{1,2} fiebre y medicamentos.³

En la actualidad, la infección por COVID-19 se ha relacionado con manifestaciones dermatológicas, y se cree que afecta más gravemente a pacientes con alopecia androgénica.³ A pesar de la reciente aparición del virus, Moreno-Arrones y colaboradores realizaron en España un estudio prospectivo multicéntrico que incluyó a pacientes diagnosticados con ET en el período marzo-agosto 2020. De los 214 pacientes incluidos en el estudio, 89.7% (191) pacientes tuvieron una confirmación diagnóstica previa de COVID-19. Los autores plantearon la hipótesis de que en el caso del ET asociado al COVID-19, el virus pudo inducir la liberación inmediata de un anágeno de los folículos pilosos lo que causa un paso a fase catágena y posteriormente a fase telógena. Las citocinas proinflamatorias liberadas durante el contexto de la infección son probablemente el desencadenante del ET en este caso. Se sabe que las citocinas inducen apoptosis de los queratinocitos en el folículo piloso, aunque parece ser que también medicamentos (entre ellos los heparinoides) podrían estar implicados.^{1,3} El COVID-19, al activar la cascada de coagulación, puede provocar la formación de microtrombos que pueden ocluir el aporte sanguíneo al folículo. Los microtrombos y la inflamación sistémica representan dos posibles mecanismos para explicar

Recibido: 03-11-2020 Aceptado: 23-03-2022 Primera vez publicado en línea: 18-05-2022


Dirigir correspondencia a: Dr. Iván Moncada Bustamante

Correo electrónico: simbhn@hotmail.com

DECLARACIÓN DE RELACIONES Y ACTIVIDADES FINANCIERAS Y NO FINANCIERAS: Ninguna.

DECLARACIÓN DE CONFLICTOS DE INTERÉS: Ninguno.

Forma de citar: Moncada Bustamante I. Reporte de Caso: efluvio telógeno agudo post COVID-19 asociado a receptores androgénicos. Rev Méd Hondur. 2022; 90 (1): 57-61. DOI: <https://doi.org/10.5377/rmh.v90i1.14181>

© 2022 Autor(es). Artículo de acceso abierto bajo la licencia <https://creativecommons.org/licenses/by/4.0/deed.es> 

el ET. El padecimiento de COVID-19 causa inmenso estrés psicosocial y fisiológico que puede estar asociado al ET.⁴

La literatura europea menciona la participación de los andrógenos en la patogénesis de COVID-19 y sus manifestaciones clínicas, tratando de explicar la diferencia entre la gravedad de los síntomas en grupos de edad avanzada y pacientes masculinos previamente diagnosticados con alopecia androgénica, ya que se han mostrado variaciones significativas en la expresión de andrógenos entre hombres y mujeres, así como pre-adolescentes.⁵ La Sociedad Americana de Dermatología describe la implicación de las Proteasas Transmembrana de Serina 2 (TMPRSS2) como un paso esencial para la infectividad del virus a los neumocitos tipo 2 al adherirse a la Enzima Convertidora de la Angiotensina 2 (ACE2) y el potencial desarrollo de un Síndrome Respiratorio Agudo Grave por SARS-CoV-2.^{6,7}

Ha sido descrito el rol de ciertas prostaglandinas (PG) en la alopecia androgénica; tanto en hombres como en mujeres se observó aumento de niveles de PG D₂ y PG I₂ en biopsias de cuero cabelludo de pacientes con alopecia, así como disminución de PG F₂ y PG E₂, comparado con pacientes sanos.⁸ En el presente caso se destaca el uso de la prueba genética como arma diagnóstica. Dicha prueba analizó los genes específicos para algunos receptores de prostaglandinas implicados en el ciclo folicular, como también los receptores androgénicos 5 alpha reductasa 1 y 2. Con esta prueba pudimos diagnosticar alopecia androgénica subclínica en una paciente femenina con sintomatología o secuelas post COVID-19 y orientar un tratamiento específico ya que el papel de los andrógenos no está claramente definido y solo un tercio de las mujeres con alopecia androgénica femenina (FAGA) muestran niveles anormales de andrógeno. Las enfermedades endocrinológicas con hiperandrogenismo asociadas con FAGA comprenden síndrome de ovario poliquístico (SOP), hiperprolactinemia, hiperplasia suprarrenal y tumores raramente ováricos y suprarrenales. Por lo general el diagnóstico de FAGA se hace clínicamente.⁹

DESCRIPCIÓN DEL CASO

Paciente femenina de 48 años con residencia en Madrid, España, se presentó a la consulta de Unidad de Tricología y Trasplante capilar refiriendo una pérdida brusca y masiva de cabello de aproximadamente 30-40% de las unidades foliculares, de dos semanas de evolución (**Figura 1**). La paciente refirió antecedentes familiares de alopecia androgénica en su padre. En cuanto a antecedentes personales indicó alergia al polen, polvo y níquel, neumonía leve a los 10 años y sintomatología COVID-19 en fecha del 17 al 27 de marzo del año 2020 al encontrarse de viaje por motivos laborales. La paciente mencionó haber contactado los servicios de emergencia el día 18 del mes de marzo del 2020 por presentar síntomas relacionados con la COVID-19 (febrícula, malestar general, dolor articular) y haber estado en contacto con paciente COVID-19 positivo. Al tener síntomas leves los servicios de emergencia le recomendaron quedarse en casa. Dos meses después de este episodio, la paciente presentó sintomatología relacionada con la pérdida de cabello. En este periodo la paciente se realizó la prueba de anticuerpos COVID-19 los cuales demostraron infección pasada.

En la exploración física se observó la prueba Pull positiva, aspecto macroscópico fino y deshidratado y pérdida de densidad generalizada sin alteraciones dérmicas. La tricoscopia mostró folículos vacíos y más del 20% de los folículos en fase telógena, sin miniaturización^{10,11} (**Figura 2**). Hemograma y química sanguínea entre los rangos normales; perfil hormonal: Dihidroepiandrosterona (DHEAS) 2.59 nmol/L, Testosterona 0.53 nmol/L, Hormona Estimulante de Tiroides (TSH) 1.25 mU/L. Vitaminas y Oligoelementos: zinc 1.38 µg/mL, fósforo 41.9 nmol/L, vitamina B1 217 nmol/L, vitamina B12 123 pmol/L, todos sin alteraciones. ELISA: Ac SARS-CoV-2 IgM 1.6 (negativo), Ac SARS-CoV-2 IgG 9.9 (positivo). También se realizó una radiografía de tórax, que mostró: campos pulmonares con volúmenes conservados, índice cardiotorácico conservado, senos costofrénicos libres.

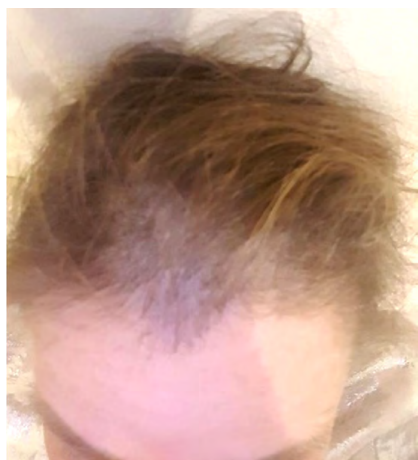


Figura 1. Efluvio telógeno masivo post COVID-19. Se observa la pérdida masiva de folículos como de densidad en la zona fronto-temporal, con aspecto macroscópico fino y deshidratado.



Figura 2. Tricoscopia el examen físico. Se puede visualizar pérdida generalizada de cabello con disminución en el diámetro del folículo y sin alteraciones dérmicas, folículos vacíos.

En la prueba Genética Capilar (Fagron Trichotest)TM (10 de julio del año 2020), se analizaron los siguientes genes:^{10,11} GPR44-2: actividad del receptor (prostaglandina D2) PGD2 moderadamente reducida; PTGFR-2, 3: actividad del receptor (prostaglandina F2) PGF2a moderadamente reducida; SR-5DA-1: actividad del receptor 5-alfa esteroide-reductasa tipo I moderadamente acelerada (mayor nivel de dihidrotestosterona); Enzima Convertidora de Angiotensina 2 (ACE2): actividad de conversión de la angiotensina fuertemente aumentada; Factor de Crecimiento Insulínico tipo 1 (IGFR-1): tendencia a tener niveles de IGF-1 (somatomedina C) moderadamente reducidos.^{12,13}

La paciente fue tratada con plasma rico en plaquetas (PRP) iniciando con una pauta de carga: una sesión por mes durante 3 meses, siguiendo pautas de mantenimiento cada tres meses.¹⁴ Vía tópica se indicó formulación magistral: base hidro-alcohólica, cantidad suficiente para 100 ml; minoxidil 7%, dutasteride 0.25%, carnitina 0.8% y tretinoína 0.01%. Adicionalmente, se indicó levadura de selenio 100mg/día, vía oral x 6 meses.^{15,16} En el seguimiento de la paciente se observó el cese de la caída en las primeras dos semanas, y luego una marcada mejoría en densidad posterior a los dos meses de iniciado el tratamiento (**Figuras 3A y 3B**).

DISCUSIÓN

El ciclo del cabello implica fases secuenciales de crecimiento y descanso que pasa cada folículo que incluye anágena (crecimiento activo del cabello), catágena (involución) y fase telógena (descanso). La fase anágena puede durar aproximadamente de 2 a 8 años, la fase catágena dura de 4 a 6 semanas y la fase telógena dura de 2 a 3 meses. La fase exógena del folículo piloso (la liberación del cabello telógeno) coincide con el extremo de la fase telógena.¹ El caso presentado se trata de un ET de etiología post infecciosa en paciente con alopecia androgénica subclínica. Tras la valoración clínica inicial se trató de reafirmar el diagnóstico con los estudios de laboratorio, analítica sanguínea, perfil hormonal y, para orientar el tratamiento específico, realizamos una prueba genética capilar. En el diagnóstico final del ET nos inclinamos por una fisiopatología post inflamatoria agravada por su alopecia androgénica de base.

La prueba genética muestra una mayor actividad de la enzima convertidora de angiotensina, provocando una mayor concentración de la ACE2 (un potente vasoconstrictor sanguíneo) así como también una mayor actividad en el gen SR5DA1,

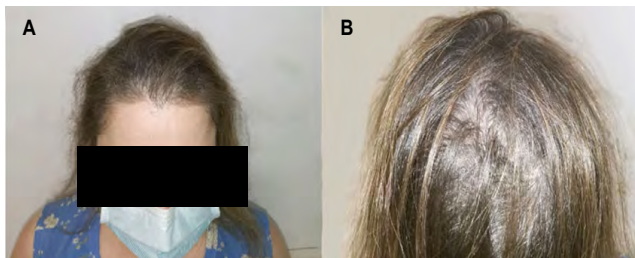


Figura 3. Evolución de la paciente 2 meses después del inicio del tratamiento. Se observa ligero crecimiento en las zonas fronto-temporales (**A**), y occipito-parietales (**B**).

provocando una actividad acelerada en dicho receptor (5 Alpha reductasa I) aumentando los niveles de dihidro testosterona (DHT). Por lo cual, y adicional al tratamiento inicial con sesiones de PRP, en base a los resultados genéticos, se indicó una solución tópica en formulación magistral: minoxidil al 7% y carnitina 0.8%,^{16,17} para contrarrestar los efectos vasoconstrictores locales debido al aumento en la conversión de ACE2 y por ende sus niveles séricos; así como dutasteride 0.25% para bloquear el receptor 5 Alpha reductasa I y II, logrando obtener una evidente mejoría.

Cabe mencionar que el minoxidil pudiese acelerar el ciclo folicular agravando la caída en un ET de diferente etiología, pero se deja dentro de la pauta de tratamiento inicial debido a alteración genética encontrada y su alopecia androgénica de base a diferencia de pautas de tratamientos propuestas en otros casos clínicos.¹⁶ Aunque el factor hereditario de la alopecia androgénica en mujeres no ha sido identificado, recientemente se le ha relacionado con variación en receptores androgénicos.¹⁸

Se hace mención en la literatura como factor de riesgo a los pacientes masculinos con alopecia androgénica, por lo que resulta de interés llevar a cabo estudios desde una diferente perspectiva, considerando como factor protector el genotipo XX en el desarrollo de sintomatología grave en pacientes COVID-19. Ya que la paciente pudo haber sido de riesgo al haber presentado antecedentes de neumonía en la infancia y alopecia androgénica, solo lo cursó con sintomatología leve.^{18,19}

Aunque no se descartan los múltiples factores etiológicos implicados en el caso, gracias a la prueba genética (TrichotestTM), se pudo hacer el diagnóstico de alopecia androgénica femenina en fases muy tempranas y se orientó el tratamiento de forma preventiva. Después de 3 sesiones de PRP y tratamiento tópico específico (4 meses post tratamiento), se pudo observar una marcada mejoría en la densidad y calidad del pelo y las unidades foliculares (**Figura 4**). Si bien se ha informado en la literatura científica reciente el fenómeno de ET secundario a COVID-19, siendo necesario dar a conocer a los pacientes y médicos tratantes sobre la posibilidad de aparición de esta complicación, así como la necesidad de más estudios para dilucidar su intrincada etiopatogenia.

Cabe esperar un aumento del ET debido a las múltiples comorbilidades prevalentes en el mundo como en la región

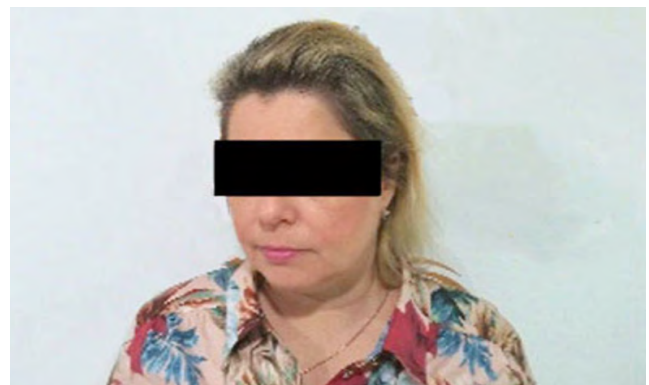

Figura 4. Evolución de la paciente 4 meses del inicio del tratamiento, se puede observar la marcada mejoría tanto en la densidad, como en el aspecto macroscópico del pelo.

latinoamericana, inadecuada nutrición, pobre acceso a los servicios de salud, la actual pandemia de obesidad y síndrome metabólico que está relacionada con patologías como ovarios poliquísticos en la población femenina con mayores niveles de andrógenos,²⁰ aumentando la probabilidad de una alopecia androgénica femenina, la cual pudo desencadenar el cuadro descrito en este caso clínico. También se debe enfatizar la promoción de la investigación de los fármacos anti androgénicos en el tratamiento tanto en infección aguda, como para la prevención de manifestaciones tardías post COVID-19. Dutasteride tópico es ampliamente utilizado en el tratamiento de alopecias androgénicas a pesar de sus limitaciones, ya que su indicación esta fuera de ficha técnica al no estar aprobado por la Food Drug Administration (FDA). En contraste con su predecesor el finasteride, este fármaco bloquea ambos receptores del 5 alpha reductasa y las pacientes en edad fértil deberían estar con un método anticonceptivo fiable debido a sus efectos secundarios durante el embarazo.

Se recalca la importancia de la medicación tópica continua ya que actualmente la alopecia androgénica es una patología que no tiene cura, manteniéndose los tratamientos hasta cuando se logre una estabilidad en la expresión androgénica que suele

ocurrir en la menopausia y andropausia, respectivamente. En cuanto a la suplementación vitamínica oral y las pautas de plasma y plaquetas como bio-estimulación capilar, se recomendaron por al menos 1 año.

Las más notables lecciones que nos deja este caso clínico, es el actual aumento del ET como manifestación dermatológica post COVID-19, así como un gran número de pacientes femeninas que gracias a predisposición genética como a factores ambientales están en riesgo de presentar una alopecia androgénica femenina. Además las pruebas genéticas nos amplían las posibilidades para el desarrollo y la aplicación de tratamientos más específicos.

AGRADECIMIENTOS

Se agradece a la paciente por permitir compartir su información con la comunidad científica.

DETALLES DEL AUTOR

Iván Moncada Bustamante, Máster en Tricología y Cirugía Capilar, Máster en Medicina Estética, Regenerativa y Antienvjecimiento; simbhn@hotmail.com

REFERENCIAS

- Malkud S. Telogen Effluvium: A Review. *J Clin Diagn Res* [Internet]. 2015; [consultado 20 abril 2021];9(9):1-3. Disponible en: <https://pubmed.ncbi.nlm.nih.gov/26500992/>
- Asghar F, Shamim N, Farooque U, Sheikh H, Aqeel R. Telogen Effluvium: A Review of the Literature *Cureus* [Internet]. 2020; [consultado 20 abril 2021];12(5):e8320 Disponible en: <https://www.ncbi.nlm.nih.gov/pmc/articles/PMC7320655/>
- Moreno-Arrones OM, Lobato-Berezo A, Gómez-Zubiaur A, Arias Santiago S, Saceda Corralo D, Bernárdez Guerra C, et al. SARS-CoV-2-induced telogen effluvium: a multicentric study. *J Eur Acad Dermatol Venereol* [Internet]. 2020 [consultado 20 abril 2021]; Disponible en: <https://pubmed.ncbi.nlm.nih.gov/33220124/>
- Olds H, Liu J, Luk K, Lim HW, Ozog D, Rambhatla PV. Telogen effluvium associated with COVID-19 infection. *Dermatol Ther* [Internet]. 2021 [consultado 15 enero 2022];e14761. Disponible en: <https://www.ncbi.nlm.nih.gov/pmc/articles/PMC7883200/>
- Goren A, Vaño-Galván S, Wambier CG, McCoy J, Gómez-Zubiaur A, Moreno-Arrones OM, et al. A preliminary observation: Male pattern hair loss among hospitalized COVID-19 patients in Spain -A potential clue to the role of androgens in COVID-19 severity. *J. Cosmet. Dermatol* [Internet]. 2020 [consultado 20 abril 2021]; 19:1545–1547. Disponible en: <https://pubmed.ncbi.nlm.nih.gov/32301221/>
- Wambier CW, Goren A. Severe acute respiratory syndrome coronavirus 2 (SARS-CoV-2) infection is likely to be androgen mediated. *J Am Acad Dermatol* [Internet]. 2020 [consultado 22 de abril 2021];83(1):308-309. Disponible en: <https://pubmed.ncbi.nlm.nih.gov/32283245/>
- Hoffmann M, Kleine-Weber H, Schroeder S, Krüger N, Herrler T, Erichsen S, et al. SARS-CoV-2 Cell Entry Depends on ACE2 and TMPRSS2 and Is Blocked by a Clinically Proven Protease Inhibitor. *Cell* [Internet]. 2020 [consultado 22 abril 2021]; 181(2):271-280. Disponible en: <https://pubmed.ncbi.nlm.nih.gov/32142651/>
- Chovarda E, Sotiriou E, Lazaridou E, Vakirlis E, Ioannides D. The role of prostaglandins in androgenetic alopecia. *Int J Dermatol* [Internet]. 2021 [consultado 15 enero 2022];60(6):730-735. Disponible en: <https://pubmed.ncbi.nlm.nih.gov/33528035/>
- Starace M, Orlando G, Alessandrini A, Piraccini BM. Female Androgenetic Alopecia: An Update on Diagnosis and Management. *Am J Clin Dermatol* [Internet]. 2020 [consultado 15 enero 2022];21(1):69-84. Disponible en: <https://pubmed.ncbi.nlm.nih.gov/31677111/>
- Dhurat R, Saraogi P. Hair Evaluation Methods: Merits and Demerits. *Int J Trichology* [Internet]. 2009 [consultado 22 abril 2021]; 1(2): 108–119. Disponible en: <https://www.ncbi.nlm.nih.gov/pmc/articles/PMC2938572/>
- Uday K, Bhavana D, Nilam J. Trichoscopy in alopecias: Diagnosis simplified. *Int J Trichology* [Internet]. 2013 [consultado 24 abril 2021]; 5(4):170-179. Disponible en: <https://sci-hubtw.hkvisa.net/10.4103/0974-7753.130385> doi:10.4103/0974-7753.130385
- Cornejo García JA, Perkins JR, Jurado Escobar R, García Martín E, Agúndez JA, Viguera E, Pérez Sánchez N, et al. Pharmacogenomics of Prostaglandin and Leukotriene Receptors. *Front Pharmacol* [Internet]. 2016 [consultado 27 abril 2021];7:316. Disponible en: <https://www.ncbi.nlm.nih.gov/pmc/articles/PMC5030812/>
- Colombe L, Lindros A, Michelet JF, Bernard BA. Prostaglandin metabolism in human hair follicle. *Exp Dermatol* [Internet]. 2007 [consultado 27 abril 2021];16(9):762-769. Disponible en: <https://pubmed.ncbi.nlm.nih.gov/17697149/>
- Arora NS, Ramanayake T, Ren YF, Romanos GE. Platelet-Rich Plasma: A Literature Review. *Implant Dentistry* [Internet]. 2009 [consultado 22 abril 2021];18(4):303-310. Disponible en: <https://sci-hubtw.hkvisa.net/10.1097/ID.0b013e31819e8ec6>
- Rossi A, Priolo L, Iorio A, Vescarelli E, Gerardi M, Campo D et al. Evaluation of a Therapeutic Alternative for Telogen Effluvium: A Pilot Study. *JCDSA* [Internet]. 2013 [consultado 27 abril 2021]; 3:9-16. Disponible en: <http://fagron.lookhere-dev.co.za/evaluation-therapeutic-alternative-telogen-effluvium-pilot-study/>
- Kelly Y, Blanco A, Tosti A. Androgenetic Alopecia: An Update of Treatment Options. *Drugs* [Internet]. 2016 [consultado 27 abril 2021]; 76(14):1349-1364. Disponible en: <https://pubmed.ncbi.nlm.nih.gov/27554257/>
- Choi N, Shin S, Song SU, Sung JH. Minoxidil Promotes Hair Growth through Stimulation of Growth Factor Release from Adipose-Derived Stem Cells. *Int J Mol Sci* [Internet]. 2018 [consultado 27 abril 2021]; 19(3): 691. Disponible en: <https://www.ncbi.nlm.nih.gov/pmc/articles/PMC5877552/>
- Gemmati D, Bramanti B, Serino ML, Secchiero P, Zauli G, Tisato V. COVID-19 and Individual Genetic Susceptibility/Receptivity: Role of ACE1/ACE2 Genes, Immunity, Inflammation and Coagulation. Might the Double X-chromosome in Females Be Protective against SARS-CoV-2 Compared to the Single X-Chromosome in Males? *Int J Mol Sci* [Internet]. 2020 [con-

- sultado 28 abril 2021]; 21(10):3474. Disponible en: <https://pubmed.ncbi.nlm.nih.gov/32423094/>
19. Rizzetto G, Diotallevi F, Campanati A, Radi G, Bianchelli T, Molinelli E. et al. Telogen effluvium related to post severe Sars-Cov-2 infection: Clinical aspects and our management experience. *Dermatol Ther* [Internet]. 2020 [consultado 28 abril 2021]; e14547. Disponible en: <https://www.ncbi.nlm.nih.gov/pmc/articles/PMC7744849/>
 20. Halpern B, da Costa Louzada ML, Aschner P, Gerchman F. Obesity and COVID-19 in Latin America: A tragedy of two pandemics-Official document of the Latin American Federation of Obesity Societies. *Obes Rev* [Internet]. 2021 [consultado 27 abril 2021]; 22(3): e13165. Disponible en: <https://pubmed.ncbi.nlm.nih.gov/33230898/>

ABSTRACT. Background: Telogen effluvium can be defined as diffuse, scarless hair loss that occurs about 2-3 months after a triggering event. It is generally self-limiting. Currently, COVID19 infection has recently been associated with dermatological manifestations, including telogen effluvium. **Description of the clinical case:** The case of a 48-year-old female patient is presented who came to the consultation referring to a sudden and massive loss of hair of approximately 30-40% of the follicular units, of two weeks of evolution. No previous history of hair loss, childhood pneumonia, with a family history of androgenetic alopecia from his father, and of infection by Covid-19 subsequently confirmed by laboratory. On physical examination, a positive pull test was observed, a fine and dehydrated macroscopic appearance and generalized loss of density without dermal alterations. Trichoscopy showed empty follicles and more than 20% of the follicles in the telogen phase. We diagnosed telogen effluvium post COVID-19 and underlying androgenetic alopecia (sub-clinical). **Conclusions:** With a growing number of patients recovering from COVID-19, the risk of developing this physically and emotionally distressing dermatological manifestation will probably continue to rise, thanks to the implementation of specific genetic tests (Trichological) the patient was identified in the early phase of female androgenetic alopecia (FAGA), a pathology poorly diagnosed in this sex. **Keywords:** Androgens, Androgenetic alopecia; COVID-19; Genetic testing.