



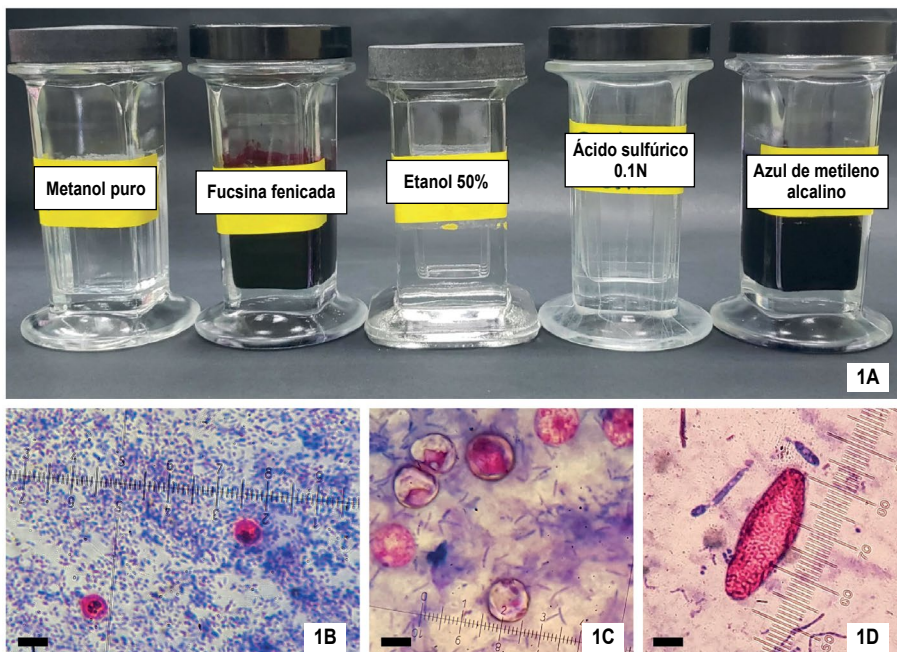
IMAGEN EN LA PRÁCTICA CLÍNICA

Coloración ácido-resistente modificada para el diagnóstico de protozoos apicomplexa intestinales

Modified acid-fast staining for the diagnosis of intestinal apicomplexa protozoa

Jorge García-Aguilar  <https://orcid.org/0000-0002-2217-9721>, Jackeline Alger  <https://orcid.org/0000-0001-9244-0668>.

Hospital Escuela, Departamento de Laboratorio Clínico, Servicio de Parasitología; Tegucigalpa, Honduras.
Instituto de Enfermedades Infecciosas y Parasitología Antonio Vidal (IAV); Tegucigalpa, Honduras.
Asociación Hondureña de Parasitología (AHPA); Tegucigalpa, Honduras.



Los protozoos apicomplexa intestinales (*Cryptosporidium* spp., *Cyclospora cayetanensis* y *Cystoisospora belli*) causan gastroenteritis en Honduras. Dependiendo de la especie, afectan población infantil <5 años y adultos con o sin inmunosupresión (especialmente VIH/SIDA), siendo necesario su vigilancia.^{1,2} La coloración ácido-resistente modificada (ARM),³ es un método de laboratorio que facilita la identificación de estos protozoos mediante el contraste de color, tiñendo los oocistos con fucsina (color rojo) y el resto de la muestra con azul de metileno (fondo azul); es fácil de realizar con un tiempo de ejecución de 15 minutos, ofreciendo resultados en <1 hora, y sencillo de implementar porque los insumos necesarios (1A) son similares a la tinción para identificar bacilos alcohol-ácido resistente. El reconocimiento de los oocistos se realiza al microscopio utilizando criterios morfológicos: *Cryptosporidium* spp. es redondo u ovalado, tamaño 4-6µm (1B); *C. cayetanensis* es redondo, tamaño 8-10µm, tinción variable (rojo a incoloro) (1C); *C. belli* es alargado, longitud 30-35µm (1D). Es necesaria la búsqueda de estas parasitosis en población vulnerable y la coloración ARM ofrece una respuesta oportuna, su implementación no representa un gran desafío. El personal de laboratorio debe ofrecer este diagnóstico y el personal médico debe solicitarlo. Imágenes en 100x (aceite de inmersión), barras=5µm.

CONTRIBUCIONES

Ambos autores participaron conjuntamente en la concepción y desarrollo del artículo, aprobando ambos la versión final.

DETALLES DE LOS AUTORES

Jorge García-Aguilar, Microbiólogo y Químico Clínico, Máster en Epidemiología; correo electrónico garciaguilarjorge@gmail.com

Jackeline Alger, Médica con Doctorado en Parasitología (PhD); correo electrónico jackelinealger@gmail.com

Recibido: 17-02-2023 Aceptado: 30-03-2023 Primera vez publicado en línea: 14-04-2023
Dirigir correspondencia a: Dr. Jorge García
Correo electrónico: garciaguilarjorge@gmail.com

RELACIONES Y ACTIVIDADES FINANCIERAS Y NO FINANCIERAS: Ninguna.

DECLARACIÓN DE CONFLICTOS DE INTERÉS: Ninguna.

REFERENCIAS

- García J, Alger J, Soto RJ. Intestinal apicomplexan parasitoses among a hospital-based population in Honduras, 2013-2019. *Biomédica*. 2021;41:734-44. DOI <https://doi.org/10.7705/biomedica.6104>
- Kaminsky RG. Comparación epidemiológica de apicomplexa intestinales en el Hospital Escuela, Honduras. *Rev Méd Hondur*. 2002; 70:164-72.
- Kaminsky RG. Manual de Parasitología: técnicas para laboratorios de atención primaria de salud y para el diagnóstico de las enfermedades infecciosas desatendidas. [Internet]. 3ª ed. Tegucigalpa, Honduras: IAV, OPS, AHPA; 2017. [citado 28 enero 2023]. Disponible en: <http://www.bvs.hn/Honduras/Parasitologia/ManualParasitologia/pdf/ManualParasitologia3.pdf>

Forma de citar: García-Aguilar J, Alger J. Coloración ácido-resistente modificada para el diagnóstico de protozoos apicomplexa intestinales. *Rev Méd Hondur*. 2023; 91 (Sup. 2): S15. DOI: <https://doi.org/10.5377/rmh.v91i1Supl.1.15967>

© 2023 Autor(es). Artículo de acceso abierto bajo la licencia <https://creativecommons.org/licenses/by/4.0/deed.es> 