


CASO CLÍNICO

Complejo Limb-Body Wall fenotipo placento-abdominal: reporte de caso

Limb Body Wall Complex Placenta-Abdominal Phenotype: Case report

Nelson Rodríguez Paz¹  <https://orcid.org/0000-0001-5066-2828>, Gabriela María Rivera Vega²  <https://orcid.org/0000-0002-7251-4137>,
Reenie Helena Pineda Villeda²  <https://orcid.org/0000-0002-0797-4508>.

¹Secretaría de Salud, Hospital Nacional Mario Catarino Rivas, Departamento de Pediatría, Servicio de Emergencia; San Pedro Sula, Honduras.

²Secretaría de Salud, Hospital Nacional Mario Catarino Rivas, Departamento de Pediatría, Sala Cuna Normal; San Pedro Sula, Honduras.

RESUMEN. Antecedentes:

El complejo Limb-Body Wall (LBWC) es una anomalía congénita rara con variaciones en el espectro de presentación clínica de malformaciones en la pared corporal asociado a deformidad de extremidades y viscerales. Se presenta en 0.4 y 3.2 por cada 100,000 nacidos vivos a nivel mundial. El diagnóstico se obtiene con la presencia de una combinación de dos de tres criterios: toraco o abdominoquisis, exencefalia/encefalocele con hendiduras faciales y defectos en miembros.

Descripción de caso clínico: Se presenta recién nacido de 34 semanas de gestación por valoración de test Capurro. Al examen físico, con peso 2,480 gramos, 43 cm de talla, normocéfalo con perímetro cefálico 32.5 cm, perímetro torácico 25 cm, a la auscultación cardiopulmonar, pulmones hipoventilados, ruidos cardiacos audibles de bajo tono, bradicárdico con onfalocele conteniendo asas de intestino delgado y segmento de hígado con adherencia a placenta en su cara materna en 20% de su superficie sin presencia de cordón umbilical. Se observa escoliosis y pelvis de hemicuerpo izquierdo con estructura ósea prominente y ano imperforado. En extremidad inferior izquierda se observó hipoplásica con pie equinovaro. El recién nacido falleció a los 20 minutos de vida por falla cardíaca, insuficiencia respiratoria y a causa de múltiples malformaciones. No se realizaron estudios genéticos, por la falta de recursos económicos. **Conclusión:** El LBWC es un defecto congénito extremadamente raro de la pared abdominal ventral con mal pronóstico intraútero y al nacimiento. Presentamos el primer caso reportado en la literatura científica de Honduras del complejo Limb-Body Wall nacido en Hospital Nacional Mario Catarino Rivas, San Pedro Sula, Honduras.

Palabras Claves: Pie equinovaro, Gastrosquisis, Onfalocele.

INTRODUCCIÓN

El complejo Limb-Body Wall (LBWC) forma parte de los defectos de pared abdominal ventral, de los cuales el onfalocele y la gastrosquisis son los más comunes. LBWC es una anomalía congénita rara con variaciones en el espectro de presentación clínica de malformaciones en la pared corporal asociado a deformidad de extremidades y viscerales.¹ La primera autopsia teratológica reportada en la literatura es un caso de siameses, nacidos en 1533, en Hispaniola, posteriormente se reportaron casos en Italia y Milán.² El diagnóstico, descrito por Van Allen y colaboradores en 1987, se obtiene con la presencia de una combinación de dos de tres criterios: toraco o abdominoquisis, exencefalia/encefalocele con hendiduras faciales y defectos en miembros.^{3,4} La identificación de estas características puede ser por clínica o ultrasonido prenatal.¹ En 1993, se describieron dos tipos de LBWC. El fenotipo placentocranial presenta encefalocele o exencefalia asociada a hendidura facial y bandas amnióticas y/o adhesión del defecto craneal con placenta. El segundo fenotipo es el placentoabdominal e involucra un defecto en la pared abdominal, enlace placentoabdominal, un cordón umbilical corto o ausente y anomalías viscerales. La incidencia de LBWC es de 1 de 14,000 a 42,000 embarazos con 0.21-0.31 por 10,000 nacidos vivos.¹ La prevalencia se encuentra aumentada en gemelos con presentación común de gemelos monocoriónicos discordantes o concordantes. Esta no se ve afectada por la edad de los padres o sexo.⁵ La mayoría de estos casos terminan en abortos espontáneos.⁶


Debido a su baja incidencia, múltiples mecanismos patogénicos están en estudio incluyendo: una alteración en el disco embrionario temprano; ruptura, compresión o bandas amnióticas; hipoperfusión o hemorragia vascular. La teoría predominante es un defecto en la pared lateral del mesodermo causando las manifestaciones clínicas características. La fusión entre

Recibido: 24-7-2022 Aceptado: 27-04-2023 Primera vez publicado en línea: 28-07-2023
Dirigir correspondencia a: Dra. Gabriela María Rivera Vega
Correo electrónico: gamarive2306@gmail.com

RELACIONES Y ACTIVIDADES FINANCIERAS Y NO FINANCIERAS: Ninguna.

DECLARACIÓN DE CONFLICTOS DE INTERÉS: Ninguna.

Forma de citar: Nelson Rodríguez-Paz N, Rivera-Vega GM, Pineda-Villeda RH. Complejo Limb-Body Wall fenotipo placento-abdominal: reporte de caso. Rev Méd Hondur. 2023; 91(Sup. 2): S22-S26. DOI: <https://doi.org/10.5377/rmh.v91iSupl.2.16493>

© 2023 Autor(es). Artículo de acceso abierto bajo la licencia <https://creativecommons.org/licenses/by/4.0/deed.es> 

los pliegues de la pared lateral, ocurren entre la tercer y cuarta semana de gestación, pueden ser consecuencia de una falla en el proceso de fusión entre los pliegues de la pared lateral del cuerpo en la línea media, y dependiendo del momento en que se produzca, será la manifestación clínica.⁷

La exencefalia/encefalocele sin hendidura facial se atribuye a una falta de respuesta y crecimiento de las células del ectodermo y una deficiencia de crecimiento lateral resulta en contacto entre las células del ectodermo y amnios. Los defectos abdominales o toracoabdominales se relacionan a una alteración en la interfase amnio-ectodermo resultando en anomalías posicionales. Los miembros hipoplásicos son causados por compromiso vascular y la pseudosindactilia, amelia o amputaciones por constricciones de probable etiología amnióticas.⁸

EL LBWC es incompatible con la vida. El diagnóstico temprano es esencial para la consejería prenatal con el propósito de brindar apoyo integral y orientar a los padres sobre el mal pronóstico.⁹ El LBWC no ha demostrado riesgo de recurrencia.¹⁰ No están indicados los tocolíticos, inductores de madurez pulmonar y la interrupción de embarazo es por indicación obstétrica.¹¹ El parto vaginal es de elección ya que no se ha demostrado mejoría en mortalidad por cesárea.

CASO CLÍNICO

Recién nacido, de madre de 18 años, procedente de La Masica, Atlántida, ama de casa, en unión libre, primigesta, sin antecedentes patológicos o gineco obstétricos. Gestante de 36.4 semanas de gestación por ultrasonido es referida de clínica privada al Hospital Nacional Mario Catarino Rivas, San Pedro Sula, Cortés, sin actividad uterina portando ultrasonido y resonancia magnética evidenciando producto con múltiples malformaciones para su programación de cesárea a las 37 semanas de gestación.

A las 33 semanas de gestación, se realizó ultrasonido que reportó producto vivo, cefálico, con frecuencia cardíaca fetal de 148 latidos por minuto, altura de fondo uterino de 27 centímetros con deformidad a nivel de caja torácica secundaria a cardiomegalia y defecto a nivel de pared abdominal donde protruye parénquima hepático y asa intestinal, meningocele y probable mielomeningocele.

Posteriormente, a las 36.1 semanas de gestación, se realizó resonancia magnética obstétrica que reportó feto único, vivo, cefálico, sin malformaciones a nivel del cráneo. Su caja torácica se observó alargada menor al diámetro esperado para edad gestacional. Se encontró el parénquima pulmonar con asimetría en expansión pulmonar. Silueta cardíaca aumentada de tamaño y con pérdida de morfología normal de cavidades cardíacas. Riñones intra abdominales con hidronefrosis moderada bilateral. Se identificó defecto de 4.2 centímetros en pared abdominal con protrusión de asas intestinales, cámara gástrica y parénquima hepático. En la columna vertebral se identificó en toda su extensión, con imagen hipointensa en T1 e hiperintensa en T2 a nivel de región lumbosacra con medidas de 3.5 centímetros por 3.4 centímetros septada. Placenta fúndica

con señal de intensidad normal homogénea. No se identifican dedos de manos.

Se interrumpió embarazo por cesárea con anestesia epidural a las 37 semanas de gestación de acuerdo con ultrasonido prenatal con producto único, vivo, cefálico, masculino, frecuencia cardíaca menor a 60 latidos por minuto, respiración irregular superficial, tono muscular flácido, reflejos ausentes, palidez generalizada. Líquido amniótico claro abundante, no fétido, no caliente. Antropometría peso: 2,480 gramos, talla 43 centímetros, perímetro cefálico 32.5 centímetros.

Al examen físico, se estimó 34 semanas de gestación por valoración de Capurro. Presentó pabellón auricular con borde superior parcialmente incurvado, glándula mamaria menor a 5 mm, pezón con diámetro menor de 7.5 mm, areola lisa y sin elevación en su borde, piel gruesa con discreta descamación superficial y marcas mal definidas en la mitad anterior de los pliegues plantares, con peso 2,480 gramos, 43 cm de talla, normocéfalo con perímetro cefálico 32.5 cm, perímetro torácico 25 cm, se observó recién nacido normocéfalo, fontanelas normotensas, sin alteraciones faciales, coanas bilaterales y esófago permeable con orejas de implantación baja. Caja torácica izquierda prominente con latido cardíaco visible infra costal en línea axilar anterior. A la auscultación pulmonar, murmullo vesicular disminuido, con respiración agónica, ruidos cardíacos audibles, de bajo tono, bradicárdico. Se evidenció onfalocele conteniendo asas de intestino delgado y segmento

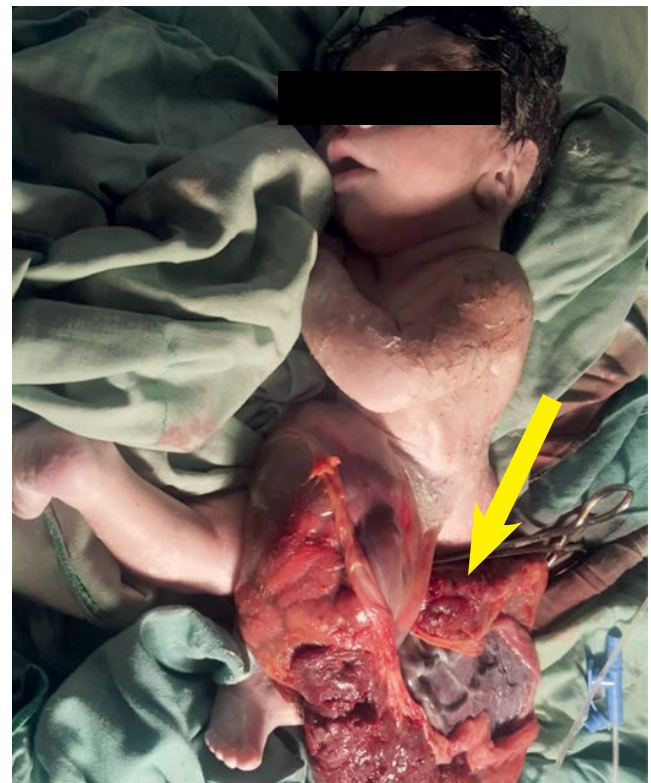

Figura 1. Paciente con edad gestacional de 34 semanas por valoración Capurro y complejo Limb-Body Wall (LBWC). Se puede observar onfalocele con adherencia de 20% de su superficie total a la cara materna de la placenta y rotación posterior de extremidad inferior derecha.

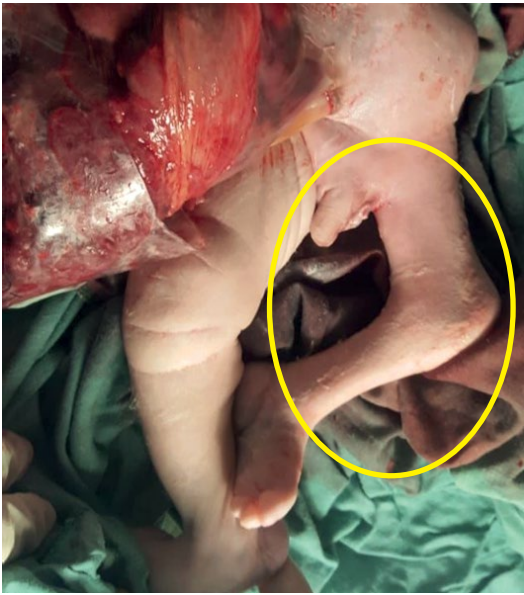

Figura 2. Paciente con edad gestacional de 34 semanas por valoración Capurro y complejo Limb-Body Wall (LBWC). Se puede observar miembro inferior izquierdo hipoplásico con pie equinovaro y prominencia ósea pélvica.

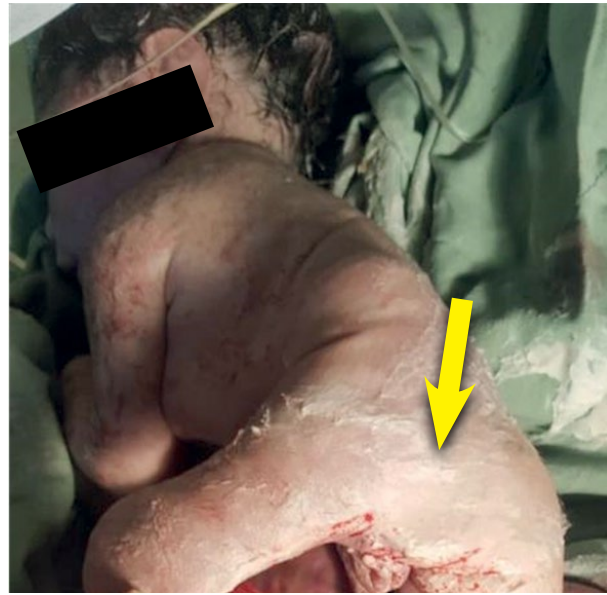


Figura 3. Paciente con edad gestacional de 34 semanas por valoración Capurro y complejo Limb-Body Wall (LBWC). Se observa área que corresponde a ano imperforado con genitales masculinos desarrollados sin descenso de testículos.

de hígado con adherencia a placenta en su cara materna en 20% de su superficie sin presencia de cordón umbilical. (**Figura 1**). A nivel de columna lumbar, escoliosis sin presencia de masas ni alteración a la continuidad de la piel. No se evidenció mielomeningocele o meningocele. En la pelvis de hemicuerpo izquierdo con presencia de estructura ósea prominente. Los genitales masculinos desarrollados sin descenso de testículos. Se observó ano imperforado. (**Figura 2**). Extremidades superiores sin alteración. Extremidad inferior izquierda hipoplásica con pie equinovaro. Extremidad inferior derecha con rotación posterior a la exploración inicial. (**Figura 3**).

El recién nacido falleció a los 20 minutos de vida por falla cardíaca, insuficiencia respiratoria y a causa de múltiples malformaciones. No se realizó estudio genético ni autopsia debido a factor económico, padres de escasos recursos. No se brindó asesoría genética a los padres.

DISCUSIÓN

El algoritmo de Revels y sus colaboradores orienta el diagnóstico de los diferentes tipos de anomalías de la pared abdominal. El paciente no contaba con cordón umbilical y poseía dos de tres criterios clínicos mencionados para el diagnóstico de LBWC. Presentaba abdominoquisis en forma de onfalocele con contenido intestinal y hepático e hipoplasia y pie equinovaro en miembro inferior izquierdo. De esta manera, cumple con dos de tres criterios, excluyendo anencefalia y encefalocele con hendiduras faciales ya que la morfología facial y craneal macroscópica no mostraba alteración. Además, presentaba adhesión de onfalocele-placenta de 20% de su superficie por lo cual se clasificó como LBWC de tipo adhesión placentoabdominal.¹

Van Allen y colaboradores evaluaron 25 casos clínicos de LBWC encontrando datos similares a los encontrados en este caso clínico. El perfil materno descrito es una edad media de 25 años y primigesta. El 8% de los pacientes nacen vivos con alteración en pared abdominal, defectos en extremidades y cráneo anormal. Un 77% presentó escoliosis. El amnios mostró continuidad con la piel de la pared abdominal y defectos craneales en los casos estudiados.¹²

Existen pocos casos reportados de recién nacidos vivos al parto y de una edad gestacional mayor a 14 semanas de gestación.¹¹ En Colombia, M. Olaya y colaboradores, describieron un caso de una madre primigesta de 17 años de edad con producto vivo al nacimiento de 37 semanas de gestación falleció a los pocos minutos de vida. Las características morfológicas descritas incluyen escoliosis dorsolumbar, ausencia de extremidad superior izquierda, cordón umbilical 6 cm y defecto en pared toracoabdominal izquierda con exposición de hígado, bazo, estómago, intestino grueso, intestino delgado, páncreas, pulmón izquierdo, corazón, vejiga, ovario y útero reportados en informe de necropsia.³ En el caso descrito anteriormente el contenido del onfalocele se identificó como intestino delgado e hígado a la observación macroscópica ya que no se realizó autopsia. La resonancia magnética prenatal describió protrusión de la cámara gástrica, pero este dato no se evidenció en la exploración física.

La anomalía Body-stalk (BSA) es el diagnóstico diferencial principal y la decisión resulta compleja ya que los términos pueden ser utilizados de manera indistinta. Constituyen causas patogenéticas similares, son manifestaciones de un espectro variable y son mortales. En BSA, el defecto en la pared abdominal predomina y presenta los mismos fenotipos que LBWC: placentocraneal y placentoabdominal. El diagnóstico se realiza mediante dos de cuatro características: abdominoquisis,

defectos en extremidades, exencefalia y hendiduras faciales. El cordón umbilical suele estar presente pero corto y con malformaciones presentando una arteria umbilical única. Puede mostrar placentación anormal con adherencia a la pared abdominal.¹ En el caso que describimos, el defecto en miembro inferior izquierdo es predominante con marcada hipoplasia y pie equinovaro. Además, presenta rotación posterior de miembro inferior derecho con miembros superiores sin alteración. El defecto en pared abdominal se evidencia de mayor tamaño por la unión con la placenta.

El estudio de T. D. Nascimento y colaboradores, en 2016 reportaron un caso excepcional de BSA, se presentó en un recién nacido masculino de 36 semanas de gestación con una sobrevivencia de 84 días tras tratamiento médico y quirúrgico especializado. El producto fue clasificado con Apgar 5 y 8 al primer y quinto minuto respectivamente, onfalocele roto, asimetría pélvica, atrofia de miembros inferiores con pie equinovaro. Además, presentaba mielomeningocele y defectos en columna torácica y lumbosacra. Fallece por hipoplasia pulmonar asociado a onfalocele gigante con paro cardio respiratorio.¹³ Este caso de BSA tiene características muy similares, especialmente con características como el onfalocele, asimetría pélvica e hipoplasia con pie equinovaro. Lamentablemente, nuestro paciente falleció minutos después del parto posiblemente secundario a malformaciones congénitas internas no diagnosticadas.

La adhesión tipo placenta y onfalocele puede presentarse de manera aislada. En Turquía K. Gezginc y colaboradores, en 2006 reportó un caso de recién nacido de 39 semanas de gestación presentando adherencia en la cara fetal de la placenta en un 40% de la superficie. El paciente presentó anomalía cardíaca y ano imperforado. Falleció a los 25 minutos.¹⁴ Descartamos este diagnóstico diferencial porque presentó alteración en extremidades.

En un estudio retrospectivo realizado por la Sociedad Polaca de Ginecología, en el periodo 1997 – 2015, analizaron 96 casos de fetos con malformaciones complejas que incluían defectos de la pared ventral, extremidades, cordón umbilical y anomalías craneofaciales, analizaron los hallazgos ecográficos, encontrando el defecto de la pared ventral como hallazgo ecográfico más común.¹⁵ M. Rittler y colaboradores en 2018 realizaron un estudio retrospectivo, en el que intentaron delinear el papel de las bandas amnióticas en LBWC, concluyeron que

son condiciones diferentes, y que las anomalías de la columna vertebral deben considerarse consecuencia directa de BWC.¹⁶

Un caso reportado por la Sociedad Americana de Perinatología en 2022 reportó la ausencia completa de genitales externos, con un solo testículo descendido y 2 tejidos escrotales en pelvis.⁶

En Honduras, P. Martínez y colaboradores, en el año 2017 se realizaron reporte de serie de 8 casos de LBWC en un periodo de 6 años identificado a través de diagnóstico prenatal. No cuenta con una descripción de los datos al nacimiento. No se identificaron agentes etiológicos, defectos genéticos o cromosómicos. El pronóstico fue 100% letal en todos los casos.¹²

En conclusión, El LBWC y BSA son defectos congénitos extremadamente raros de la pared abdominal ventral con mal pronóstico intraútero y al nacimiento. Los defectos de la pared abdominal tienen un amplio espectro de fenotipos que reciben distintas denominaciones, como LBWC. El complejo Limb-Body Wall tiene una etiología controvertida y no existe evidencia de causa genética, por lo cual el cariotipo suele ser normal. No hay consenso definitivo sobre su patogenética, pero existen teorías en estudio basadas en limitados casos reportados a través de los años. La presentación clínica de estas patologías forma parte de un espectro amplio con variables malformaciones a nivel de cráneo, extremidades y pared abdominal. Es importante realizar ultrasonido prenatal en los diferentes controles prenatales para hacer el diagnóstico oportuno.

CONTRIBUCIONES

Declaramos que todos los autores hemos participado en el diseño del artículo, adquisición e interpretación de los datos. Hemos redactado el manuscrito y aprobamos por unanimidad su versión final a ser publicada, por lo que somos responsables de todos los aspectos del manuscrito.

DETALLES DE LOS AUTORES

Nelson Antonio Rodríguez Paz, Médico, Especialista en Pediatría; nelsonpaz_04@gmail.com
 Gabriela María Rivera Vega, Médico, Residente de primer año de Pediatría; gamarive2306@gmail.com
 Reenie Helena Pineda Villeda, Estudiante del séptimo año de la carrera de medicina de la UNAH. Valle de Sula; reeniepineda@gmail.com

REFERENCIAS

1. Revels JW, Wang SS, Nasrullah A, Revzin M, Iyer RS, Deutsch G, et al. An Algorithmic Approach to Complex Fetal Abdominal Wall Defects. *AJR Am J Roentgenol* [Internet]. 2020[citado 15 marzo 2021];214(1):218–31. Disponible en: <https://pubmed.ncbi.nlm.nih.gov/31714849/> doi: 10.2214/AJR.19.21627.
2. Gulczyński J, Świątkowska-Freund M, Paluchowski P, Hermann-Okoniewska B, Izycka-Świeszewska E. Limb body wall complex - the history of the entity and presentation of our series of cases. *Pol J Pathol* [Internet]. 2019[citado 15 marzo 2021];70(1):33–41. Disponible en: <https://pubmed.ncbi.nlm.nih.gov/31556549/> doi: 10.5114/pjp.2019.84460.
3. Olaya Contreras M, Rodríguez JL, Giraldo G, Pineda T, Salazar AJ, Franco JA. Diagnóstico diferencial en lesiones congénitas de la pared toracoabdominal fetal y neonatal. *Univ Med*. 2016;55(2):152–65. doi: 10.11144/Javeriana.umed55-2.ddlc.
4. Russo R, D'Armiendo M, Angrisani P, Vecchione R. Limb body wall complex: a critical review and a nosological proposal. *Am J Med Genet* [Internet]. 1993[citado 15 marzo 2021];47(6):893–900. Disponible en: <https://pubmed.ncbi.nlm.nih.gov/8279488/> doi: 10.1002/ajmg.1320470617.
5. Stephenson CD, Lockwood CJ, Mackenzie A. Body stalk anomaly and cloacal exstrophy [Internet]. Waltham, UpToDate; 2022. [citado 15 marzo 2021]. Disponible en: https://www.uptodate.com/contents/body-stalk-anomaly-and-cloacal-exstrophy?search=Body%20stalk%20anomaly%20and%20cloacal%20exstrophy%20-%20UpToDate&source=search_result&selectedTitle=1~150&usage_type=default&display_rank=1

6. Adeleke O, Gill F, Krishnan R. Rare Presentation of Limb-Body Wall Complex in a Neonate: Case Report and Review of Literature. *AJP Rep* [Internet]. 2022[citado 15 marzo 2021];12(1):e108-e112. Disponible en: <https://www.ncbi.nlm.nih.gov/pmc/articles/PMC8916848/> doi: 10.1055/s-0042-1744215.
7. Torres US, Portela-Oliveira E, Del Braga FCB, Werner H, Daltro PAN, Souza AS. When Closure Fails: What the Radiologist Needs to Know About the Embryology, Anatomy, and Prenatal Imaging of Ventral Body Wall Defects. *Semin Ultrasound CT MR*[Internet]. 2015[citado 15 marzo 2021];36(6):522–36. Disponible en: <https://pubmed.ncbi.nlm.nih.gov/26614134/> doi: 10.1053/j.sult.2015.01.001.
8. Hunter AGW, Seaver LH, Stevenson RE. Limb-body wall defect. Is there a defensible hypothesis and can it explain all the associated anomalies? *Am J Med Genet A* [Internet]. 2011[citado 15 marzo 2021];155A(9):2045–59. Disponible en: <https://pubmed.ncbi.nlm.nih.gov/21815262/> doi: 10.1002/ajmg.a.34161.
9. Boitor-Borza D, Staicu A, Constantin R, Muresan D. First trimester sonographic diagnosis of limb-body wall defect associating both cephalic and thoraco-abdominal defects - a case report and literature update. *Med Ultrason* [Internet]. 2022[citado 15 marzo 2021];24(2):245–7. Disponible en: <https://pubmed.ncbi.nlm.nih.gov/34113935/> doi: 10.11152/mu-3063.
10. Martín-Alguacil N. Anatomy-based diagnostic criteria for complex body wall anomalies (CBWA). *Mol Genet Genomic Med* [Internet]. 2020[citado 15 marzo 2021];8(10):e1465. Disponible en: <https://pubmed.ncbi.nlm.nih.gov/32856427/> doi: 10.1002/mgg3.1465.
11. Diaz c, Copado Y, Gianna G, Muñoz H. Malformaciones de la pared abdominal. *Rev Med Clin Condes*. 2016[citado 15 marzo 2021];27(4):499-508. Disponible en: <https://www.sciencedirect.com/science/article/pii/S0716864016300591> doi: 10.1016/j.rmclc.2016.07.009.
12. Van Allen MI, Curry C, Gallagher L. Limb body Wall complex: I. Pathogenesis. *Am J Med Genet*[Internet]. 1987[citado 15 marzo 2021];28(3):529-48. Disponible: <https://pubmed.ncbi.nlm.nih.gov/2962493/> doi: 10.1002/ajmg.1320280302.
13. Lazaroni TI, Furtado P, Piçarro C, Victoria A, Botelho F, Tatsuo E., et al. Body stalk anomaly: Three months of survival. Case report and literature review. *J Ped Surg Case Reports* [Internet]. 2016[citado 15 marzo 2021];14:22-25. Disponible en: <https://www.sciencedirect.com/science/article/pii/S2213576616301439> doi: 10.1016/j.epsc.2016.08.004.
14. Gezinç K, Çelik Ç, Acar A, Akyürek C. Adherence Between Placenta And Omphalocele Sac. *Eur J Gen Med* [Internet]. 2006[citado 15 marzo 2021];3(4):182-183. Disponible en: <https://www.ejgm.co.uk/download/adherence-between-placenta-and-omphalocele-sac-6576.pdf> doi: 10.29333/ejgm/82404.
15. Bijok J, Massalska D, Kucińska-Chahwan A, Posiewka A, Ilnicka A, Jakiel G, et al. Complex malformations involving the fetal body wall - definition and classification issues. *Prenat Diagn* [Internet]. 2017[citado 15 marzo 2021];37(10):1033–9. Disponible en: <https://pubmed.ncbi.nlm.nih.gov/28809041/> doi: 10.1002/pd.5141.
16. Rittler M, Campaña H, Poletta FA, Santos MR, Gili JA, Pawluk MS, et al. Limb body wall complex: Its delineation and relationship with amniotic bands using clustering methods. *Birth Defects Res* [Internet]. 2019[citado 15 marzo 2021];111(4):222–8. Disponible en: <https://pubmed.ncbi.nlm.nih.gov/30589520/> doi: 10.1002/bdr2.1442.

ABSTRACT. Background: The Limb-Body Wall Complex is a rare congenital anomaly with variations in the clinical presentation spectrum of malformations in the body wall associated with deformities in extremities and viscera.¹ It occurs in 0.4 and 3.2 per 100,000 live births globally. The diagnostic is realized with a combination of two out of three criteria: toraco or abdominoquis, exencefalia/encefalocoele with facial hendidures and limb defects. **Clinical Case Description:** A newborn of 34 weeks of gestation is presented by assessment of the Capurro test. On physical examination, weighing 2480 grams, 43 cm in height, normocephalon with head circumference 32.5 cm, thoracic perimeter 25 cm, at cardiopulmonary auscultation, hypoventilated lungs, Low-pitched audible heart sounds, bradycardiac with omphalocele containing intestinal bowel and a segment of liver with adherence of 20% of its surface to the maternal face of the placenta with absent umbilical cord. Scoliosis and left hemibody pelvis with prominent bone structure are observed. Imperforate anus. Hypoplastic left lower extremities with clubfoot. The newborn died at 20 minutes of life due to heart failure, respiratory failure and multiple malformations. No genetic studies were carried out, nor autopsy due to the lack of economic resources. **Conclusion:** LBWC is an extremely rare congenital defect of the ventral abdominal wall with a poor prognosis in utero and at birth. In our clinical case, we present the first case of a 34-week-gestation newborn with the Limb-Body Wall complex reported scientific literature in Honduras. **Keywords:** Club foot, Gastroschisis, Omphalocele.