



## CASO CLÍNICO

# Síndrome de Kartagener, reporte de caso

## Kartagener Syndrome, case report

Suyapa Sosa Ferrari<sup>1</sup>  <https://orcid.org/0000-0002-7308-4167>, Luisa Rodríguez<sup>1</sup>  <https://orcid.org/0000-0002-1510-7316>, Gerardo Mejía<sup>1</sup>  <https://orcid.org/0000-0002-2059-4489>, Javier Sánchez<sup>1</sup>  <https://orcid.org/0000-0001-6140-4410>.

<sup>1</sup>Instituto Nacional Cardiopulmonar, Servicio de Neumología; Tegucigalpa, Honduras.

**RESUMEN. Introducción:** El Síndrome de Kartagener es una variante clínica de la discinesia ciliar primaria. Es una enfermedad autosómica recesiva poco frecuente, uno de cada 32.000 nacimientos, caracterizada por la tríada de bronquiectasias, sinusitis crónica y situs inversus parcial o total. Este artículo presenta el caso de una mujer con dicha patología y se revisa los métodos diagnósticos, tratamiento y pronóstico. **Descripción del caso:** Femenina de 20 años, estudiante, con antecedente de infecciones respiratorias a repetición desde la infancia, polipectomía nasal en la niñez; niega hábitos tóxicos. En 2018 presentó tos persistente con expectoración purulenta, disnea leve, episodios febriles esporádicos y síntomas constitucionales. Al examen físico: regular estado general, taquipnea, taquicárdica, hipoxemia saturación O<sub>2</sub> 89% basal, pulmones se auscultaron estertores crepitantes basal izquierda. Exámenes reportan: hemograma leucocitosis con neutrofilia; tres baciloscopías de esputo negativas, Sudan IV y amilasa negativos, radiografía de tórax, mostró dextrocardia y bronquiectasias en llingula. La tomografía de tórax de alta resolución, presentó bronquiectasias quísticas bilaterales de predominio en llingula. Ultrasonido abdominal reveló: situs inversus. Electrocardiograma: eje derecho, positivo. **Conclusión:** El Síndrome de Kartagener es una enfermedad poco frecuente que tiene presentación clínica similar a otras afecciones de las vías respiratorias. Es importante conocer su fisiopatología y características clínicas para establecer un diagnóstico oportuno y garantizar tratamiento especializado multidisciplinario. Se debe pensar en esta entidad clínica al encontrar situs inversus parcial o total para precisar un diagnóstico.

**Palabras clave:** Dextrocardia, Síndrome de Kartagener, Situs inversus.

## INTRODUCCIÓN

La Discinesia Ciliar Primaria (DCP) es una enfermedad rara y heterogénea, con una herencia autosómica recesiva. Se engloba dentro de los trastornos de la motilidad ciliar y es causa de otitis a repetición, sinusitis y tos crónica productiva de inicio precoz tras el nacimiento y puede progresar a fallo respiratorio en la edad adulta.<sup>1</sup>

La existencia de Situs Inversus Totalis (SIT) o Situs Ambiguus (SA), asociado o no a malformaciones cardíacas graves, sugeriría la existencia de una disfunción ciliar. En el período neonatal inmediato, más del 80% de los recién nacidos presentan un distrés respiratorio no explicado por otras causas.<sup>2</sup> En el lactante y niño en edad preescolar es frecuente la existencia de rinorrea persistente, otitis media aguda; en adolescentes y pacientes mayores puede presentarse como asma bronquial atípica, bronquiectasias, y reflujo gastro-esofágico severo.<sup>3,4</sup> La finalidad de dar a conocer este caso es tener presente esta entidad para ayudar a realizar un diagnóstico precoz tomando en cuenta que es una enfermedad muy rara y su seguimiento es multidisciplinario.

## DESCRIPCIÓN DEL CASO


Femenina de 20 años, estudiante, niega hábitos tóxicos; con antecedente de infecciones respiratorias a repetición, sinusitis desde la infancia, operada por pólipos nasales a los 10 años. Se presentó con cuadro de tos persistente con expectoración purulenta, no hemoptisis, disnea progresiva, dolor pleurítico izquierdo de leve intensidad, episodios febriles esporádicos sin predominio de horario, hiporexia, adinamia y pérdida de peso. Al examen físico: regular estado general, taquipnea, taquicardia, hipoxemia saturación O<sub>2</sub> 89% basal, mucosa nasal con hiperemia, hipertrofia y presencia de

Recibido: 27-08-2019 Aceptado: 18-04-2024 Primera vez publicado en línea: 20-09-2024  
Dirigir correspondencia a: Suyapa Sosa Ferrari  
Correo electrónico: sosaferri@gmail.com

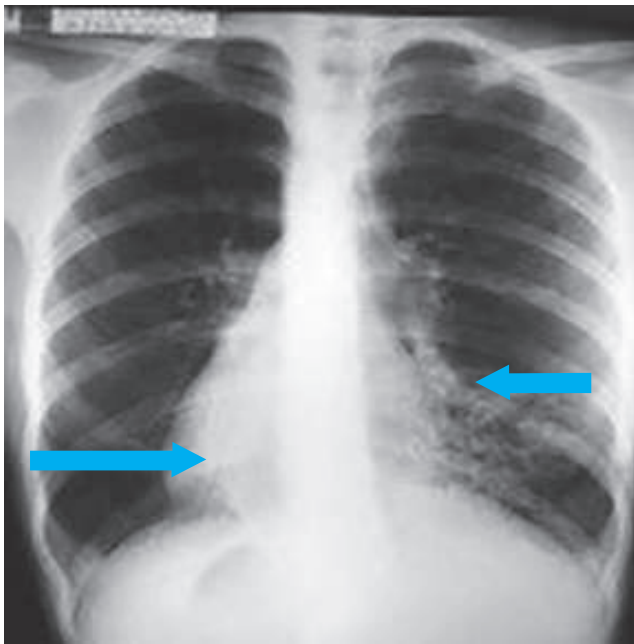
**DECLARACIÓN DE RELACIONES Y ACTIVIDADES FINANCIERAS Y NO FINANCIERAS:** Ninguna.

**DECLARACIÓN DE CONFLICTOS DE INTERÉS:** Ninguna.

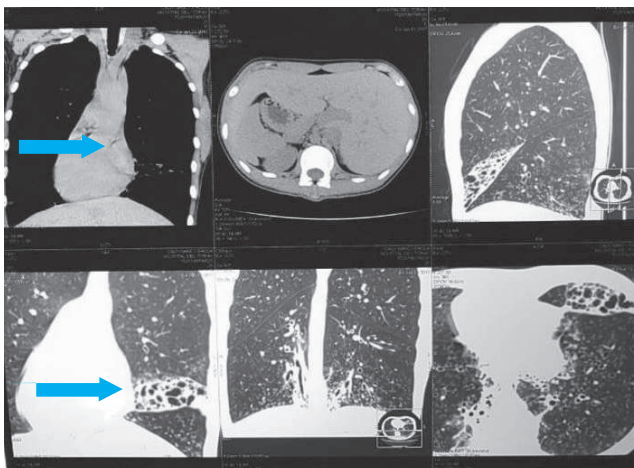
**Forma de citar:** Sosa-Ferrari S, Rodríguez L, Mejía G, Sánchez J. Síndrome de Kartagener, reporte de caso. Rev Méd Hondur. 2024; 92(2): 130-134. DOI: <https://doi.org/10.5377/rmh.v92i2.18813>

© 2024 Autor(es). Artículo de acceso abierto bajo la licencia <https://creativecommons.org/licenses/by/4.0/deed.es> 

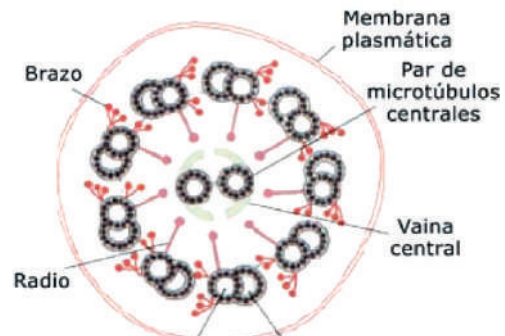

tonsilolitos en amígdalas; en pulmones se auscultan estertores crepitantes bibasales. Se le realizaron los siguientes exámenes: el hemograma presentó leucocitosis con neutrofilia, tres baciloscopias de esputo con resultado negativo al igual que el Sudan IV y amilasa; la radiografía de tórax mostró dextrocardia y bronquiectasias en llingula (**Figura 1**). Tomografía de tórax de alta resolución, presentó bronquiectasias quísticas bilaterales de predominio en llingula (**Figura 2**), ultrasonido abdominal reveló: situs inversus, y electrocardiograma: eje derecho, positivo. Ante los hallazgos de situs inversus totalis, y dados los síntomas respiratorios crónicos de la paciente, se estableció el diagnóstico de Síndrome de Kartagener, se dio manejo con amplia cobertura antibiótica, excelente evolución.



**Figura 1.** Rayos X con proyección postero-anterior de Tórax que muestra dextrocardia y bronquiectasias en llingula.



**Figura 2.** Tomografía de Tórax que muestra bronquiectasias quísticas bilaterales de predominio en llingula y dextrocardia.



**Figura 3.** Estructura de cilio corte transversal. En el sistema respiratorio de los seres humanos se pueden encontrar cilios en la superficie de las vías respiratorias altas y bajas y cumplen una función defensiva contra partículas y microorganismos inhalados. Normalmente, los cilios se mueven de manera sincrónica y rítmica a una frecuencia de alrededor 8 a 12 Hz (a temperatura ambiente), movimiento que es crítico para desplazar los fluidos a través de las vías aéreas. Las alteraciones en los microtúbulos periféricos, junto con la presencia de cilios hinchados y compuestos, son características de la discinesia ciliar secundaria a una infección crónica del epitelio.<sup>2,3,5</sup>

## DISCUSIÓN

Femenina en la tercera década de la vida con antecedentes de cuadros respiratorios a repetición, rinosinusitis y hallazgo incidental de dextrocardia y situs inversus que nos hace pensar en Síndrome de Kartagener. Poco se sabe de la etiología y fisiopatología de este síndrome, y no fue hasta el advenimiento de la Microscopía Electrónica (ME), en la década de 1970, cuando se describieron alteraciones ultraestructurales en los cilios de los pacientes portadores de este síndrome (particularmente en los brazos de la dineína). Producto de este descubrimiento, en 1977, Eliasson propone la denominación de “Síndrome de Cilio Inmóvil”.<sup>4,5</sup> Se han descrito múltiples alteraciones ciliares y ultraestructurales que estarían relacionadas con este síndrome. Afzelius publicó una serie de 4 sujetos con bronquitis, neumonías, infecciones recurrentes de la vía aérea superior y la mitad de ellos situs inversus, que presentaban una disminución en la motilidad de los cilios en las vías respiratorias como en los flagelos de los espermatozoides.<sup>6</sup> La prevalencia de esta enfermedad se encuentra entre 1:10.000 y 1:20.000 recién nacidos vivos, aunque podría ser mayor por la falta de reconocimiento de este síndrome, que puede confundirse con otras infecciones

comunes recurrentes en niños sanos.<sup>7</sup> Se han identificado 29 genes asociados a esta ciliopatía.<sup>6,7</sup> No se realizó ningún estudio genético en este caso ya que se produce durante la fase embrionaria por afectación del cilio nodal. La ausencia de microtúbulos centrales en el axonema del cilio afecta los movimientos rotacionales que el realiza para dirigir el flujo nodal y romper la bilateralidad. La no existencia de este flujo nodal causa en los pacientes de DCP *situs inversus* abdominal y torácico.<sup>7</sup>

La célula ciliada respiratoria es parte fundamental del mecanismo de defensa de las vías respiratorias, protegiéndolas frente a patógenos, alérgenos y partículas inhaladas nocivas. El cilio normal es una estructura compleja formada por cientos de proteínas que forman microtúbulos, constituidos por un par central y otros 9 pares externos formando la organización característica "9 + 2" (Figura 3).<sup>2,3,5</sup>

Los cilios móviles se encuentran principalmente en la superficie de las vías respiratorias y mediante un batido coordinado y rítmico consiguen un movimiento continuo del fluido por el tracto respiratorio, facilitando el aclaramiento de secreciones y la eliminación de desechos de la vía aérea. Existen células ciliadas móviles en los senos paranasales, oído medio, epéndimo cerebral, espermatozoides, conductos deferentes y trompas de Falopio, lo que explica la gran variabilidad fenotípica de esta patología.<sup>1,2,5</sup>

Puede presentarse como asma bronquial atípica, bronquiectasias, y reflujo gastro-esofágico severo.<sup>1</sup> Los varones con DCP son estériles secundariamente a la mala movilidad de los espermatozoides y la azoospermia es más rara.<sup>1,7</sup> Las mujeres presentan mala movilidad en las trompas de Falopio, por lo que su fertilidad se ve reducida y sufren con más frecuencia embarazos ectópicos.<sup>8</sup> Esta paciente presentaba cuadros de tos a repetición y no había tenido hijos.

No existe ningún método que, de forma aislada, pueda ser considerado *gold estándar* para el diagnóstico de la DCP.<sup>1,9</sup> La tos húmeda como síntoma aislado es muy inespecífica y se recomienda que se asocien otros datos clínicos: otitis y/o rinitis crónica, afectación respiratoria neonatal en recién nacidos a término, cardiopatías congénitas, SIT o, en adultos, infertilidad. Se ha validado una herramienta diagnóstica ba-

sada en algunos datos clínicos Herramienta para diagnóstico predictivo de enfermedad ciliar primaria (PICADAR) en la que una puntuación superior a 5 ofrece una sensibilidad del 86% y una especificidad del 73% para el diagnóstico final de DCP (Cuadro 1).<sup>10</sup> En esta paciente se le aplicó esta herramienta y se encontró un resultado de 7. Se encontró que había nacido a término (2 puntos), heterotaxia (4 puntos) y rinitis persistente (1 punto). Una vez que se sospecha el cuadro, será necesario combinar los resultados de distintas pruebas de Óxido Nítrico Nasal (ONn), estudio de la estructura ciliar por microscopía electrónica y del movimiento de los cilios por videomicroscopía de alta velocidad (VMAV), técnicas de inmunofluorescencia y estudios genéticos).<sup>11</sup> En Honduras no contamos con estas herramientas para realizarlo, además no se tienen estadísticas de esta patología, aunque se conocen de más casos. El ONn está muy disminuido en la mayoría de los pacientes con DCP y puede ser un método de cribado adecuado. Lo ideal es medir sus niveles en un analizador fijo y mediante quimioluminiscencia. La maniobra debe hacerse con cierre del velo del paladar y a un flujo determinado. Con este método estandarizado de medida del ONn se ha objetivado una sensibilidad entre el 88.7 y 98.9% y una especificidad entre 85.1 y 99.2% en pacientes mayores de 5 años con alta probabilidad pre-prueba de tener DCP.<sup>12,13</sup> El estudio de la estructura ciliar mediante microscopía electrónica es también diagnóstico en caso de que se encuentren defectos ciliares típicos de la DCP, solo el 10–20% de los pacientes con DCP muestran una ultraestructura normal.<sup>12,13</sup> Ambos requieren la toma de muestras de células ciliadas de epitelio respiratorio, de fosas nasales. Estas muestras sólo deben contener células ciliadas, por lo que el cepillado y el curetaje son las técnicas indicadas para su obtención. Se examinan cortes transversales de cilios y se analizan los distintos componentes del axonema. La valoración exacta de una posible alteración requiere personal experto y criterios específicos. Se debe analizar entre 10 y 100 cortes transversales por paciente. Se considera ausencia de dineína cuando el número medio de brazos de dineína contados es menor de 2 por corte transversal. Los supuestos que vienen a continuación son déficits parciales de dineína: a) Se considera ausencia de brazos internos de dineína cuando esta media es

**Cuadro 1.** Herramienta de diagnóstico predictivo para la discinesia ciliar primaria (PICADAR).

PICADAR		
¿Tiene el paciente tos húmeda diaria que comenzó a temprana edad?	Si, completar PICADAR No, parar. PICADAR no está diseñado para pacientes sin tos húmeda	Puntuación
1. ¿Nació el paciente de forma prematura o a término?	a término SI	2
2. ¿Tuvo distress respiratorio al nacimiento?	SI	2
3. ¿Necesitó ingreso en Unidad Neonatal?	SI	2
4. ¿Tiene el paciente SIT o heterotaxia?	SI	4
5. ¿Tiene el paciente una cardiopatía congénita?	SI	2
6. ¿Tiene el paciente una rinitis persistente?	SI	1
7. ¿Tiene el paciente otitis crónica, hipoacusia o perforación timpánica?	SI	1
<b>Total</b>		

Behan L, Dimitrov BD, Kuehni CE, Hogg C, Carroll M, Evans HJ, et al. PICADAR<sup>10</sup>



0.6 por corte transversal y 1.6 referido a los brazos externos; b) pocos brazos de dineína externos o internos si la media es 7 y 3, respectivamente, y c) brazos cortos de dineína significan una corta proyección de ellos en comparación con los cilios normales. La orientación ciliar determinada por la disposición de los túbulos centrales es normal si la variación es menor de 281. Alteraciones del patrón 9+2 se consideran significativas si afectan a más del 30% de los axonemas ciliares.<sup>11-13</sup> Otro método para el diagnóstico clínico es la inmunofluorescencia. Shoemaker y colaboradores han obtenido resultados prometedores con un protocolo con dos paneles de anticuerpos en una muestra de sujetos estudiados por sintomatología compatible con DCP.<sup>14,15</sup> El test de aclaramiento mucociliar pulmonar con radio aerosol es una prueba diagnóstica también pendiente de una adecuada validación que permitiría estudiar la capacidad global del pulmón para eliminar un marcador previamente inhalado.<sup>14-16</sup> Las pruebas genéticas para diagnóstico tienen algunas consideraciones. Los cilios del epitelio respiratorio son estructuras moleculares complejas, con 250 complejos proteínicos, cada uno de los cuales puede ocasionar una alteración en su estructura. Pueden existir múltiples genes responsables de la alteración ciliar funcional. Un 35% de los pacientes muestran alteraciones en los genes DNAH5 o DNAI1. El análisis genético es útil en investigación y en estudios sobre diferentes fenotipos de discinesia ciliar primaria; su uso no es recomendado en el abordaje clínico de un paciente con sospecha de discinesia ciliar primaria, según la guía de práctica clínica de la Sociedad Europea Respiratoria.<sup>15-18</sup> El manejo de pacientes portadores de disquinesia ciliar primaria debe ser multidisciplinario e individualizado, incluyendo al neumólogo, otorrinolaringólogo, urólogo, kinesiólogo, enfermera, etc. La educación del paciente es fundamental para proporcionar una adherencia adecuada al tratamiento. Los pilares de tratamiento son la kinesioterapia respiratoria diaria, cuyo objetivo es reemplazar el aclaramiento mucociliar deficiente y el tratamiento antibiótico de las infecciones respiratorias. Las medidas terapéuticas están encaminadas a prevenir la aparición de las exacerbaciones respiratorias, las bronquiectasias y enlentecer la progresión de la enfermedad.<sup>10,17,19</sup> Los pacientes deben evitar la exposición al humo del tabaco y vacunarse frente a neumococo y anualmente frente a la gripe. La Sociedad Europea de Respiración recomienda la toma de un cultivo de esputo cada tres meses en el seguimiento. Para los episodios de agudización de los síntomas respiratorios, se recomienda el uso temprano de antibióticos ya que son ocasionadas más frecuentemente por *Haemophilus influenzae*,

*Streptococcus pneumoniae*, *Streptococcus aureus*, y en pacientes adultos por *Pseudomonas aeruginosa* o micobacterias no tuberculosas. No hay evidencia para el uso profiláctico de antibióticos en bajas dosis. Podría considerarse el empleo de azitromicina en casos de bronquiectasias asociadas a exacerbaciones frecuentes.<sup>20,21</sup> A las manifestaciones extrapulmonares, se debe dar un manejo antibiótico adecuado y oportuno para los episodios de otitis media aguda. La intervención quirúrgica de la poliposis nasal y de las bronquiectasias puede ser beneficiosa para algunos pacientes, si la alteración es localizada a un segmento pulmonar.<sup>22,23</sup> El trasplante de pulmón es la terapia de elección en pacientes con insuficiencia respiratoria terminal, mientras que se requiere un trasplante corazón-pulmón en los pacientes con situs inversus o con función cardíaca deteriorada.<sup>23</sup> En conclusión la discinesia ciliar primaria y el síndrome de Kartagener, son enfermedades poco frecuentes que tienen presentación clínica similar a otras afecciones de las vías respiratorias. Es importante conocer su fisiopatología y características clínicas para establecer una sospecha diagnóstica oportuna y poder garantizar que reciban atención especializada multidisciplinaria. En la actualidad, grupos de investigación multidisciplinarios como el European Bronchiectasis Registry (<https://www.bronchiectasis.eu/>) adelantan investigación en esta y otras enfermedades huérfanas caracterizadas por bronquiectasias, lo que en un futuro permitirá tener disponibles nuevos tratamientos para brindar un manejo óptimo a estos pacientes. Nuestra paciente se manejó enérgicamente con antibióticos, rehabilitación pulmonar y educación para el manejo de su drenaje postural. Es vital el tratamiento no farmacológico para su control en casa.

## CONTRIBUCIONES

Los autores participaron de manera activa en diagnóstico y tratamiento de la paciente, así como en la elaboración de presentación de caso.

## DETALLES DE AUTORES

Suyapa Sosa Ferrari, Médica Especialista en Neumología; [sosaferrari@gmail.com](mailto:sosaferrari@gmail.com),

Luisa Rodríguez, Médica General; [lalita26\\_rodriguez@yahoo.com](mailto:lalita26_rodriguez@yahoo.com)

Javier Sánchez, Médico residente del tercer año del postgrado de Medicina Interna; [javier\\_sanchezs07@hotmail.com](mailto:javier_sanchezs07@hotmail.com)

Gerardo Mejía, Médico residente del segundo año del postgrado de Neumología; [gerardomejiareyes@yahoo.es](mailto:gerardomejiareyes@yahoo.es)

## REFERENCIAS

- Shapiro AJ, Zariwala MA, Ferkol T, Davis SD, Sagel SD, Dell SD, et al. Diagnosis, monitoring, and treatment of primary ciliary dyskinesia: PCD foundation consensus recommendations based on state of the art review. *Pediatr Pulmonol*. 2016;51(2):115-32
- Mirra V, Werner C, Santamaría F. Primary ciliary dyskinesia: an update on clinical aspects, genetics, diagnosis, and future treatment strategies. *Front Pediatr*. 2017;5:135.
- Ul Hassan A, Hassan G, Khan SH, Rasool Z, Abida A. Ciliopathy with special emphasis on kartagener syndrome. *Int J Health Sci*. 2009;3(1):65-9.
- Popatia R, Haver K, Casey A. Primary ciliary dyskinesia: an update on new diagnostic modalities and review of the literature. *Pediatr Allergy Immunol Pulmonol*. 2014;27(2):51-9.
- Horani A, Ferkol TW. Primary ciliary dyskinesia and associated sensory ciliopathies. *Expert Rev Respir Med*. 2016;10(5):569-76.
- Escribano Montanera A, Armengot Carceller M. Discinesia ciliar primaria. *An Pediatr Contin*. 2013;11:38-45.
- Munro NC, Currie DC, Lindsay KS, Ryder TA, Rutman A, Dewar A, et al. Fertility in men with primary ciliary dyskinesia presenting with respiratory infection. *Thorax*. 1994;49(7):684-7.

8. Halbert SA, Patton DL, Zarutskie PW, Soules ML. Function and structure of cilia in the fallopian tube of an infertile woman with Kartagener's syndrome. *Hum Reprod.* 1997;12(1):55-8.
9. Lucas JS, Barbato A, Collins SA, Goutaki M, Behan L, Caudri D, et al. European Respiratory Society guidelines for the diagnosis of primary ciliary dyskinesia. *Eur Respir J.* 2017;49(1):1601090.
10. Behan L, Dimitrov BD, Kuehni CE, Hogg C, Carroll M, Evans HJ, et al. PICADAR: a diagnostic predictive tool for primary ciliary dyskinesia. *Eur Respir J.* 2016;47(4):1103-12.
11. American Thoracic Society, European Respiratory Society. ATS/ERS recommendations for standardized procedures for the online and offline measurement of exhaled lower respiratory nitric oxide and nasal nitric oxide. *Am J Respir Crit Care Med.* 2005;171(8):912-30.
12. Leigh MW, Hazucha MJ, Chawla KK, Baker BR, Shapiro AJ, Brown DE, et al. Standardizing nasal nitric oxide measurement as a test for primary ciliary dyskinesia. *Ann Am Thorac Soc.* 2013;10(6):574-81.
13. Shapiro AJ, Josephson M, Rosenfeld M, Yilmaz O, Davis SD, Polineni D, et al. Accuracy of nasal nitric oxide measurement as a diagnostic test for primary ciliary dyskinesia. A systematic review and meta-analysis. *Ann Am Thorac Soc.* 2017;14(7):1184-96.
14. Afzelius BA, Mossberg B, Bergstrom SE. Immotile cilia syndrome (primary ciliary dyskinesia), including kartagener syndrome. In: Valle DL, Antonarakis S, Ballabio A, Beaudet AL, Mitchell GA, editors. *The online metabolic and molecular bases of inherited disease* [Internet]. Nueva York: McGraw-Hill Education; 2019 [consultado 14 junio 2023]. Disponible en: <https://ommbid.mhmedical.com/content.aspx?bookId=2709&sectionId=225554987>
15. Armengot Carceller M, Carda Batalla C, Escribano A, Samper GJ. Study of mucociliary transport and nasal ciliary ultrastructure in patients with Kartagener's syndrome. *Arch Bronconeumol.* 2005;41(1):11-5.
16. Carlen B, Stenram U. Primary ciliary dyskinesia: a review. *Ultrastruct Pathol.* 2005;29(3-4):217-220.
17. Shoemark A, Frost E, Dixon M, Olsson S, Kilpin K, Patel M, et al. Accuracy of immunofluorescence in the diagnosis of primary ciliary dyskinesia. *Am J Respir Crit Care Med.* 2017;196(1):94-101.
18. Marthin JK, Mortensen J, Pressler T, Nielsen KG. Pulmonary radioaerosol mucociliary clearance in diagnosis of primary ciliary dyskinesia. *Chest.* 2007;132(3):966-76.
19. Walker WT, Young A, Bennett M, Guy M, Carroll M, Fleming J, et al. Pulmonary radioaerosol mucociliary clearance in primary ciliary dyskinesia. *Eur Respir J.* 2014;44(2):533-5.
20. Lobo J, Zariwala MA, Noone PG. Primary ciliary dyskinesia. *Semin Respir Crit Care Med.* 2015;36(2):169-79.
21. Leigh MW, Pittman JE, Carson JL, Ferkol TW, Dell SD, Davis SD, et al. Clinical and genetic aspects of primary ciliary dyskinesia/Kartagener syndrome. *Genet Med.* 2009;11(7):473-87.
22. Knowles MR, Daniels LA, Davis SD, Zariwala MA, Leigh MW. Primary ciliary dyskinesia. Recent advances in diagnostics, genetics, and characterization of clinical disease. *Am J Respir Crit Care Med.* 2013;188(8):913-22.
23. Tkebuchava T, Niederhäuser U, Weder W, von Segesser LK, Bauersfeld U, Felix H, et al. Kartagener's syndrome: Clinical presentation and cardiosurgical aspects. *Ann Thorac Surg.* 1996;62(5):1474-9.

**ABSTRACT. Introduction:** Kartagener Syndrome is a clinical variant of primary ciliary dyskinesia It is a rare autosomal recessive disease, one in every 32,000 births, characterized by a triad of bronchiectasis, chronic sinusitis and situs inversus partial o total. We present the case female with this disease and review the diagnostic, therapeutic strategies and prognosis. **Case description:** A 20-year-old female student denies toxic habits with history of repeated respiratory infections since childhood, nasal polypectomy; presents persistent cough with purulent expectoration, mild dyspnea, sporadic febrile episodes, and constitutional symptoms. On physical examination: regular general condition, tachypnea, tachycardia hypoxemia sat O2 89% baseline, lungs were auscultated crackles at the left base. Tests: hemogram (leukocytosis with neutrophilia), 3 sputum smears (negative), Sudan IV (negative), amylase (negative), chest X-ray showing dextrocardia and bronchiectasis in the lingula high resolution chest tomography, showed bilateral cystic bronchiectasis predominantly in lingual abdominal ultrasound revealed: situs inversus, electrocardiogram: right axis, **Conclusion:** Kartagener Syndrome is a rare disease that has a clinical presentation similar to other respiratory tract conditions. It is important to know its pathophysiology and clinical characteristics to establish a proper diagnosis and guarantee specialized multidisciplinary treatment. This clinical entity should be considered when finding partial or total situs inversus to specify a diagnosis. **Keywords:** Dextrocardia, Kartagener Syndrome, Situs inversus.