




IMAGEN EN LA PRÁCTICA CLÍNICA

Hiperleucocitosis secundaria a infiltración blástica en Leucemia Mieloide M6: Eritroleucemia

Hyperleukocytosis secondary to blastic infiltration in Myeloid Leukemia M6: Erythroleukemia

Mónica Fernanda Medina Guillén^{1,2}  <https://orcid.org/0000-0003-1479-3980>, José Roberto Andino Vásquez^{1,2}  <https://orcid.org/0009-0003-0830-1887>, Clarissa Lizeth Aguilar Molina^{1,3}  <https://orcid.org/0000-0002-5696-6483>.

¹Hospital Escuela, Departamento de Gestión Académica e Investigación; Tegucigalpa, Honduras.

²Instituto de Enfermedades Infecciosas y Parasitología Antonio Vidal; Tegucigalpa, Honduras.

³Universidad Nacional Autónoma de Nicaragua, Centro de Investigaciones y Estudios de la Salud (CIES-UNAN); Managua, Nicaragua.

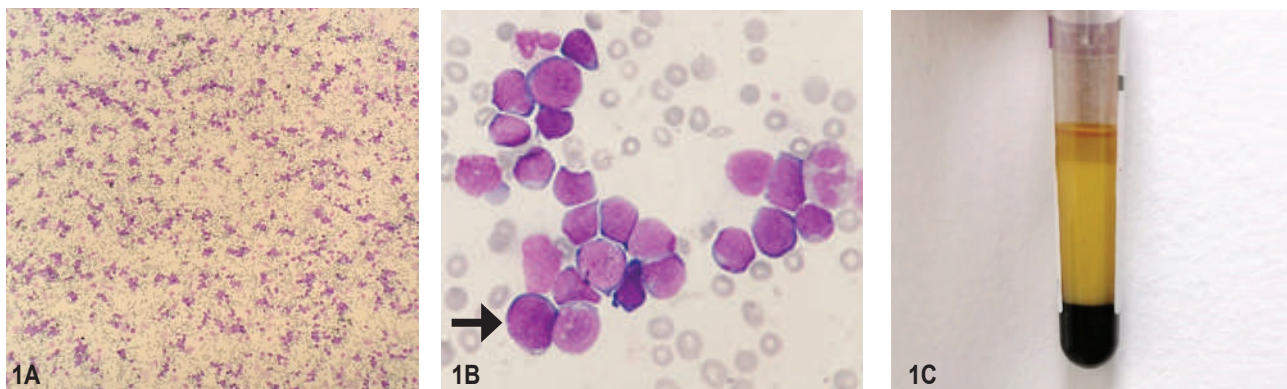


Figura 1. Paciente masculino de 1 mes de vida, procedente de San José Pane, Comayagua, Honduras. Se presentó con historia de una semana de distensión abdominal y edema de miembros inferiores con presencia de fóvea. El hemograma inicial reportó 223,000 leucocitos/ μ L y el frotis de sangre periférica evidenció infiltración blástica. En la **figura 1** se presenta el frotis de sangre periférica, tinción May Grünwald-Giemsa. Se observa hiper celularidad con infiltración blástica (**figura 1A**, magnificación 10x). En la **figura 1B** se observa extensa cantidad de precursores eritroides principalmente eritroblastos basófilos y proeritroblastos (magnificación 100x). Se señala eritroblasto caracterizado por la presencia de vacuolas, cromatina dispersa y relación núcleo citoplasma alterada (flecha negra). En la **figura 1C** se presenta muestra de sangre periférica en tubo ácido etilendiaminotetraacético (EDTA), demostrando amplia fracción intermedia debido a la hiperleucocitosis. La citometría de flujo reportó población patológica de interés del 87.7% que expresa antígenos mieloides: CD33+ (84%), CD117+ (79%), CD71+ (35%), CD13+ (21%), MPO+ (20%). Se consigna como diagnóstico Leucemia Eritroide Aguda (LMA-M6) por su fenotipo característico de proliferación eritroblástica. La Leucemia Mieloide Aguda (LMA) constituye 15-20% de la leucemia infantil.¹ Según la Clasificación de la Asociación Franco-Américo Británica (FAB), solamente el 1.6% de estos casos corresponde a la eritroleucemia (LMA-M6).²

CONTRIBUCIONES:

CLAM participó en el diagnóstico y manejo del caso. Todos los autores contribuyeron en igual forma en la búsqueda de información, redacción y aprobación final del artículo.

DETALLES DE LOS AUTORES

Mónica Fernanda Medina Guillén, Médica general; fernandaguillen1815@gmail.com

José Roberto Andino Vásquez, Médico general, Máster en Entrenamiento y Nutrición Deportiva; joroan520@gmail.com

Recibido: 30-07-2024 Aceptado: 12-09-2024 Primera vez publicado en línea:

Dirigir correspondencia a: Mónica Fernanda Medina Guillén

Correo electrónico: fernandaguillen1815@gmail.com

DECLARACIÓN DE RELACIONES Y ACTIVIDADES FINANCIERAS Y NO FINANCIERAS:

Este artículo fue preparado bajo subvención de Wellcome Trust, Reino Unido, referencia 226688/F122/Z.

DECLARACIÓN DE CONFLICTOS DE INTERÉS: Ninguna.

Clarissa Lizeth Aguilar Molina, Oncóloga pediatra, Pasante de Doctorado en la Universidad Nacional Autónoma de Nicaragua, Centro de Investigaciones y Estudios de la Salud (CIES-UNAN); Managua, Nicaragua; claguilar01@gmail.com

REFERENCIAS

- Makkar H, Majhi RK, Goel H, Gupta AK, Chopra A, Tanwar P, et al. Acute myeloid leukemia: novel mutations and their clinical implications. *Am J Blood Res.* 2023;13 (1):12–27.
- Asociación de Hematología Pediátrica de Centroamérica. Protocolo de tratamiento para niños con leucemia mieloide aguda no-promielocítica no tratada previamente. El Salvador: AHOPCA; 2007.

Forma de citar: Medina-Guillén MF, Andino-Vásquez JR, Aguilar-Molina CL. Hiperleucocitosis secundaria a infiltración blástica en Leucemia Mieloide M6: Eritroleucemia. *Rev Méd Hondur.* 2024; 92 (2): 139. DOI: <https://doi.org/10.5377/rmh.v92i2.18914>

© 2024 Autor(es). Artículo de acceso abierto bajo la licencia <https://creativecommons.org/licenses/by/4.0/deed.es> 