





## CASO CLÍNICO

## Peritonitis meconial fetal: reporte de caso

*Fetal meconium peritonitis: case report*

Francis Andrea Vásquez Triminio<sup>1</sup>  <https://orcid.org/0009-0001-1436-0360>, Kary Lizer Antúnez Williams<sup>1</sup>  <https://orcid.org/0009-0008-8190-3995>, Paola Julissa Perdomo Membreño<sup>2</sup>  <https://orcid.org/0009-0005-0093-9784>, Enrique Tomé Zelaya<sup>3</sup>  <https://orcid.org/0009-0006-6469-4939>.

<sup>1</sup>Universidad Nacional Autónoma de Honduras, Facultad de Ciencias Médicas, Departamento de Pediatría; Tegucigalpa, Honduras.

<sup>2</sup>Secretaría de Salud, Hospital Materno Infantil, Unidad de Cuidados Intensivos Neonatales; Tegucigalpa, Honduras.

<sup>3</sup>Secretaría de Salud, Hospital Materno Infantil, Unidad de Cirugía Pediátrica; Tegucigalpa, Honduras.

**RESUMEN. Introducción:** La peritonitis meconial es una condición que se reporta 1 en 30,000 neonatos, se presenta con inflamación del peritoneo, asas intestinales y mesenterios como consecuencia de perforación intestinal secundaria a patología subyacente como atresia intestinal, íleo meconial, vólvulo, entre otras causas. **Descripción del caso:** neonato de 38 semanas de gestación en quien se sospechó peritonitis meconial por ultrasonografía obstétrica, reportando polihidramnios y asas dilatadas de intestino delgado; se realiza cesárea y se encuentra neonato con ascitis y distensión abdominal. Se ejecutó laparotomía exploratoria en menor de 24 horas de vida, y se reportó vólvulo, meconio intraluminal espeso e isquemia irreversible de intestino delgado, se practicó resección de segmento y anastomosis yeyuno-ileal, evacuación de meconio y lavado de cavidad abdominal. El neonato falleció a los 21 días secundario a complicaciones derivadas de su condición inicial: neumoperitoneo, múltiples adherencias y choque séptico. **Conclusión:** Esta es una condición poco frecuente, grave, con tasas de supervivencia que en la actualidad han aumentado más del 90%, debido a los avances en el diagnóstico prenatal, los procedimientos quirúrgicos y cuidados intensivos neonatales. Se recomienda el uso de la ultrasonografía obstétrica o neonatal ante la sospecha de peritonitis meconial para abordaje quirúrgico oportuno. **Palabras clave:** Íleo meconial, Peritonitis, Recién nacido, Vólvulo intestinal.

## INTRODUCCIÓN

La peritonitis meconial, descrita en 1961 por Morgagni, se definió como la inflamación del peritoneo, asas intestinales y mesenterios debido a una reacción química aséptica, localizada o generalizada, por la entrada de meconio en la cavidad peritoneal del feto, como consecuencia de una perforación intestinal,<sup>1,2</sup> que generalmente conlleva a respuesta inflamatoria secundaria y resulta en isquemia del mesenterio;<sup>3,4</sup> se relaciona con varias patologías subyacentes como perforación con obstrucción (atresia intestinal, íleo meconial, vólvulo, hernia inguinal, intususcepciones, síndrome de tapón de meconio, enfermedad de Hirschprung) y perforación sin obstrucción (apendicitis perforada, insuficiencia vascular, enfermedad por divertículo de Meckel).<sup>1,3,5,6</sup> La peritonitis meconial se clasifica en generalizada, fibroadhesiva, quística, y pseudoquística, esta última es menos frecuente; algunos casos pueden resolverse espontáneamente intraútero o no se observan clínicamente al nacer.<sup>1,5</sup> La incidencia se reporta en aproximadamente 1/30,000 nacidos vivos;<sup>1,2,7</sup> la calcificación intraabdominal es un hallazgo patognomónico detectado por radiografía simple o ecografía; actualmente, la tasa de supervivencia se reporta en más del 90%, debido a los avances en el diagnóstico prenatal, los procedimientos quirúrgicos y cuidados intensivos neonatales, en épocas anteriores, la tasa de mortalidad era mayor del 80%.<sup>1,5,8</sup>


El diagnóstico se realiza mediante estudios ecográficos, cuando se trata de un íleo meconial simple se observa dilatación del intestino delgado proximal y adelgazamiento del colon debido a un mal funcionamiento; calcificaciones peritoneales, las cuales se observan como puntos o líneas ecogénicas o masas calcificadas en abdomen, pelvis fetal y/o escroto en fetos masculinos por lo que se debe pensar en un íleo complejo, que

Recibido: 19/07/2023 Aceptado: 19/03/2024 Primera vez publicado en línea: 01-11-2024  
Dirigir correspondencia a: Francis Andrea Vásquez Triminio  
Correo electrónico: andrea\_92triminio@yahoo.com

**DECLARACIÓN DE RELACIONES Y ACTIVIDADES FINANCIERAS Y NO FINANCIERAS:** Ninguna.

**DECLARACIÓN DE CONFLICTOS DE INTERÉS:** Ninguna.

**Forma de citar:** Vásquez-Triminio FA, Antúnez-Williams KL, Perdomo-Membreño PJ, Tomé-Zelaya E. Peritonitis meconial fetal: reporte de caso. Rev Méd Hondur. 2024; 92(Supl. 2): 8-12. DOI: <https://doi.org/10.5377/rmh.v92iSupl.2.19010>

© 2024 Autor(es). Artículo de acceso abierto bajo la licencia <https://creativecommons.org/licenses/by/4.0/deed.es> 

dificulta el diagnóstico ecográfico de atresia o vólvulo, además se puede detectar ascitis y pseudoquistes de meconio, estos últimos se reportan como imágenes hipoeoicas de contenido heterogéneo, delimitadas por una pared con áreas calcificadas, polihidramnios y la hiperecogenicidad intestinal son frecuentes en ambos casos.<sup>1,3,5</sup> El manejo de un feto diagnosticado con peritonitis meconial es quirúrgico temprano lo que aumenta la tasa de supervivencia y el pronóstico;<sup>5</sup> estimando que los neonatos operados entre las 36 y 48 horas de vida tienen una tasa de mortalidad cuatro veces mayor comparada con aquellos operados durante las primeras 24 horas; y después de las 48 horas, las tasas de mortalidad alcanzan entre el 80% y el 91%.<sup>1</sup> Para la indicación de una cirugía urgente en fetos con diagnóstico ecográfico de peritonitis meconial, se utiliza la clasificación de Zangheri: Grado 0 (calcificaciones intraabdominales aisladas), Grado 1 (calcificaciones intraabdominales y uno de los siguientes: ascitis, pseudoquiste o dilatación intestinal), Grado 2 (calcificación intraabdominal y dos de los siguientes: ascitis, pseudoquiste o dilatación intestinal) y Grado 3 (todos los anteriores).<sup>1,2</sup>

Se encontró a nivel latinoamericano algunos reportes de casos de peritonitis meconial como el de Cabrera Valerio C, et al; en Perú;<sup>9</sup> Ormeño Mellado O, et al; en Chile;<sup>10</sup> Huacón J, et al; en Ecuador;<sup>11</sup> sin embargo, a nivel centroamericano y nacional no se encontró evidencia publicada acerca de esta condición; siendo el primer caso que se reporta en Honduras, feto con peritonitis meconial secundaria a perforación, con obstrucción por íleo complejo asociado a vólvulo con sospecha diagnóstica inicial mediante ecografía obstétrica prenatal, destacando su valor predictivo en la necesidad de la cirugía postparto. El objetivo de los autores fue reportar el primer caso en Honduras de peritonitis meconial manejado en el Hospital Materno Infantil.

## DESCRIPCIÓN DEL CASO

Recién nacido, único, masculino con edad gestacional de 38 semanas. La madre del recién nacido tenía 28 años, casada, analfabeta, procedente de Guaimaca, Francisco Morazán. Historia gineco-obstétrica: gestas 2, partos 1, hijos vivos 1, número de controles prenatales 6 por médico en establecimiento de salud público, Tipo y Rh O positivo, VIH negativo, VDRL no realizado, inmunización toxoide tetánico no vigente. Antecedentes personales patológicos, quirúrgicos, infecciosos, negativos. La madre fue referida con ultrasonografía obstétrica con reporte de polihidramnios, asas dilatadas de intestino delgado versus ano imperforado. Se realizó cesárea de emergencia a las tres horas posterior al ingreso, Apgar 8 al primer minuto y 9 al quinto minuto, maniobras de reanimación convencional, líquido amniótico claro, abundante. Al examen físico, peso: 3,080 gramos, talla 48 centímetros, perímetro cefálico 33 centímetros, perímetro torácico 31 centímetros, perímetro abdominal 41 centímetros. Abdomen: distensión abdominal, circulación colateral, ascitis y ano permeable (**Figura 1**). Estudios de imagen (6 horas de vida): radiografía toraco abdominal: niveles hidroaéreos (**Figura 2**). Ultrasonografía abdominal: líquido libre en cavidad

con detritus, dilatación de asas de intestino delgado con datos de obstrucción, sin identificar causa, barro biliar, por lo que se sospecha peritonitis meconial fetal.

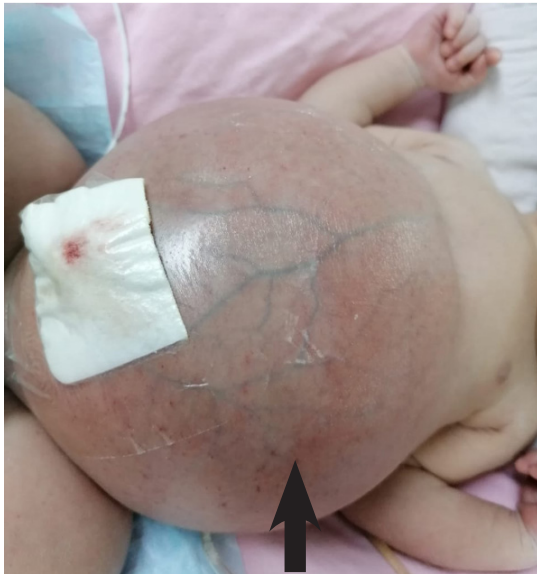Se le realizó laparotomía exploratoria a las 21:00 horas de vida, por sospecha de obstrucción intestinal; con hallazgos en cavidad abdominal: abundante líquido peritoneal meconial, no fétido, +/- 200 mililitros, vólvulo intestinal a +/- 80 centímetros de ángulo de *treitz*, con sección completa de intestino delgado, con +/- 40 centímetros de intestino delgado necrótico y +/- 10 centímetros de cada lado con isquemia irreversible; además lesión en asa de balde de íleon a +/- 20 centímetros de válvula ileocecal; distal al vólvulo, meconio intraluminal espeso y calcificado, colon íntegro en toda su extensión, confirmando el diagnóstico de peritonitis meconial fetal. Procedimiento: desdoblamiento de asa valvulada, resección de 40 centímetros de intestino delgado con isquemia irreversible, anastomosis yeyuno-ileal termino terminal; resección 10 centímetros de íleon a 20 centímetros de válvula ileocecal más anastomosis ileo-ileal. Evacuación de meconio y lavado de cavidad abdominal (**Figura 3 y 4**).

Posteriormente se le realizó segunda laparotomía exploratoria a los 11 días de vida por complicaciones, persistencia de la distensión abdominal, intolerancia a la vía oral, neumoperitoneo, múltiples adherencias; entre asas, anastomosis ileo-ileal con fuga, anastomosis yeyuno-ileal sin fuga. Se realizó lisis de adherencias e ileostomía. En la ultrasonografía transfontanelar (13 días de vida): hemorragia de la matriz germinal grado I. Reporte de Biopsia (20 días de vida): se encontró intestino delgado: necrosis isquémica transmural con áreas de hemorragia secundario a perforación. Se reportó fallecimiento (a los 21 días de vida) secundario a complicaciones y choque séptico.

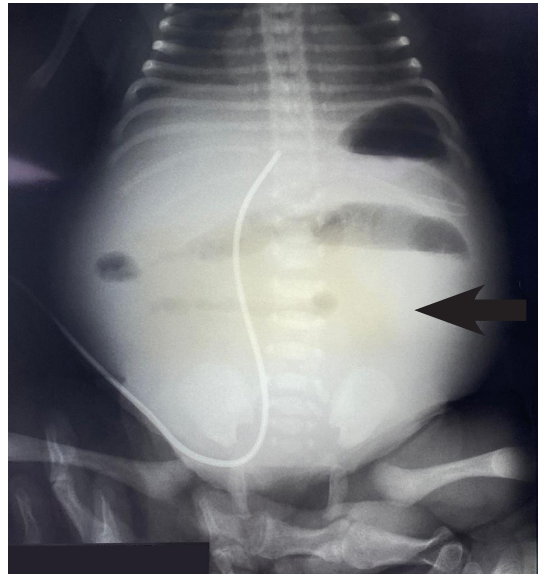
## DISCUSIÓN

Se presentó caso de recién nacido, masculino, en quien se sospechó obstrucción intestinal por ultrasonografía obstétrica fetal a las 38 semanas de edad gestacional que reportó polihidramnios, asas dilatadas de intestino delgado versus ano imperforado, por lo que se realizó cesárea a las 3 horas de ingreso a la institución, presentando al nacer distensión abdominal, circulación colateral, ascitis y ano permeable; y en reporte de ultrasonografía abdominal a las 6 horas de vida se encontró líquido libre en cavidad con detritus, dilatación de asas de intestino delgado con datos de obstrucción, aunque no se identificó la causa subyacente. Según la literatura revisada la peritonitis meconial fetal es una condición poco frecuente, se reporta en 1/30,000 nacidos vivos, afecta a ambos sexos y se presenta en el neonato con distensión abdominal (96%);<sup>1,12</sup> similar hallazgo encontrado en este caso particular, sin anomalías o malformaciones congénitas aparentes.

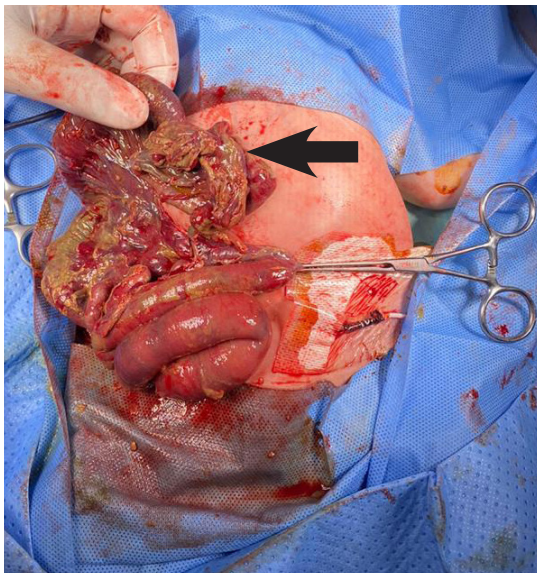
En un reporte de caso por Piccioni MG, *et al*; respecto a los datos maternos de una mujer de 32 años en su segundo embarazo, con 34 6/7 semanas de gestación, ingresada por ascitis fetal y polihidramnios según reporte de ecografía que descartó anomalías fetales importantes, se realizó cesárea a



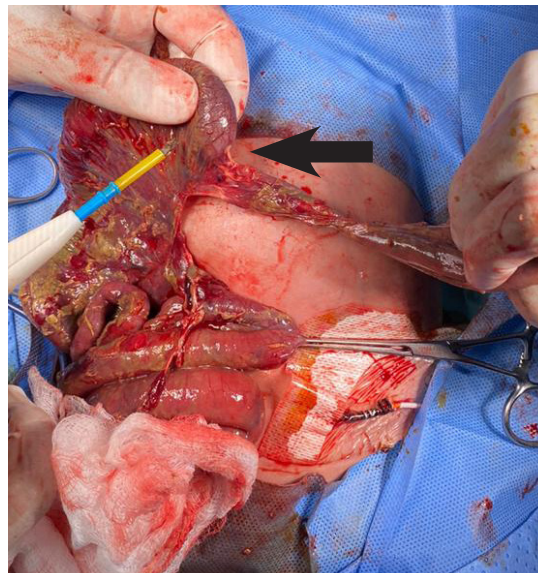
**Figura 1.** Neonato primera hora de vida. Distensión abdominal, circulación colateral, ascitis (Flecha negra).



**Figura 2.** Radiografía toraco-abdominal del neonato. Se observa niveles hidroaéreos, distensión abdominal (Flecha negra).



**Figura 3.** Primera laparotomía exploratoria. Se observa vólvulo intestinal (Flecha negra).



**Figura 4.** Primera laparotomía exploratoria. Se observa segmento atrésico (Flecha negra).

las 35 semanas de gestación, y se obtiene recién nacida de 2,600 gramos, puntaje de Apgar 4 y 9 al primer y quinto minuto respectivamente;<sup>6</sup> sin embargo, en nuestro reporte, la madre tenía 28 años de edad, en segunda gestación, siendo ingresada por polihidramnios y se realizó cesárea de urgencia obteniendo recién nacido con puntaje de Apgar de 8 al primer minuto. También coincide con el caso reportado por Han Y, *et al*; de un recién nacido masculino, con 39 3/7 semanas de gestación, peso al nacer 3,430 gramos, ingresado a unidad neonatal por obstrucción intestinal, con ecografía que reveló dilatación intestinal y estudio de resonancia magnética que sugirió peritonitis meconial fetal combinada con obstrucción intestinal incompleta y ascitis;<sup>13</sup> aunque en este reporte no se realizó resonancia

magnética, los hallazgos ultrasonográficos fueron similares a los reportados en este caso.

Es relevante la realización de la ultrasonografía fetal o neonatal, cuando se sospecha de peritonitis meconial por obstrucción intestinal, siendo de suma importancia para el manejo. Tal como sucedió en este caso que el estudio ultrasonográfico prenatal que reportó datos sugestivos de peritonitis meconial, a las 6 horas de vida se confirma la presencia de líquido libre en cavidad abdominal con detritus, dilatación de asas de intestino delgado con datos de obstrucción sin identificar la causa y barro biliar; lo que permitió el manejo oportuno del neonato; que además coincide con los datos del reporte de una serie de nueve casos de Fu F *et al*; en donde los hallazgos ecográ-

ficos prenatales reportaron calcificaciones intraabdominales en 88.9%, ascitis fetal visible y pseudoquiste intraabdominal 55.6%, respectivamente, además, hidramnios 66.7% y edema fetal en un caso; de tal manera que la ecografía prenatal puede detectar peritonitis meconial fetal en edad gestacional promedio de 36 semanas.<sup>2</sup> Según Rodríguez Guedes A, et al; el diagnóstico ecográfico prenatal de la peritonitis meconial tiene un papel importante y se ha demostrado mejora significativa de los resultados perinatales, y aunque los hallazgos son variables se debe tener en cuenta que va a depender de la gravedad de la perforación y del momento evolutivo en que se realiza el diagnóstico.<sup>14</sup>

En este caso, el neonato fue sometido a procedimiento quirúrgico (laparotomía exploratoria) antes de las 24 horas de vida por sospecha de obstrucción intestinal, encontrando abundante líquido en cavidad abdominal no fétido; sin embargo, se identificó vólvulo intestinal con isquemia irreversible, por lo que se confirma el diagnóstico de peritonitis meconial por obstrucción intestinal, se realizó desdoblamiento de asa y resección parcial de intestino delgado, además de la evacuación del meconio y lavado de la cavidad abdominal y se envía intestino a estudio patológico. Según lo reportado en la literatura, el íleo complejo o complicado se asocia con vólvulo, atresia o perforación intestinal; lo que produce una peritonitis química,<sup>5,6</sup> ocasionada por la impactación de meconio denso y pegajoso, cuyo diagnóstico se realiza por ultrasonido fetal; con aumento de la tasa de supervivencia en recién nacidos con cirugía realizada durante las primeras 24 horas; y tasas de mortalidad después de las 48 horas >90%.<sup>1,5</sup>

Sin embargo, pese a las intervenciones realizadas se reportó el fallecimiento del neonato a los 21 días de vida, como consecuencia de condición inicial (íleo complejo complicado) y complicaciones postoperatorias como neumoperitoneo y múltiples adherencias entre asas, además de choque séptico, con biopsia de intestino delgado que reportó necrosis isquémica transmural con áreas de hemorragia secundario a perforación; según la literatura revisada el pronóstico de estos casos está relacionado con la edad gestacional al momento del parto, la

presencia de anomalías asociadas, el sitio de la obstrucción y la presencia de complicaciones;<sup>6</sup> en este paciente se presentó obstrucción por lo que se realizó resección de segmento del intestino delgado por isquemia irreversible, con complicaciones graves que derivaron en el fallecimiento; similar a lo reportado por Jiang Y, et al; quien reportó el fallecimiento de cuatro pacientes con peritonitis meconial por complicaciones derivadas de infección grave y dos por insuficiencia respiratoria.<sup>15</sup>

En conclusión, los hallazgos expuestos en este caso sobre peritonitis meconial se corresponden con otros reportes descritos en la literatura por otros autores; sin embargo, aunque es una condición poco frecuente, la misma es grave con tasas de supervivencia que en la actualidad han aumentado en más del 90% debido a los avances en el diagnóstico prenatal, los procedimientos quirúrgicos y cuidados intensivos neonatales. Se recomienda que durante la valoración ultrasonográfica tener en consideración el diagnóstico de peritonitis meconial.

Se obtuvo el consentimiento informado y firmado por la madre del paciente para la publicación de este artículo.

## CONTRIBUCIONES

Todos los autores contribuyeron al desarrollo de este estudio y del artículo de acuerdo con los criterios de autoría. FAVT, K LAW, PJPM, ETZ participaron en el diseño del estudio, recolección y análisis de los datos. Todos los autores revisaron la redacción y aprobación del manuscrito.

## DETALLES DE LOS AUTORES

Francis Andrea Vásquez Triminio, Médica, especialista en pediatría; andrea\_92triminio@yahoo.com

Kary Lizer Antúnez Williams, Médica, especialista en pediatría; karyantunez@yahoo.com

Paola Julissa Perdomo Membreño, Médica, especialista en pediatría, Subespecialista en Neonatología; paola\_jm14@hotmail.com

Enrique Tomé Zelaya, Médico, cirujano pediatra; enriquetome@yahoo.com

## REFERENCIAS

1. Tipiani Rodríguez O, Arrunátegui Alejandría R, Berrocal Anaya W, Rodríguez Miranda J, Escalante Jibaja R, Jaramillo Ventura J, et al. Prenatal diagnosis of fetal meconium peritonitis: Case report and review of the literature. *Rev Peru Ginecol Obstet* [Internet]. 2021 [consultado 17 marzo 2023];67(2):1-6. Disponible en: <https://doi.org/10.31403/rpgo.v67i2329>
2. Fu F, Song X, Huang F, Yuan H, Xiao L. Fetal Meconium Peritonitis: A Clinical Study of Nine Cases. *Comput Intell Neurosci*. [Internet] 2022 [consultado 17 marzo 2023]; 2022:8658999. Disponible en: <https://www.ncbi.nlm.nih.gov/pubmed/35669660>
3. Park KH, Bae MH, Lee NR, Han YM, Byun SY, Kim HY. Meconium peritonitis resulting from different etiologies in siblings: a case report. *BMC Pediatr* [Internet]. 2020 [consultado 20 enero 2023]; 20(1):106. Disponible en: <https://www.ncbi.nlm.nih.gov/pubmed/32138710>
4. Rojas C, Peredo D, Fernández B, Néstor Lagos N, Claudio García C. Ascitis fetal como manifestación de peritonitis meconial; presentación de un caso y revisión de literature. *Rev Chil Obstet Ginecol* [Internet]. 2018 [consultado 20 enero 2023];83(1):104-10. Disponible en: [https://www.scielo.cl/scielo.php?script=sci\\_arttext&pid=S0717-75262018000100104](https://www.scielo.cl/scielo.php?script=sci_arttext&pid=S0717-75262018000100104)
5. Gunadi, Prathana S, Amadeus VC, Ramadhita, Iskandar K, Anggraini A. The importance of prenatal diagnosis for the surgical strategy of giant cystic meconium peritonitis: A case report. *Heliyon* [Internet]. 2023 [consultado 14 abril 2023];9(1):e12960. Disponible en: <https://www.ncbi.nlm.nih.gov/pubmed/36711283>
6. Piccioni MG, Merlino L, D'Ovidio G, Del Prete F, Galli V, Petrivelli L, et al. Case Series of Acute Meconium Peritonitis Secondary to Perforation of the Ileum in the Antepartum Period. *J Clin Med* [Internet]. 2022 [consultado 03 junio 2023];11(23). Disponible en: <https://www.ncbi.nlm.nih.gov/pubmed/36498701>
7. Wang Y, Wu Y, Guan W, Yan W, Li Y, Fang J, et al. Meconium peritonitis due to fetal appendiceal perforation: two case reports and a brief review of the literature. *BMC Pediatrics* [Internet]. 2018 [consultado 17 abril 2023];18(162):1-5. Disponible en: <https://doi.org/10.1186/s12887-018-1133-8>
8. Lu Y, Ai B, Zhang W, Liu H. Fetal magnetic resonance imaging contributes to the diagnosis and treatment of meconium peritonitis. *BMC Medical Imaging*. [Internet] 2020 [consultado 03 junio 2023];20(55):1-6. Disponible

- en: <https://doi.org/10.1186/s12880-020-00453-8>
9. Cabrilerá Valerio C, González N, Moreno Reyes A, García Risk A, Madera N. Peritonitis meconial pseudoquistica por atresia intestinal perforada. Reporte de un caso. *Rev Peru Investig Matern Perinat* [Internet]. 2021 [consultado 20 enero 2023];10(1):37-40. Disponible en: <https://doi.org/10.33421/inmp.2021220>
  10. Ormeño Mellado O, Vásquez Guarda M, Mellado Sepúlveda A, Ortega Cortés V, Schnettler Rodríguez D. Diagnóstico prenatal y enfriamiento postnatal de peritonitis meconial, a propósito de un caso. *Rev Pediatr Electrón* [Internet]. 2019 [consultado 20 enero 2023];16(3):28-33. Disponible en: <https://pesquisa.bvsalud.org/portal/resource/pt/biblio-1046286>
  11. Huacón J, Crespo A, Paucar M. Peritonitis meconial en neonatos a propósito de un caso. *Rev Ecuat Pediatr* [Internet]. 2017 [consultado 16 junio 2023];18(1):32-4. Disponible en: <https://pesquisa.bvsalud.org/portal/resource/pt/biblio-996631>
  12. Ping LM, Rajadurai VS, Saffari SE, Chandran S. Meconium Peritonitis: Correlation of Antenatal Diagnosis and Postnatal Outcome - An Institutional Experience over 10 Years. *Fetal Diagn Ther* [Internet]. 2017 [consultado 10 junio 2023];42(1):57-62. Disponible en: <https://www.ncbi.nlm.nih.gov/pubmed/27649500>
  13. Han Y, Hu S, Chen B, Huang S, Qin Q, Tou J. Meconium Peritonitis, Intestinal Atresia Combined With Biliary Atresia: A Case Report. *Front Pediatr* [Internet]. 2022 [consultado 12 junio 2023];10:917116. Disponible en: <https://www.ncbi.nlm.nih.gov/pubmed/35722473>
  14. Rodríguez Guedes A, Armas Roca M, García Delgado R, García Rodríguez R, Romero Requejo A, Pérez Matos MC, M. Diagnóstico prenatal de peritonitis meconial simple. *Clin Invest Gin Obst* [Internet]. 2016 [consultado 14 junio 2023];43(3):142-4. Disponible en: [www.elsevier.es/gine](http://www.elsevier.es/gine)
  15. Jiang Y, Pan W, Wu W, Wang W, Sun S, Wang J. Can early surgery improve the outcome of patients with meconium peritonitis? A single-center experience over 16 years. *BMC Pediatrics* [Internet]. 2019 [consultado 14 junio 2023];19(473):1-6. Disponible en: <https://doi.org/10.1186/s12887-019-1844-5>

**ABSTRACT. Introduction:** meconium peritonitis is a condition that is reported in 1 in 30.000 neonates, it presents with inflammation of the peritoneum, intestinal loops and mesenteries as a consequence of intestinal perforation secondary to underlying pathology such as intestinal atresia, meconium ileus, volvulus, among other causes.

**Case description:** neonate at 38 weeks of gestation in whom meconium peritonitis is suspected by obstetric ultrasonography reporting polyhydramnios and dilated loops of the small intestine; A cesarean section was performed, and the newborn was found with ascites and abdominal distension. Exploratory laparotomy was performed less than 24 hours of age, and volvulus, thick intraluminal meconium and irreversible small intestine ischemia were reported. Segment resection and jejunio-ileal anastomosis, meconium evacuation and abdominal cavity lavage were performed. The neonate died after 21 days secondary to complications derived from the initial condition: pneumoperitoneum, multiple adhesions, and septic shock. **Conclusion:** the case mix of meconium peritonitis in this case report corresponds to other reports described in the literature by other authors; However, although it is a rare condition, it is serious, with survival rates now increasing more than 90% due to advances in prenatal diagnosis, surgical procedures, and neonatal intensive care. The authors recommend the use of obstetric or neonatal ultrasonography when meconium peritonitis is suspected of a timely surgical approach.

**Keywords:** Intestinal volvulus, Meconium ileus, Newborn, Peritonitis.