

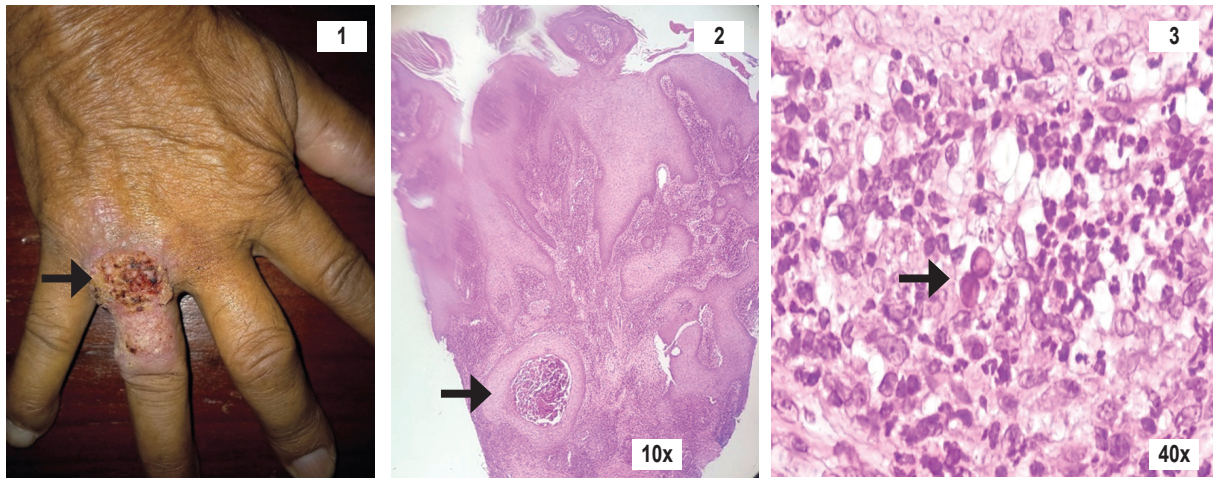
IMAGEN EN LA PRÁCTICA CLÍNICA

Cromoblastomicosis verrugosa*Verrucous chromoblastomycosis*

Iris Rosbinda Álvarez Montiel¹  <https://orcid.org/0009-0003-3528-2650>, Nelly Janeth Sandoval²  <https://orcid.org/0009-0000-3244-7702>.

¹Universidad Nacional Autónoma de Honduras, Facultad de Ciencias Médicas, Departamento de Pediatría; Tegucigalpa, Honduras,

²Universidad Nacional Autónoma de Honduras, Facultad de Ciencias Médicas, Departamento de Medicina interna; Tegucigalpa, Honduras.



Masculino de 55 años, agricultor procedente de la zona oriental de Honduras, con lesión única, verrugosa de 3 años de evolución, crecimiento lento, progresivo, asintomática en región anular de 4to dedo con puntos rojos hemorrágicos en la superficie, mide 1.5 cm x 2 cm (**Figura 1**). Biopsia: Hematoxilina eosina: papilomatosis e hiperplasia pseudoepiteliomatosa con infiltrado mixto y presencia de células muriformes (**Figuras 2 y 3, flechas negras**) reportando diagnóstico de cromoblastomicosis. Recibe tratamiento con Itraconazol 200 mg al día por 6 meses con mejoría parcial; se desconoce evolución final por inasistencia del paciente a la consulta. La cromoblastomicosis es una micosis cosmopolita, con mayor incidencia en climas tropicales, causada por levaduras de *Fonsecaea pedrosoi* (*F. pedrosoi*), *Cladophialophora carrionii* (*C. carrionii*), *Phialophora verrugosa*, *Rhinocladiella aquaspersa* y *Exophiala dermatitidis*.^{1,2} Tras la inoculación traumática en la piel, presenta cinco formas morfológicas clínicas: nodular en coliflor; tumoral extensa; placa verrugosa hiperqueratósica; placa eritematoescamosa plana y lesiones cicatriciales atróficas. El diagnóstico se confirma por biopsia y cultivo micológico.^{2,3} El tratamiento consiste en antimicóticos sistémicos (itraconazol 200-400 mg/día, terbinafina 250-500 mg/día), por períodos de 6 a 12 meses y también termoterapia y criocirugía. Los diagnósticos diferenciales son esporotricosis, leishmaniasis, micetomas, etc.³

CONTRIBUCIONES: IRAM contribuyó con la recopilación clínica, bibliográfica y realización del artículo. NJS contribuyó con la lectura de la histopatología. Ambas autoras aprobaron la versión final del artículo.

DETALLES AUTORES:

Iris Álvarez, Peditra y dermatóloga peditra; drairisderma@gmail.com
Nelly Sandoval, Dermatóloga y dermatopatóloga; njanethsandoval@gmail.com

Recibido: 28-04-2023 Aceptado: 04-12-2024 Primera vez publicado en línea: 16-12-2024
Dirigir correspondencia a: Iris Álvarez Montiel
Correo electrónico: drairisderma@gmail.com

DECLARACIÓN DE RELACIONES Y ACTIVIDADES FINANCIERAS Y NO FINANCIERAS: Ninguna.

DECLARACIÓN DE CONFLICTOS DE INTERÉS: Ninguno.

REFERENCIAS

- Ventura-Flores R, Failoc-Rojas V, Silva-Díaz H. Cromoblastomicosis: características clínicas y microbiológicas de una enfermedad desatendida. Rev. chil. infectol. 2017 [citado 26 noviembre 2024]; 34(4):404-407. Disponible en: <https://www.scielo.cl/pdf/rci/v34n4/0716-1018-rci-34-04-0404.pdf>, <http://dx.doi.org/10.4067/s071610182017000400404>
- García Gómez D, Durán Morera N, Rodríguez Rodríguez JA, Mesa Coello L, Artilles Martínez D. Diagnóstico etiológico y epidemiología de la cromoblastomicosis Acta Méd Centro. 2022, 16 (2): 272 – 279.
- Muñoz-Estrada V; Rochis-Tolosa M; Rubio-Rodríguez M; Omaña-Domínguez M; Rodríguez - Gutiérrez J. Micetoma y cromoblastomicosis simultáneamente, reporte de un caso. Med Cutan Iber Lat Am. 2021;49(1):46-50

Forma de citar: Álvarez-Montiel IR, Sandoval NJ. Cromoblastomicosis verrugosa. Rev Méd Hondur. 2024; 92(Supl.2): S48. DOI: <https://doi.org/10.5377/rmh.v92iSupl.2.19723>

© 2024 Autor(es). Artículo de acceso abierto bajo la licencia <https://creativecommons.org/licenses/by/4.0/deed.es>

