



Síndrome hemofagocítico asociado a varicela

DOI: 10.5377/alerta.v6i1.15443

Cesar Mateo Gavidia Leiva¹, Ramón David Argueta Sales²

1. Ministerio de Salud/Dirección de epidemiología, San Salvador, El Salvador.
2. Ministerio de Salud/ Región Central de Salud, Santa Tecla, La Libertad, El Salvador.

*Correspondencia
✉ cesarmat2015@gmail.com

1.  0000-0002-9351-9359
2.  0000-0001-8174-8114



ACCESO ABIERTO

Hemophagocytic syndrome associated with varicella

Citación recomendada:

Gavidia Leiva CM, Argueta Sales RD. Síndrome hemofagocítico asociado a varicela. *Alerta*. 2023;6(1):12-17. DOI: 10.5377/alerta.v6i1.15443

Recibido:

15 de diciembre de 2022.

Aceptado:

17 de enero de 2023.

Publicado:

30 de enero de 2023.

Contribución de autoría:

CMGL¹: concepción del estudio, diseño del manuscrito, búsqueda bibliográfica, recolección, manejo y análisis de los datos, redacción, revisión y edición.
RDAS²: búsqueda bibliográfica, análisis de los datos, redacción, revisión y edición.

Conflicto de intereses:

Sin conflicto de intereses.

Resumen

Presentación del caso. Lactante femenina de 14 meses de edad con desarrollo psicomotor normal, sin comórbidos. Con historia de un día de fiebre de 40 °C, intermitente, acompañada de evacuaciones diarreicas y vómitos. Fue llevada por sus padres a una clínica privada sin notar mejoría con el tratamiento médico indicado. Posteriormente, presentó deterioro clínico y fue llevada a un hospital, donde se diagnosticó un síndrome febril agudo, diarrea con deshidratación leve y faringitis. Al cuarto día de evolución inició con máculas y pápulas que progresaron a vesículas y costras. Además, presentó intolerancia a la vía oral, disnea, distensión abdominal, coma y desequilibrio hidroelectrolítico. **Intervención terapéutica.** Inició el tratamiento con hidratación parenteral, antivirales, esteroides endovenosos y antihistamínicos; se diagnosticó shock séptico con compromiso respiratorio, se proporcionó ventilación mecánica asistida y fue referida al hospital de tercer nivel para atención por medicina crítica. Los estudios reportaron un derrame pleural derecho del 40 % y hepatomegalia. Continuó el tratamiento con antibióticoterapia, hidratación parenteral, antivirales, diuréticos, antipiréticos y hemoderivados, presentó mejoría, continuó el manejo terapéutico. **Evolución clínica.** El día 18 presentó fiebre, hepatoesplenomegalia, los exámenes reportaron elevación de ferritina, triglicéridos y citopenia se diagnosticó un síndrome hemofagocítico que evolucionó con una falla multisistémica y falleció al siguiente día.

Palabras clave

Varicela, sepsis, linfocitosis hemofagocítica, síndrome hemofagocítico.

Abstract

Case presentation. A 14-month-old female infant with normal psychomotor development, without comorbidities. With a one-day history of fever of 40 °C, intermittent, accompanied by diarrhea and vomiting. She was taken by her parents to a private clinic without improvement with the indicated medical treatment. Subsequently, she presented clinical deterioration and was taken to a hospital, where she was diagnosed with acute febrile syndrome, diarrhea with mild dehydration, and pharyngitis. On the fourth day of evolution, she started with macules and papules that progressed to vesicles and crusts. In addition, she presented oral intolerance, dyspnea, abdominal distension, coma, and hydroelectrolytic imbalance. **Treatment.** She started treatment with parenteral hydration, antivirals, intravenous steroids, and antihistamines; septic shock with respiratory distress was diagnosed, assisted mechanical ventilation was provided, and she was referred to a tertiary hospital for critical care medicine. Studies reported a 40 % right pleural effusion and hepatomegaly. She continued treatment with antibiotic therapy, parenteral hydration, antivirals, diuretics, antipyretics, and hemoderivatives, presented improvement, and continued therapeutic management. **Outcome.** On day 18 she presented fever and hepatosplenomegaly. Tests reported elevated ferritin, triglycerides, and cytopenia, and was diagnosed with hemophagocytic syndrome that evolved with multisystemic failure and died the following day.

Keywords

Varicella, sepsis, hemophagocytic lymph-histiocytosis, hemophagocytic syndrome.

Introducción

El síndrome hemofagocítico se caracteriza por la hiperreactividad de las células fagocíticas, que atacan a las células hematopoyéticas sin una regulación del sistema inmunológico. Se relaciona con citopenias graves, debido a

la hemofagocitosis descontrolada. Se puede presentar de dos formas: primaria o secundaria. El diagnóstico es complejo, pero se sospecha cuando se presenta: fiebre, hepatoesplenomegalia, citopenia en al menos dos líneas celulares, hipertrigliceridemia o hipofibrinogenemia, y niveles elevados de ferritina¹.

La incidencia global no se encuentra definida; países como Estados Unidos de América reportan una incidencia de uno por 100 000 habitantes, en América latina no se ha registrado la tasa de incidencia, pero se tienen reportes de pacientes en los que el síndrome se relaciona con infecciones virales². La mortalidad global es del 95 % si no se recibe tratamiento y del 40 % con el tratamiento oportuno. En América Latina algunos estudios describen una mortalidad del 35 %².

La varicela es producida por el virus de la varicela zóster que tiene como único reservorio al ser humano. Causa dos enfermedades: la varicela como enfermedad primaria y el herpes zóster, cuando hay una reactivación del virus. Esta se caracteriza por presentar máculas papulosas con vesículas y costras, además, hiporexia y fiebre. Las lesiones se presentan en diferentes estadios de evolución, al inicio tienen una distribución central a nivel del tronco, el estómago y el tórax, luego se diseminan³. El virus se transmite de persona a persona, por el contacto directo de las lesiones cutáneas, por fómites que fueron contaminados por la secreción de las lesiones y por la vía aérea⁴. Se presenta raramente en niños lactantes debido a que se encuentran protegidos por la inmunidad de los anticuerpos de la leche materna⁵.

La varicela es muy contagiosa. En el Reino Unido más del 80 % de las personas se han infectado antes de los diez años de edad. En Estados Unidos de América la mortalidad en lactantes y niños es de aproximadamente siete por 100 000 lactantes y 1,4 por 100 000 niños⁶. La tasa de incidencia a nivel global es de 2,7 por 100 000 habitantes, países como México reportan tasas de 2,33 por 100 000 habitantes⁷. La tasa de incidencia reportada por estudios salvadoreños es de 50,8 por 100 000 habitantes⁸. El Salvador cuenta con una ley de vacunación y se basa en el programa ampliado de inmunización, que no incluye las vacunas para la varicela y la hepatitis A⁹.

Presentación del caso

Se trata de una lactante femenina de 14 meses de edad, originaria del departamento de La Libertad, con un nivel socioeconómico bajo; la vivienda es de construcción mixta con dos dormitorios. Vivía con sus dos padres y dos hermanos de nueve y 14 años de edad. No se registraron antecedentes alérgicos, médicos, quirúrgicos, de viajes al exterior del país ni de contacto con personas enfermas en los últimos 21 días. La paciente se encontraba desnutrida, con desarrollo psicomotor normal y con esquema de vacunación completo para la edad, según el Programa Ampliado de Inmunizaciones⁹.

Fue llevada por sus padres a una clínica particular con historia de un día de fiebre de 40 °C, intermitente; evacuaciones diarreicas, líquidas, fétidas, color amarillo, sin glera, ni sangre; y vómitos de contenido gástrico. Había sido medicada con acetaminofén 120 mg cada seis horas. Al segundo día de evolución y sin haber mejoría con el tratamiento indicado, los padres decidieron consultar en un hospital periférico, donde se le diagnosticó un síndrome febril agudo, diarrea con deshidratación leve y faringitis; por consiguiente se decidió el ingreso hospitalario para estudio y manejo. El leucograma inicial reportó leucocitos de 12 660 y neutrófilos de 85 %.

Al tercer día continuó febril y evolucionó con lesiones bucales, se diagnosticó una estomatitis herpetiforme (Figura 1). Al cuarto día presentó máculas en la región del tórax, distensión abdominal y dificultad para defecar. Al sexto día, las lesiones en la piel se encontraban en diferentes estadios de evolución; máculas, pápulas, vesículas y costras (Figura 2). Además, presentó, intolerancia a la vía oral, disnea, oximetría de 85 %, distensión abdominal, escala del coma de Glasgow de siete puntos y desequilibrio hidroelectrolítico.

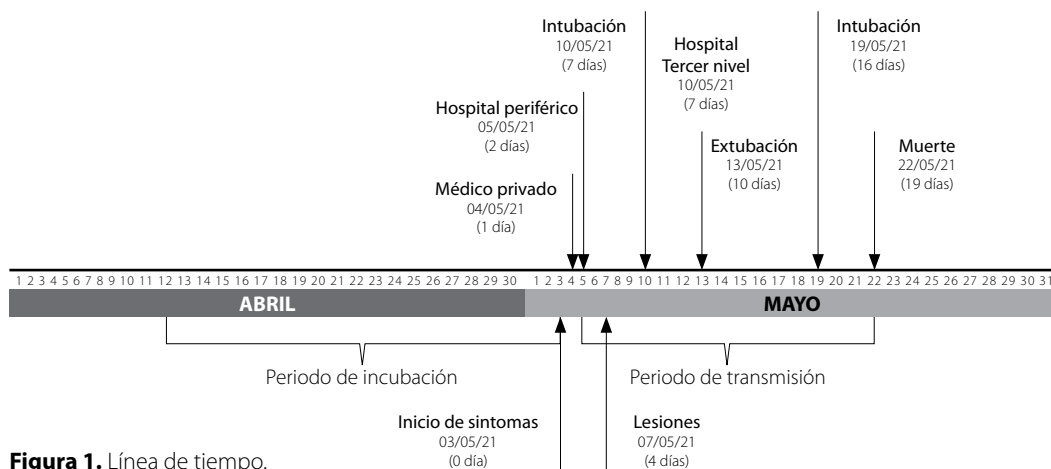


Figura 1. Línea de tiempo.
Fuente: Elaboración propia

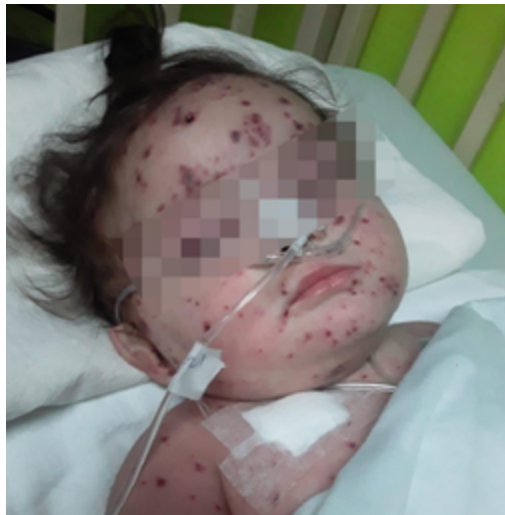

Figura 2. Lesiones dermatológicas presentadas
Fuente: proporcionada por la madre de la paciente.

La paciente recibió tratamiento con solución dextrosa al 5 %, cloruro de sodio al 20 %, cloruro de potasio al 15 %, gluconato de calcio 10 %, ceftriaxona 1 gr cada 24 horas, metilprednisolona 10 mg cada seis horas, clorfeniramina 1 mg cada 12 horas.

Se le proporcionó ventilación mecánica y se refirió al hospital de tercer nivel con los siguientes diagnósticos: síndrome de respuesta inflamatoria sistémica, shock tóxico, desequilibrio hidroelectrolítico y obstrucción intestinal.

En la unidad de emergencia del hospital de tercer nivel, la paciente se encontraba críticamente enferma, pálida, bajo sedoanalgesia con ventilación mecánica, con múltiples lesiones maculopapulares en piel, costras y vesículas con salida de líquido claro. Tensión arterial de 102/63 mm/Hg, pulso débil de 153 latidos por minuto, temperatura de 37,5 °C, peso de 12 kg (en el percentil 97), talla de 73 cm (en el percentil 50), perímetro cefálico de 46 cm. El tórax hipoventilado en la base pulmonar derecha con ruidos transmitidos. El abdomen globoso con peristaltismo ausente y hepatomegalia.

La radiografía anteroposterior de tórax y simple de abdomen, evidenciaron derrame pleural derecho del 40 %. La ultrasonografía abdominal reportó hepatomegalia y un diámetro céfalocaudal esplénico de 7,4 cm (esplenomegalia).

Intervención terapéutica

La paciente fue ingresada en el hospital de tercer nivel en la unidad de cuidados intensivos y se administró tratamiento con solución salina normal al 0,9 %, suero dextrosa al 5 %, cloruro de sodio al 20 %, cloruro de potasio al 25 %, gluconato de calcio al 10 %, sulfato de magnesio al 50 %, van-

comicina 180 mg cada seis horas, meropenem 500 mg cada ocho horas, clindamicina 120 mg cada seis horas, aciclovir 300 mg cada ocho horas, hidralazina 2,5 mg cada seis horas en dependencia de la presión arterial; además, plaquetas 20 mL cada ocho horas, glóbulos rojos empacados 120 mL cada día, dexametazona 1,5 mg cada seis horas, inmunoglobulina humana 10 gr en 24 horas, fluconazol 72 mg cada día.

Los exámenes indicaron hemoglobina y leucocitos dentro de los valores normales, con neutrofilia, fibrinógeno de 117 g/L, disminución de los tiempos de coagulación y elevación de las enzimas hepáticas (Tabla 1).

Evolución clínica

Al décimo día de evolución la paciente presentó mejoría clínica, se retiró la ventilación mecánica, con oximetría de 100 %, reflejo nauseoso, respuesta a estímulos externos, frecuencia respiratoria menor a 35 respiraciones por minuto, PaO₂/ FiO₂ mayor a 150-200, PEEP menor o igual a ocho cmH₂O, tensión arterial sistólica mayor a 90 mmHg y diastólica menor a 180 mmHg, temperatura menor a 38 °C. Posteriormente, inició con disnea en el proceso de destete ventilatorio; se administró presión positiva continua en las vías respiratorias y luego se le colocó una cánula nasal. Al mejorar la disnea continuó el manejo terapéutico.

Luego de 18 días de evolución, presentó fiebre, disnea con oximetría de 87 %, hipotensión, hepatoesplenomegalia, adenopatías, con leucopenia progresiva, coagulopatía, acidosis respiratoria, citopenia (hemoglobina 8,8 g/dL y plaquetas 10 000 mL), ferritina de 1500 ng/mL y triglicéridos de 307 mg/dL¹ (Tabla 1); que generaron una falla multiorgánica y falleció un día después.

Diagnóstico

Al octavo día se determinaron los siguientes diagnósticos: gastroenteritis aguda con deshidratación, varicela, lesión hepática aguda, neumonía con derrame pleural derecho y shock séptico, y finalmente, un síndrome hemofagocítico asociado a una infección. El diagnóstico de varicela se realizó mediante criterios clínicos y epidemiológicos.

Discusión

El síndrome hemofagocítico o linfocitosis hemofagocítica se presenta de dos maneras: primaria cuando se asocia a mutaciones genéticas, y secundaria cuando se produce posterior a: enfermedades autoinmunes, neoplasias o infecciones¹⁰. Las infec-

ciones que se relacionan al apareamiento del síndrome son las producidas por los virus del herpes, virus de inmunodeficiencia humana, adenovirus, virus de la hepatitis, bacterias, hongos y parásitos¹¹. En la población pediátrica el desencadenante más común son las infecciones producidas por la familia *herpesviridae*, comúnmente conocido por Epstein Barr¹⁰. La paciente, por criterios clínicos, presentó una infección por el virus herpes tipo tres o varicela zóster, y posteriormente, un síndrome hemofagocítico, debido a que cumplía con cinco de los ocho criterios diagnóstico según la guía HLH-2004¹² (ver Tabla 2), lo cual confiere relevancia al diagnóstico. El tratamiento de este síndrome tiene por objetivo modular la respuesta

inmunitaria patológica que produce, con un esquema de etopósido y dexametasona^{13,14}. En el caso de ser detonado por una infección, se recomienda el manejo terapéutico agresivo de esta, de acuerdo al foco de infección, al agente etiológico sospechado o confirmado y al estado clínico del paciente.

Se han registrado múltiples complicaciones por varicela entre ellas: neumonía, infecciones bacterianas, los trastornos hemorrágicos y la encefalitis; la edad y el estado inmunológico se describen como factores importantes para desarrollar complicaciones; el grupo de edad con mayor riesgo de complicación es el de mayores de 15 años, menores de un año, recién nacidos y pacientes inmunocomprometidos^{15,16}.

Tabla 1. Exámenes de laboratorio

Dato de laboratorio	Unidad	Dato de referencia	Días de evolución											
			3	6	7	8	11	12	13	15	16	17	18	19
Hematocrito	%	33-36 %	34,7		27,0	25,2	31,0	22,3	20,6	38,0		28,0	22,9	29,2
Hemoglobina	g/dL	10,5-12,0 g/dL	11,3		10,5	9,3	11,3	8,2	7,4	14,8		8,8	10,7	10,7
Leucocitos	10 ³ /μL	6-17 ×10 ³ /μL	12,7		13,9	9,2	2,9	2,2	1,9	1,2		0,5		0,2
Neutrófilos	%	20-40 %	85,0		79,6	63,0		49,0	78,8	29,5		44,5		
Linfocitos	%	4-10,5 %	12,2		16,4	34,4		97,0						90,0
Plaquetas	10 ³ /mL	150-350 10 ³ /mL	346		260	146	20	14	50	25		4	10	20
Na	mEq/L	133-145 mEq/L		125	137	130	130		128		138		131	118
K	mEq/L	3-5 mEq/L		3,4	3,22	4,17	4,3		2,43				4,71	5,7
Ca	mg/dL	8-10,5 mg/dL		8,1	7,85	8,09	8,0			6,8	6,4		7,41	7,2
Glucosa	mg/dL	60-100 mg/dL			122	143							154	191
NU	mg/dL	5-18 mg/dL			7,30	5,10	5,20						21,0	
Cr	mg/dL	0,2-0,4 mg/dL			0,18	0,11							0,18	0,41
TP	s	12,1-14,5 s			11,1	11,8	11,31			12,1			16,7	14,6
TPT	s	33,6-43,8 s			19	28,2	31			30,1			34,8	42,0
Fibrinógeno	g/L	1,62-4,01 g/L			117	106	204			411			416	241
TGO	U/L	13-35 U/L			1 054	1 784	124						49,0	42,0
TGP	U/L	5-45 U/L			416	775	156						22,0	19,0
LDH	U/L	110-295 U/L			3 847								1 161	
Albúmina	g/dL	3,6 - 5,2 g/dL			2,4	2,0	2,6			1,8	2,5			
Ferritina	ng/mL	7-140 ng/mL			1 000								1 500	
Dímero D	mg/L	0-0,5											4,26	
PCR	mg/L	0-0,9	23,7		2,13		21,0	19,4					23,8	
Urocultivo				Neg		Neg								
Cultivo exudado faríngeo				Neg										
IgM para SARS-CoV-2			Neg		Neg									
IgG para SARS-CoV-2			Neg		Neg									

Neg: negativo.

Fuente: Datos obtenidos a partir de expediente clínico.

Tabla 2. Criterios para el diagnóstico de síndrome hemofagocítico según la guía de linfohistiocitosis hemofagocítica-2004

Criterios diagnósticos	Criterios de la paciente
Fiebre mayor o igual 38,5 °C	Sí
Esplenomegalia	Sí
Citopenias que afectan al menos a dos de tres de los linajes de sangre periférica	Sí
Hemoglobina menor 9 g/L	Sí
Plaquetas < 100 ×10 ⁹ /L	Sí
Neutrófilos < 1 ×10 ⁹ /L	Sí
Hipertrigliceridemia (en ayunas, ≥ 265 mg/dL) y/o hipofibrinogenemia (≤ 150 mg/dL)	Sí
Hemofagocitosis en médula ósea, hígado, bazo o ganglios linfáticos	No se realizó
Actividad de células NK baja o ausente	No se realizó
Ferritina ≥ 500 ng/mL	Sí
SIL-2R ≥ 2400 U/mL	No se realizó

Fuente: HLH-2004: Diagnostic and therapeutic guidelines for hemophagocytic lymphohistiocytosis.

Para el día 18 de octubre de 2021 se reportaban 1413 casos de varicela en el país y dos muertes debido al virus, la primera, una paciente del sexo femenino de 52 años y la segunda, la paciente antes descrita, de 14 meses de edad y también del sexo femenino¹⁷. Esto es una diferencia significativa con la región de Tucumán en Argentina que reporta 4777 casos de varicela por año y desde el 2015 implementa la vacuna contra esta enfermedad¹⁷.

El periodo de incubación fue posiblemente 20 días previos al inicio de los síntomas, tomando el periodo de incubación máximo de la enfermedad. Los niños con varicela pueden transmitir el virus por las vías respiratorias de uno a dos días antes del inicio de las erupciones, hasta que todas las lesiones se encuentren en costras¹⁸. La paciente inició con lesiones cutáneas el cuarto día de su evolución y estuvo en la capacidad de transmitirlo desde el segundo día. En pacientes inmunocomprometidos el periodo de transmisibilidad puede prolongarse¹⁸.

El lavado de manos con agua y jabón es importante para prevenir el apareamiento de casos, cuando se tiene que manipular secreciones, se recomienda el uso de guantes y posteriormente el lavado de manos¹⁹. Si el paciente se encuentra dentro del periodo

de transmisión del virus por vía respiratoria, se recomienda el uso de mascarilla N95. En caso que no pudiera usarla, se recomienda que el personal que tiene contacto sea quien se proteja con la mascarilla y mantenga una distancia de al menos un metro¹⁹.

Las medidas de prevención epidemiológicas son la base para cortar la cadena de transmisión y evitar la propagación del virus, entre ellas se encuentra, el aislamiento oportuno, que es de suma importancia para el control de la enfermedad para cortar la cadena de transmisión y evitar el apareamiento de más casos, brotes y muertes. Asimismo, debe realizarse una búsqueda activa de casos en la comunidad, llevar a cabo campañas de vacunación y aislamiento oportuno de los casos.

Para la recolección de datos, no se tuvo acceso al expediente clínico del consultorio privado, lo que se considera una limitante para la integración del continuo de la atención.

La varicela es una enfermedad endémica en El Salvador. Los casos de esta enfermedad son más frecuentes en niños menores de diez años de edad³, lo que confiere relevancia a este reporte de caso. La muerte de la paciente tras 17 días de estancia en dos centros, se presentó por complicaciones como la neumonía, los trastornos hemorrágicos y el síndrome hemofagocítico, agregadas al cuadro de varicela.

Aspectos éticos

De acuerdo con los principios en la declaración de Helsinki, este reporte de caso se desarrolló conforme a los principios del Informe Belmont de no maleficencia y confidencialidad, pues no se divulgan datos de identificación del paciente. Para la presentación de este caso se solicitó el consentimiento informado a los padres de la paciente.

Agradecimiento

Agradecimientos al Dr. Elmer Mendoza y a la Dra. Claudia Zavaleta por el apoyo en la elaboración de este artículo científico.

Referencias bibliográficas

1. Zhang L-N, Guo W, Zhu J-H, Guo Y. Successful rescue of acute liver failure and hemophagocytic lymphohistiocytosis following varicella infection: A case report and review of literature. *World J Clin Cases.* 2018;6(13):659-665. DOI: [10.12998/wjcc.v6.i13.659](https://doi.org/10.12998/wjcc.v6.i13.659)
2. Astudillo P. P, Parejas T. C, Wietstruck P. MA, Morales M. P, Abarca V. K, *et al.* Síndrome

- hemofagocítico: Caracterización clínica y seguimiento de una cohorte pediátrica chilena. *Revista chilena de infectología*. 2021;38(3):423-431. DOI: [10.4067/S0716-10182021000300423](https://doi.org/10.4067/S0716-10182021000300423)
3. Heymann D. El control de las enfermedades transmisibles. 17th ed. Washintong D.C.: American Public Health Association; 2001.
 4. Londres HD, Izquierdo EV, Marrero LR. Neumonía por varicela. *Revista Cubana de Medicina Intensiva y Emergencias*. 2019;18(1):1-10. Disponible en: <https://revmie.sld.cu/index.php/mie/article/view/577>
 5. Nakandakari MD, De La Rosa DN, Arias J. Varicela en un lactante. *Rev Med Hered*. 2018;29(3):201-202. DOI: [10.20453/rmh.v29i3.3410](https://doi.org/10.20453/rmh.v29i3.3410)
 6. Breuer J, Fifer H. Chickenpox. *BMJ Clin Evid*. 2011;4:0912. Disponible en: <https://www.ncbi.nlm.nih.gov/pmc/articles/PMC3275319/>
 7. Ávila-Agüero ML, Beltrán S, Castillo JB, Castillo Díaz ME, Chaparro LE, Deseda C, et al. Varicella epidemiology in Latin America and the Caribbean. *Expert Review of Vaccines*. 2017;17(2):175-183. DOI: [10.1080/14760584.2018.1418327](https://doi.org/10.1080/14760584.2018.1418327)
 8. Torres Rivera LE. Varicela Zoster complicada en los pacientes menores de 12 años del Hospital Nacional de Niños Benjamín Bloom en el periodo del 01 enero de 2008 al 31 de diciembre de 2018. El Salvador: Universidad de El Salvador; 2020. Disponible en: <https://ri.ues.edu.sv/id/eprint/24614/1/617-11106343.pdf>
 9. Ministerio de salud. Esquema Nacional de Vacunación, El Salvador 2021. Ministerio de Salud. Fecha de consulta: 22 de junio de 2022. Disponible en: <https://www.salud.gob.sv/servicios/esquema-nacional-de-vacunacion-el-salvador-2021/>
 10. StatPearls. Treasure Island. In: Treasure Island. Vol. 1. 2nd ed. StatPearls Publishing; 2022.
 11. Roupheal NG, Talati NJ, Vaughan C, Cunningham K, Moreira R, Gould C. Infections associated with haemophagocytic syndrome. *Lancet Infect Dis*. 2007;7(12):814-822. DOI: [10.1016/S1473-3099\(07\)70290-6](https://doi.org/10.1016/S1473-3099(07)70290-6)
 12. Henter J-I, Horne A, Aricó M, Egeler RM, Filipovich AH, Imashuku S, et al. HLH-2004: Diagnostic and therapeutic guidelines for hemophagocytic lymphohistiocytosis. *Pediatr. Blood Cancer*. 2007;48(2):124-131. DOI: [10.1002/psc.21039](https://doi.org/10.1002/psc.21039)
 13. Johnson TS, Terrell CE, Millen SH, Katz JD, Hildeman DA, Jordan MB. Etoposide selectively ablates activated T cells to control the immunoregulatory disorder hemophagocytic lymphohistiocytosis. *J Immunol*. 2014;192(1):84-91. DOI: [10.4049/jimmunol.1302282](https://doi.org/10.4049/jimmunol.1302282)
 14. Carranza Matamoros F, Márquez ED, Varela D, Mejía MR, Rivera MF, Soto RJ. Caracterización epidemiológica de varicela, en Región Sanitaria Metropolitana del Distrito Central, Honduras, 2016. *Revista de la facultad de ciencias médicas (Impresa)*. 2020;17(2):17-24. Disponible en: <http://www.bvs.hn/RFCM/pdf/2020/pdf/RFCMVol17-2-2020-4.pdf>
 15. Porras MH, Bejarano JIC. Varicela: «una enfermedad benigna». *Rev Latin Infect Pediatr*. 2017;30(3):91-92. Disponible en: <https://www.medigraphic.com/cgi-bin/new/resumen.cgi?IDArticulo=75086&id2=>
 16. Cruz JGP, Hernández PR, Amaya MAT, Valencia MEM. Choque séptico por fascitis necrotizante secundario a infección por varicela; tratamiento y uso de hemoglobina en spray en terapia intensiva: presentación de caso. 2017;26(1):1-7. Disponible en: <https://www.medigraphic.com/pdfs/alergia/al-2017/al172f.pdf>
 17. Ministerio de salud. Sistema de Morbi Mortalidad en la Web. 2022. Fecha de consulta: 22 de junio de 2022. Disponible en: <https://simmow.salud.gob.sv/>
 18. Li R, Tian S, Zhu Y, Yan L, Zhu W, Quan H, et al. Management of orbital invasion in esthesioneuroblastoma: 14 years' experience. *Radiat Oncol*. 2019;14(1):107. DOI: [10.1186/s13014-019-1313-1](https://doi.org/10.1186/s13014-019-1313-1)
 19. Dulguerov P, Allal AS, Calcaterra TC. Esthesioneuroblastoma: a meta-analysis and review. *Lancet Oncol*. 2001;2(11):683-690. DOI: [10.1016/S1470-2045\(01\)00558-7](https://doi.org/10.1016/S1470-2045(01)00558-7)