

Atrofodermia idiopática de Pasini y Pierini, un abordaje inusual

DOI: 10.5377/alerta.v6i2.15578

Cristian Flores Hernández¹, José Moreno Ruiz², Ana Guevara Cerritos³, Alexandra Maza⁴

1-4. Hospital Nacional «Juan José Fernández» Zacamil, San Salvador, El Salvador.

*Correspondencia

✉ christian.flores0890@gmail.com

1. 0000-0002-2442-7776
2. 0000-0002-0462-3825
3. 0000-0001-5073-6620
4. 0000-0002-1358-096X

Resumen

La atrofodermia idiopática de Pasini y Pierini es una entidad poco frecuente y de etiología aún no esclarecida, se presenta con una frecuencia hasta seis veces mayor en mujeres que en hombres y una posible asociación con la esclerodermia localizada (morfea). **Presentación del caso.** Paciente femenina de 30 años, quien consultó por una lesión asintomática de dos años de evolución en el glúteo izquierdo. En el examen físico se evidenció una placa ovalada, deprimida y acrómica en su centro, que mide cinco por diez centímetros. La paciente había sido tratada previamente con múltiples terapias tópicas sin obtener mejoría clínica. **Intervención terapéutica.** Se realizó la biopsia de piel que demostraba cambios mínimos en epidermis, homogenización y adelgazamiento de colágeno sin afección de anexos. Se hizo correlación con los hallazgos clínicos y se decidió iniciar tratamiento con esteroides intralesionales de alta potencia (acetónido de triamcinolona). **Evolución clínica.** Posterior a la administración de dos aplicaciones del medicamento, con cuatro semanas de diferencia entre ellas, se evidenció la resolución completa de la dermatosis. Un mes después de la última dosis la paciente no mostró recidivas.

Palabras clave

Atrofia, esclerodermia localizada, esteroides, atrofodermia.

Abstract

Idiopathic atrophoderma of Pasini and Pierini is a rare entity of unclear etiology, occurring as much as six times more frequently in women than in men, with a possible association with localized scleroderma (morphea). Case presentation. It is about a 30 years old woman who consulted with an asymptomatic lesion of two years of evolution on the left gluteal region. Physical examination revealed an oval plaque, depressed and acromic in its center, measuring five by ten centimeters. A 30 years old female patient who consulted about an asymptomatic lesion of two years of evolution on the left gluteal region. Physical examination revealed an oval plaque, depressed and acromic in its center, measuring five by ten centimeters. The patient was previously treated with multiple topical therapies without clinical improvement. **Treatment.** Skin biopsy showed minimal changes in the epidermis, homogenization, and thinning of the collagen without adnexal involvement. After a correlation was made with the clinical findings, starting treatment with high-potency intralesional steroids (triamcinolone acetone) was recommended. **Outcome.** After administering two applications of the drug, four weeks apart, the complete resolution of the dermatosis was evidenced. One month after the last dose, the patient showed no recurrence.

Keywords

Atrophy, localized scleroderma, steroids, atrophoderma.

Introducción

La atrofodermia idiopática de Pasini y Pierini (AIPP) es una dermatosis poco frecuente que afecta la organización de las fibras de colágeno dérmico. Se manifiesta clínicamente como áreas de atrofia. Sin embargo, estas características no son evidenciables en todos los casos¹. Aunque algunos autores la consideran una variante localizada de la morfea, para otros se trata de una entidad nosológica completamente distinta². Se presenta como parches únicos o múlti-

ples bien delimitados, hiperpigmentados, no indurados, con una ligera depresión de la piel, que pueden converger y formar un área confluyente con la consiguiente atrofia³. Fue descrita por primera vez en 1923 por Pasini, quien le asignó el nombre de «atrofodermia idiopática progresiva». Trece años después, Luis Pierini estudió esta dermatosis y estableció una posible relación con la esclerodermia localizada. Posteriormente, Canizares le asignó el término atrofodermia idiopática de Pasini y Pierini¹. Su etiología permanece incierta.



ACCESO ABIERTO

Idiopathic atrophoderma of Pasini and Pierini, an unusual approach

Citación recomendada:

Flores Hernández C, Moreno Ruiz J, Guevara Cerritos A, Maza A. Atrofodermia idiopática de Pasini y Pierini, un abordaje inusual. Alerta. 2023;6(2):99-104. DOI: 10.5377/alerta.v6i2.15578

Recibido:

16 de enero de 2023.

Aceptado:

29 de mayo de 2023.

Publicado:

20 de julio de 2023.

Contribución de autoría:

CFH¹: concepción del estudio, diseño del manuscrito, búsqueda bibliográfica, recolección de datos, manejo de datos o software, análisis de los datos, redacción, revisión y edición. JMR²: búsqueda bibliográfica, recolección de datos, redacción, revisión y edición. AGC³, AM⁴: redacción, revisión y edición.

Conflicto de intereses:

Autores declaran no tener conflictos de interés.

La AIPP usualmente se presenta con mayor frecuencia en mujeres que en hombres, con una relación 6:1⁴, principalmente en personas jóvenes entre la segunda y tercera década de vida, aunque existen reportes de casos congénitos. No parece que exista predominio en alguna región geográfica o etnia específica^{4,5}. Las lesiones permanecen sin cambios significativos y evolucionan de manera asintomática durante el curso de la enfermedad, con un aumento de tamaño hasta adquirir sus características clínicas e histológicas definitivas. Una vez establecidas, no involucionan de manera espontánea.

En la actualidad hay pocos casos de abordajes terapéuticos exitosos reportados en la literatura, siendo su tratamiento un reto para la práctica dermatológica, motivo por el cual resultan de mucho interés aquellos abordajes terapéuticos que parecen ser prometedores¹⁻⁴.

Presentación del caso

Se trata de una paciente femenina de 30 años de edad que consultó en la Unidad de Salud Especializada de San Jacinto, San Salvador, El Salvador, con historia de presentar una lesión atrófica, acrómica y asintomática de dos años de evolución.

En la evaluación física se evidenció una dermatosis localizada en los cuadrantes superior e inferior externos del glúteo izquierdo. La dermatosis estaba constituida por una placa atrófica, de superficie lisa, deprimida, de forma ovalada con bordes bien delimitados en acantilado, que medía 5 × 10 centímetros. En su interior presentaba una mácula acrómica, ovalada, de límites poco precisos que medía 3,8 × 7,5 centímetros, de consistencia blanda, evolución crónica y asintomática (Figura 1).

No tenía antecedentes patológicos personales o familiares de relevancia. Recibió múltiples tratamientos previos que incluían esteroides tópicos, cremas emolientes y antibióticos sistémicos sin evidenciar mejoría. La biopsia de piel reportó leve infiltrado inflamatorio linfocitario perivascular e intersticial a nivel de la dermis. En la dermis media describió una homogenización mínima de colágeno, sin afección de anexos cutáneos. En la epidermis no presentó cambios significativos (Figura 2).

Intervención terapéutica

Debido a la falla terapéutica previa, por vía tópica, se decidió emplear la vía intralesional con acetónido de triamcinolona (vial de 50 mg en 5 mL) en dos sesiones con una diferencia de cuatro semanas entre las aplicaciones. En cada sesión se administraron dos mililitros de triamcinolona y un mililitro de lidocaína al 2 % para una mejor tolerancia al dolor durante la aplicación.

Evolución clínica

En el segundo control (cuatro semanas después de aplicar la primera dosis), se evaluó la evolución de la lesión, en la que se observó una mejoría clínica marcada. Se aplicó la segunda dosis del esteroide. (Figura 3).

Se citó a la paciente para su seguimiento cuatro semanas después de la segunda dosis y se evidenció la resolución completa de la dermatosis, posterior a dos meses de iniciado el tratamiento (Figura 4).

Después de un mes de haber finalizado el tratamiento, los resultados terapéuticos satisfactorios se mantuvieron estables (ausencia de atrofia), con una leve hiperchromía residual en el área tratada.

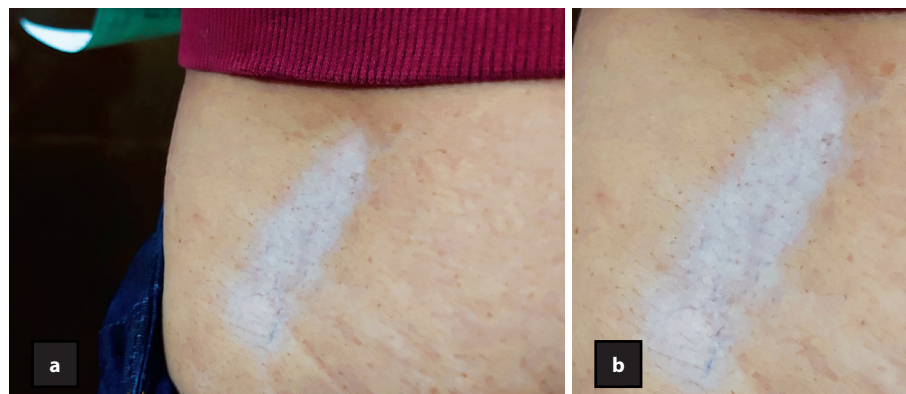


Figura 1. Lesión atrófica, ovalada, de bordes netos en acantilado. a. Presencia de área de piel acrómica en su interior, blanda a la palpación y asintomática. b. Mayor aumento

Diagnóstico clínico

Los hallazgos histológicos en la biopsia de piel fueron inespecíficos y no constituyeron un criterio diagnóstico definitivo por sí mismos, por lo tanto fueron correlacionados con las características y el tiempo de evolución de la dermatosis en el contexto clínico de la paciente, que llevaron al diagnóstico de una atrofodermia idiopática de Pasini y Pierini.

Discusión

En la actualidad, la AIPP sigue siendo un reto en cuanto a su etiología y criterios apropiados de diagnóstico clínico e histológicos^{4,6}. Desde su descripción original, por parte de Pasini en 1923, se han planteado diferentes etiologías, aunque ninguna de ellas con el peso suficiente para ser aceptada como una explicación definitiva de esta dermatosis^{4,7}.

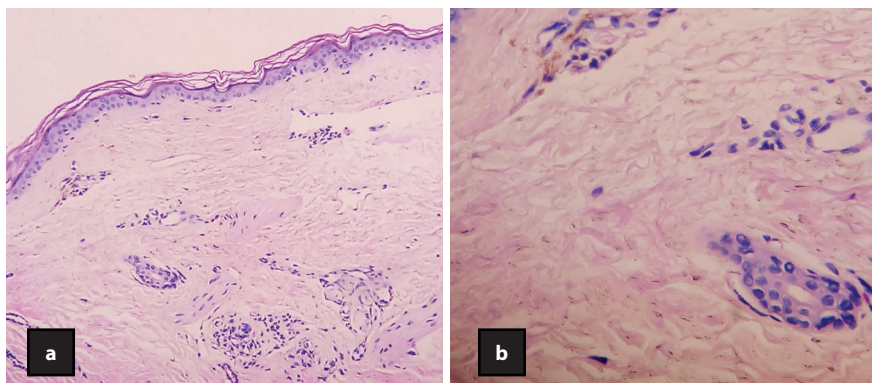


Figura 2. Hematoxilina y eosina. Epidermis sin cambios significativos. A nivel de la dermis superficial se observa leve infiltrado inflamatorio linfocitario perivascular. a. En dermis media se observa homogenización mínima de la colágena. No hay compromiso de los anexos (10x). b. Mayor aumento (40x). Fibras de colágeno homogenizado y adelgazado

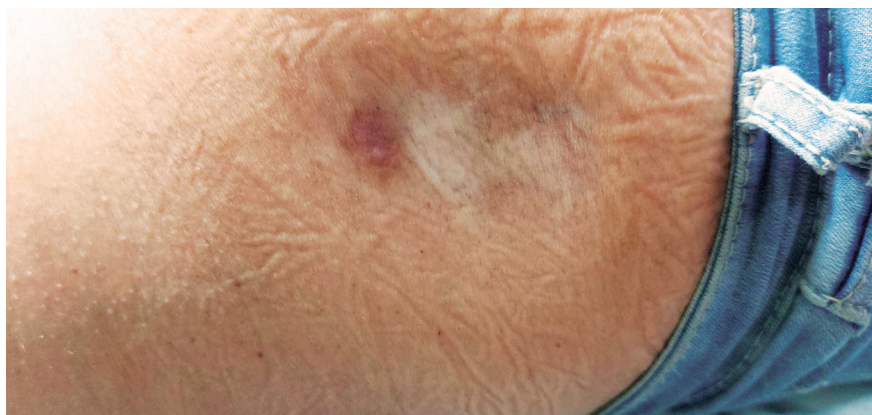


Figura 3. Lesión ligeramente deprimida, con disminución notable de área de piel acrómica

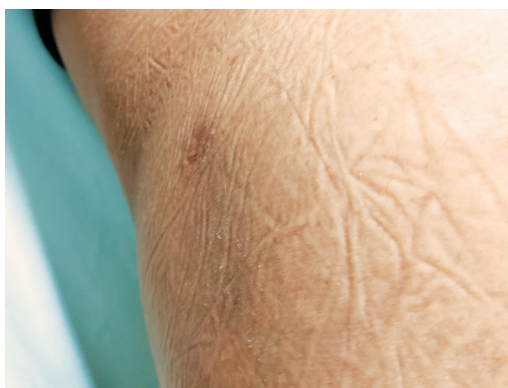

Figura 4. Resolución completa de la dermatosis

La teoría neurogénica o zosteriforme plantea que algunos factores ligados con una predisposición a errores en la migración de células nerviosas a partir de la cresta neural durante el periodo embrionario podrían condicionar el apareamiento de lesiones atróficas con distribución unilateral y zosteriforme, con base en una serie de casos reportados a través de los años⁸⁻⁹. Por otro lado, la teoría genética supone la existencia de elementos relacionados con la genética y que podrían permitir la trasmisión hereditaria de la dermatosis. Weiner y Gant reportan la aparición de AIPP en dos hermanos¹⁰. Kim Sung Kwon describe el caso de una niña de dos años de edad, cuya dermatosis estaba presente al nacimiento; sin embargo, no se describe un cuadro clínico similar en otro miembro de la familia¹¹.

En otro orden, la teoría infecciosa plantea la asociación con una infección concomitante por *Borrelia burgdorferi*. Diferentes autores han descrito la presencia de títulos anormalmente elevados de anticuerpos IgM e IgG contra *B. burgdorferi*. A pesar de ello, los criterios para enfermedad de Lyme no se cumplen en estos pacientes. Se describe una mejoría clínica (discreta) obtenida en estos pacientes al ser tratados con antibióticos derivados de las penicilinas, tanto por la vía oral como parenteral⁹.

Aunque para muchos autores, la AIPP es una forma «abortiva» (presentación incompleta, debido a que no cumple todos los criterios clínicos e histológicos) de la morfea localizada, lo más adecuado es establecer una clasificación que de alguna manera facilite el abordaje de esta disyuntiva. La escuela argentina (Pierini y Borda) propone una clasificación en dos variantes de la dermatosis: la AIPP «verdadera», la cual permanece sin cambios en los hallazgos clínicos e histológicos con el paso de los años; la otra, una variante que parece estar relacionada clínica e histológicamente con morfea. De esta última, se conocen diferentes formas de presentación: (1) AIPP con características clínicas e histológicas que son similares a la morfea (variante «abortiva»); (2) AIPP que se presenta de forma simultánea con lesiones de morfea; (3) AIPP con lesiones que a través de los años adquieren características típicas de morfea; (4) AIPP que evoluciona a esclerosis sistémica¹²⁻¹³.

Los autores consideran que la paciente podría incluirse en la primera de las variantes («verdadera»). Lo anterior, con base en la evolución clínica y los hallazgos histopatológicos, que a pesar del tiempo de desarrollo permanecían sin modificaciones en cuanto a la textura de la piel, elemento crucial en el diagnóstico de la esclerodermia

localizada. Considerando también que los cambios más relevantes en la dermatosis de la paciente fueron el aumento progresivo del tamaño de la lesión y la acentuación de la discromía que acompañaba a la misma, puede orientarse el diagnóstico hacia una AIPP «verdadera».

Las lesiones evolucionan de manera asintomática durante el curso de la enfermedad, aumentando de tamaño y adquiriendo sus características. Una vez establecidas, no involucionan de manera espontánea. Los sitios anatómicos que suelen estar comprometidos con mayor frecuencia son: el tronco, espalda, tórax, abdomen y los brazos, en orden de mayor a menor. La cara, manos y pies normalmente no están comprometidos. Las lesiones suelen ser bilaterales y simétricas, aunque se han descrito casos de distribución zosteriforme.

La dermatosis está constituida por placas deprimidas, hipercrómicas o del color de la piel. Sin embargo, en este caso en cuestión, pueden desarrollarse áreas acrómicas en el interior de las lesiones. Los bordes suelen ser bien delimitados, dándole un aspecto en «acantilado» o «plato invertido». Su tamaño puede oscilar entre dos y cinco centímetros, pero en casos infrecuentes pueden confluir y abarcar un mayor tamaño, adquiriendo un aspecto crateriforme. En la AIPP, la piel que se encuentra en la periferia de las lesiones es de características normales y no se observa un halo hipercrómico, elemento que contribuye a su distinción con morfea. A la palpación, se ha reportado una consistencia ligeramente indurada y un aspecto escleroso, pero puede que no se presenten mayores cambios en este aspecto^{1,4,9,14}.

El principal diagnóstico diferencial con el que la AIPP comparte ciertas características clínicas e histológicas es la morfea localizada. Sin embargo, no existe un consenso respecto a si la AIPP se trata de una variante de morfea o es una entidad distinta^{1,4,7,15}. Pese a ello, y con base en diversos estudios, a criterio de los autores se ha de considerar a la AIPP como una entidad distinta de la esclerodermia localizada^{1,13,16}. Para el caso de la paciente antes descrita y tomando en cuenta las características clínicas e histológicas, el diagnóstico de AIPP parece razonable, puesto que cumple con muchos de los criterios, entre los cuales se pueden enlistar los siguientes: edad de aparición temprana, sexo femenino, evolución crónica, aspectos clínicos e histológicos de la lesión compatibles con AIPP, no presentar tendencia a la resolución espontánea⁶. Otros diagnósticos diferenciales pueden incluir la anetodermia primaria y la atrofodermia lineal de Moulin, cada una de ellas con patrones histológicos diferenciales^{1,4,17}.

Los hallazgos en las biopsias de piel suelen ser mínimos e inespecíficos y consisten en una epidermis normal o ligeramente atrófica, pudiendo existir hiperpigmentación de la capa basal. A nivel de la dermis papilar y media se puede encontrar un infiltrado inflamatorio perivascular e intersticial mínimo, compuesto por linfocitos, histiocitos y células plasmáticas. Las fibras de colágeno presentan cambios mínimos que consisten en engrosamiento y homogenización a nivel de la dermis reticular, edema en el interior de dichas fibras en los segmentos superiores de la dermis^{1,6,12,18}, recalando que estos hallazgos son inespecíficos y no son por sí solos un criterio diagnóstico definitivo. Sin embargo, pueden ayudar al momento de establecer un diagnóstico diferencial con morfea. En el caso de la paciente, muchos de los elementos antes citados se encontraban presentes, favoreciendo el diagnóstico de AIPP⁴⁻⁶.

Actualmente, esta es una entidad cuyo tratamiento sigue siendo un reto⁴⁻⁶. Hay estudios que describen diferentes resultados con respecto al uso de antibióticos sistémicos, bajo el supuesto que la *B. burgdorferi* esté implicada en la patogenia de pacientes con anticuerpos IgG positivos. Algunos estudios describen la utilización de dosis variables de penicilina oral y doxiciclina 200 mg cada día por vía oral durante dos a tres semanas, con lo que se obtuvieron resultados favorables^{5,9,14}. Así mismo, el uso de antipalúdicos ha demostrado ser eficaz en unos pocos casos^{4,14,19}. Los esteroides tópicos no parecen ofrecer ninguna mejoría en estos pacientes¹⁹.

El uso de corticosteroides por vía intralesional es un abordaje que no se había empleado hasta el momento en esta dermatosis. Aunque el uso de esteroide tópico y por vía sistémica tiende a ser un abordaje relativamente frecuente. Con base en su mecanismo inmunosupresor y antiinflamatorio es considerado en diversos estudios como un abordaje de primera línea^{4,6,19} y, pese a que los resultados fueron excelentes en la paciente al utilizarlo por vía intralesional, estos deben ser tomados con cautela y continuar investigando al respecto⁴⁻⁶.

En las lesiones hiperpigmentadas se ha sugerido que el uso de láser Q-switched podría mejorar dicha condición¹³.

Aspectos éticos

Para la presentación de este caso se respetó la confidencialidad de la paciente; se tuvo su aprobación a través del consentimiento informado y se desarrolló conforme a los principios de la Declaración de Helsinki.

Financiamiento

Los autores declaran no tener fuentes de financiamiento.

Referencias bibliográficas

1. Pope E, Ronald L. Atrophoderma of Pasini and Pierini. UpToDate. 2022. Fecha de consulta: 22 de enero de 2023. Disponible en: <https://www.uptodate.com/contents/atrophoderma-of-pasini-and-pierini>
2. Hernández S. Atrofoderia de Pasini y Pierini. Folia Dermatológica Cubana. 2018;12(1):77-125. Disponible en: <https://revfcd.sld.cu/index.php/fdc/article/view/77/125>
3. Begolli A, Ferizi M, Gerqari I. Atrophoderma of Pasini and Pierini in a young adult: a case report. Acta Dermatovenerologica Alpina Pannonica et Adriatica. 2019;28(1): 45-46. DOI: 10.15570/actaapa.2019.10
4. Kang S, Amagai M, Bruckner AL, Enk AH, Margolis DJ, McMichael AJ, et al. Editors. In: Fitzpatrick's Dermatology, 9e. New York, NY: McGraw-Hill Education; 2019.
5. Canizares O. Idiopathic Atrophoderma of Pasini and Pierini. Arch Dermatol. 1958;77(1):42-58. DOI: 10.1001/archderm.1958.01560010044007
6. González A, Martín R, Ramos M, Román C, González M. Atrofodermia idiopática de Pasini y Pierini. Estudio de cuatro casos. Actas Dermo-Sifiliográficas. 2005;96(5):303-306. DOI: 10.1016/S0001-7310(05)75059-6
7. Eichhoff G. Atrophoderma of Pasini and Pierini in a patient with concomitant psoriasis: Response to methotrexate. JAAD Case Reports. 2019;5(3):277-279. DOI: 10.1016/j.jdcr.2019.01.018
8. Giménez C. Esclerodermia localizada. Protoc diagn ter pediatr. 2020;(2):163-171. Disponible en: https://www.aeped.es/sites/default/files/documentos/14_esclerodermia.pdf
9. Arif T. Zosteriform idiopathic atrophoderma of Pasini and Pierini. Indian J Paediatr Dermatol. 2019;20(1):60-63. DOI: 10.4103/ijpd.IJPD_85_18
10. Weiner MA. Idiopathic Atrophoderma of Pasini and Pierini Occurring in Two Brothers. Arch Dermatol. 1959;80(2):195-197. DOI: 10.1001/archderm.1959.01560200063006
11. Kim S, Rhee S, Kim Y, Lee E, Kang H. Congenital Atrophoderma of Pasini and Pierini. J Korean Med Sci. 2006;21(1):169-171. DOI: 10.3346/jkms.2006.21.1.169
12. Salgüero I. Manchas marrones en hemicuero izquierdo: Atrofodermia

- de Pasini y Pierini. Rev Mex Pediatr. 2018;85(2):70-72. Disponible en: <https://www.medigraphic.com/pdfs/pediat/sp-2018/sp182f.pdf>
13. Arpey C, Patel D, Stone M, Qiang J, Moore K. Treatment of atrophoderma of Pasini and Pierini-associated hyperpigmentation with the Q-switched alexandrite laser: A clinical, histologic, and ultrastructural appraisal. Lasers Surg. Med. 2000;27(3):206-212. DOI: [10.1002/1096-9101\(2000\)27:3<206:AID-LSM2>3.0.CO;2-1](https://doi.org/10.1002/1096-9101(2000)27:3<206:AID-LSM2>3.0.CO;2-1)
 14. Farías M, Boga S, Otero G. Atrofodermia de Pasini-Pierini Presentación de dos casos clínicos. RMU. 2022;38(4): 1-6. DOI: [10.29193/RMU.38.4.9](https://doi.org/10.29193/RMU.38.4.9)
 15. Restrepo M, Muñoz C. Atrofoderma de Pasini y Pierini: posible variante de la esclerodermia localizada. Acta Med Col. 2013;39(1):77-80. DOI: [10.36104/amc.2014.63](https://doi.org/10.36104/amc.2014.63)
 16. Handler M, Alshajji J, Shiman M, Elgart G, Schachner L. Congenital idiopathic atrophoderma of Pasini and Pierini. Dermatol Online J. 2012;18(4):4. Disponible en: <https://europepmc.org/article/med/22559019>
 17. Garza T. Atrofodermia lineal de Moulin, reporte de un caso. DermatologíaCMQ. 2020;18(2):124-128. Disponible en: <https://www.medigraphic.com/pdfs/cosmetica/dcm-2020/dcm2021.pdf>
 18. Hubail R, Karaidi N, Al Awadhi A. Idiopathic Atrophoderma of Pasini and Pierini: A Case Report and Literature Review. Cureus. 2022;14(7):e26571. DOI: [10.7759/cureus.26571](https://doi.org/10.7759/cureus.26571)
 19. Muntyanu A, Redpath M, Roshdy O, Jfri A. Idiopathic Atrophoderma of Pasini and Pierini: Case report and literature review. Clin Case Rep. 2019;7(2):258-263. DOI: [10.1002/ccr3.1958](https://doi.org/10.1002/ccr3.1958)