

Pénfigo foliáceo, variedad seborreica, reporte de caso

DOI: 10.5377/alerta.v6i2.16217

César Steven Linares Rosales¹, Óscar David Brizuela Alfaro², Ivania Cristina Arévalo Mojica³

1-3. Hospital Nacional San Juan de Dios de Santa Ana, departamento de Medicina Interna, Santa Ana, El Salvador.

*Correspondencia

✉ cesarsteven.lr@gmail.com

1. 📞 0009-0006-6254-6633

2. 📞 0009-0006-2880-7860

3. 📞 0009-0003-6016-6387

Resumen

Presentación del caso. Se expone el caso de un paciente masculino de 48 años de edad, sin antecedentes médicos conocidos, que presentó múltiples lesiones en forma de placas eritematocostrosas fácilmente descamativas, inicialmente en tórax anterior, que se esparcían sobre el rostro y cuero cabelludo sin afectar las mucosas. **Intervención terapéutica.** El manejo hospitalario se basó fundamentalmente en el uso de esteroides tópicos y sistémicos, así como el manejo de las infecciones sobreagregadas a las lesiones dermatológicas y el apoyo psicológico del paciente. Se tomó biopsia de piel donde se evidenció la presencia de acantólisis, confirmando el diagnóstico de esta enfermedad autoinmunitaria. **Evolución clínica.** Luego del tratamiento se logró una reducción de las múltiples lesiones descamativas, el control de la infección local y la recuperación de la piel del paciente, la cual a pesar de aún presentar cicatrices se encontraba con sus funciones restituidas.

Palabras clave

Pénfigo, acantólisis, enfermedad autoinmune.

Abstract

Case presentation. a 48-year-old male with no known medical history who presented multiple lesions in the form of easily desquamative erythematous and crusted plaques, initially on the anterior thorax, which spread over the face and scalp without affecting the mucous membranes. **Treatment.** In-hospital management was mainly based on topical and systemic steroids, the management of infections superadded to the dermatologic lesions, and psychological support for the patient. A skin biopsy was taken where acantholysis was evidenced, confirming the autoimmune disease diagnosis. **Outcome.** After treatment, the multiple scaly lesions were reduced, the local infection was controlled, and the patient's skin recovered although it still had scars, its functions were restored.

Keywords

Pemphigus, acantholysis, autoimmune disease.

Introducción

Se denomina pénfigo (del griego «*pemphix*» que significa ampolla) a un grupo de enfermedades autoinmunes, que producen ampollas en la piel y en las membranas mucosas, debido a la acción de autoanticuerpos sobre proteínas específicas de los hemidesmosomas¹, esto genera una pérdida de la adhesividad entre las células epidérmicas, caracterizadas histológicamente, por la formación de ampollas intraepidérmicas,

proceso conocido como acantólisis^{2,3}. La definición clásica del pénfigo la describe como una enfermedad de carácter grave, poco común que evoluciona de manera crónica y agresiva. El tratamiento continuo y sistemático es indispensable para evitar su evolución letal⁴.

Se distinguen tres tipos principales: pénfigo vulgar, pénfigo paraneoplásico y pénfigo foliáceo; según sus manifestaciones clínicas, histológicas y el tipo de proteínas comprometidas^{5,6}.



ACCESO ABIERTO

Pemphigus foliaceus, seborrheic variety, case report

Citación recomendada:

Linares Rosales CS, Brizuela Alfaro OD, Arévalo Mojica IC. Pénfigo foliáceo, variedad seborreica, reporte de caso. Alerta. 2023;6(2):113-118. DOI: 10.5377/alerta.v6i2.16217

Recibido:

14 de mayo de 2023.

Aceptado:

27 de junio de 2023.

Publicado:

20 de julio de 2023.

Contribución de autoría:

CSLR¹: concepción del estudio, recolección de datos, manejo de datos o software, análisis de datos, redacción, revisión y edición. ODBA²: diseño del manuscrito. ICAM³: búsqueda bibliográfica, redacción, revisión y edición.

Conflicto de intereses:

Autores declaran no tener conflictos de interés.

Los dos tipos más comunes son el pénfigo vulgar y el foliáceo³. Estos dos grupos se diferencian clínica e histológicamente y por sus autoanticuerpos. El primero es la forma más grave y se presenta con mayor frecuencia en la India, el sudeste de Europa y el Medio Oriente⁷, este se caracteriza por afectar las mucosas. El pénfigo foliáceo se manifiesta principalmente en la piel, se presenta en forma de placas eritematoescamosas o eritematocostrosas bien definidas, de aspecto y distribución seborreica (cara, cuello y tronco), donde las mucosas generalmente no están afectadas⁶ y en algunos casos se caracteriza por sensación de ardor a la exposición del sol, variante *fogo selvagem*⁸.

El diagnóstico de este tipo de lesiones se basa en una combinación de resultados clínicos e histopatológicos y se logra a través de técnicas de inmunofluorescencia directa, fundamentalmente realizadas en biopsias perilesionales de tejido afectado³.

A nivel mundial, se estima una incidencia anual de 21,7 casos por millón de habitantes. Aunque es una enfermedad rara, es la forma más frecuente de enfermedad ampollosa autoinmunitaria. Se ha observado en todas las edades con predominio en los adultos mayores¹. Además, aunque ocurre en ambos sexos, presenta leve predominio en mujeres. La mortalidad se ha registrado en el 17,7 %, principalmente relacionada con la sepsis⁹.

El pénfigo presenta una incidencia estimada de dos pacientes por cada millón de habitantes al año en Europa Central. En la región de las Américas, el pénfigo es endémico en Colombia y Brasil. Sin embargo, se ha registrado en pacientes adultos jóvenes y niños, principalmente en El Salvador, así como en otros países de Latinoamérica, como, Brasil, Colombia, Paraguay y Perú, debido a esto la importancia y relevancia de la documentación del caso¹⁰.

Presentación del caso

Paciente masculino de 48 años sin antecedentes médicos conocidos, con historia de un mes de observar la aparición de pequeñas ampollas en la región anterior del tórax con aumento progresivo en número y tamaño hasta romperse, con secreción serosa, dolor de moderada intensidad y formación de costras, posteriormente, las lesiones se diseminaron en la cara y el cuero cabelludo, debido a esto, consultó con un médico particular que indicó tratamiento con neomicina bacitracina, por vía tópica.

El paciente no notó mejoría clínica, por ello decidió consultar en la unidad de emergencia del Hospital Nacional San Juan de

Dios de Santa Ana. Expresó no tener síntomas como fiebre y prurito. No registraron antecedentes patológicos de relevancia, ni contacto con personas con síntomas similares. Negó la ingesta de medicamentos, drogas u otras sustancias previo al cuadro clínico. En la evaluación física se observó al paciente alerta, orientado y en la región anterior del tórax, el cuero cabelludo y la región mandibular se observaron múltiples placas eritematosas de bordes irregulares, bien definidos, con costras melicéricas; sin afectación de mucosas (Figura 1).

La tensión arterial de 120/70 mmHg, frecuencia cardíaca de 76 latidos por minuto, frecuencia respiratoria de 16 por minuto, saturación de oxígeno de 97 %, temperatura de 37,1 grados centígrados.

Las pruebas de laboratorio evidenciaron una leucocitosis a predominio de neutrófilos (Tabla 1). El diagnóstico presuntivo fue de un pénfigo vulgar sobre infectado, debido a esto, se decidió el ingreso hospitalario y se inició el tratamiento con ciprofloxacina 0,2 gramos endovenosos cada doce horas y ampicilina más sulbactam 3 gramos endovenosos cada seis horas. Luego de cinco días, se inició la hidroterapia que luego de 48 horas, presentó esfacelación de las lesiones con aumento del dolor y la incomodidad del paciente (Figura 2). De manera que estos signos de deterioro clínico llevaron a la decisión de referir al paciente al hospital regional, donde describieron al paciente con múltiples lesiones color café oscuro, tipo costras con secreción serosanguinolenta, base de piel eritematosa, fácilmente descamativas, en tórax anterior, posterior, rostro (zona de barba y cejas) y cuero cabelludo. Las mucosas se encontraban intactas, sin otros hallazgos anormales al examen físico.

Las pruebas de laboratorio reportaron una leucocitosis leve, a predominio de neutrófilos; el resto de exámenes se encontraban dentro de los valores normales (Tabla 1). La radiografía de tórax y el electrocardiograma no reportaron anomalías (Figura 3). Se decidió el ingreso hospitalario del paciente por sospecha de pénfigo, y se inició el tratamiento con los medicamentos siguientes: metilprednisolona endovenosa, 60 mg cada seis horas por cinco días; betametasona 0,1 % combinada con neomicina 0,5 % y bacitracina 0,5 % cada día. El paciente había completado siete días de doble antibiótico en el hospital, por lo tanto, no se indicaron antibióticos.

Intervención terapéutica

Durante su estancia hospitalaria se realizó un abordaje multidisciplinario, que incluyó atención psicológica, dermatológica y quirúrgica;

debido a que la presencia de las lesiones dermatológicas se acompañó de síntomas depresivos y de anhedonia, por ello, se decidió el manejo por psicología con terapias de intervención verbal no directivas cada 48 horas. Mediante la evaluación por dermatología, se estableció el diagnóstico presuntivo de pénfigo foliáceo, a fin de descartar una dermatitis seborreica; además, se indicaron curaciones diarias de las lesiones. Luego de tres días, se

realizó el desbridamiento de las lesiones y la toma de muestras para biopsia de piel y cultivo de las secreciones (Figura 4). Posterior a los cinco días de esteroides intravenosos, se inició prednisona 50 mg vía oral por un mes.

En el cultivo se aisló *Klebsiella pneumoniae*, por esta razón, se completaron diez días de antibioticoterapia con meropenem 1 g, vía intravenosa, cada ocho horas, de acuerdo al resultado del antibiograma.

Tabla 1. Historial de exámenes de laboratorio

	U/E HN departamental*	U/E HN SJDDSA**	A los 14 días de ingreso	A los 28 días (alta)
Leucocitos	12,53 10 ³	12,75 10 ³	12,34 10 ³	10,65 10 ³
Neutrófilos	69,1 %	83,2 %	68,6 %	85,1 %
Linfocitos	20,6 %	13,2 %	16,8 %	10,0 %
Plaquetas	502 10 ³	223 10 ³	480 10 ³	333 10 ³
Hemoglobina	13,0 g/dL	13,4 g/dL	12,9 g/dL	12,5 g/dL
Hematocrito	37,3 %	39,7 %	36,0 %	37,2 %
VCM	82,7 fL	87,3 fL	82,9 fL	86,9 fL
HCM	28,8 pg	29,5 pg	29,7 pg	29,2 pg
Proteína C reactiva	116,05 mg/dL	-	156,9	-
Albumina	2,8 g/dL	2,8 g/dL	3,1 g/dL	3,3 g/dL
Nitrógeno ureico	17 mg/dL	22 mg/dL	22 mg/dL	30 mg/dL
Creatinina	1,26 mg/dL	0,85 mg/dL	0,98 mg/dL	0,84 mg/dL
Calcio corregido	8,3 mg/dL	8,3 mg/dL	8,2 mg/dL	8,9 mg/dL
Fósforo	2,55 mg/dL	3,33 mg/dL	4,28 mg/dL	2,43 mg/dL
Magnesio	1,7 mg/dL	1,5 mg/dL	2,0 mg/dL	1,9 mg/dL
Sodio	137 mEq/L	136 mEq/L	132 mEq/L	137 mEq/L
Potasio	4,3 mEq/L	4,1 mEq/L	4,3 mEq/L	4,2 mEq/L
Cloro	98 mEq/L	92 mEq/L	88 mEq/L	100 mEq/L
Tiempo de protrombina	11,1 s	-	-	-
Tiempo parcial de tromboplastina	28,5 s	-	-	-
Fibrinógeno	454,2 mg/dL	-	-	-
INR	1,03	-	-	-
VIH	-	-	No reactivo	-

*U/E HN: Unidad de Emergencia de Hospital Nacional.

**U/E HN SJDDSA: Unidad de Emergencia del Hospital Nacional San Juan de Dios, Santa Ana.

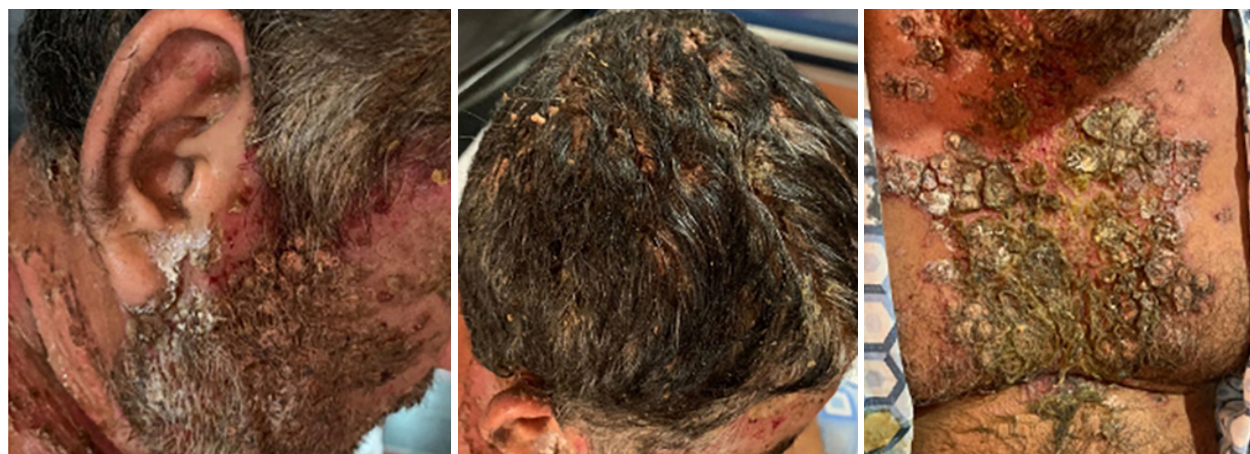

Figura 1. Condición de ingreso de paciente

Evolución clínica

Luego de 28 días de hospitalización, se evidenció una notable mejoría de las lesiones dermatológicas (Figura 5), así como del estado anímico del paciente, en consecuencia, se decidió el alta hospitalaria con el plan de continuar con betametasona al 0,1 % cada día y prednisona 5 mg vía oral cada día por tres meses.

Diagnóstico clínico

El diagnóstico de pénfigo se confirmó a través del resultado de la biopsia de piel, que reportó que la epidermis presentaba una ampolla epidérmica superficial con células inflamatorias correspondientes a neutrófilos, acantólisis en la capa superficial y

presencia de queratinocito, y debido a las características clínicas, se clasificó como pénfigo seborreico. Además del estrés agudo, diagnosticado por psicología.

Discusión

El pénfigo foliáceo también llamado pénfigo superficial, es una enfermedad poco frecuente, de curso crónico, que se caracteriza por presentar lesiones únicamente en la piel³ y por la presencia de anticuerpos antidesmogleína 1 en el área subcorneal¹¹. Se clasifica en endémico (*fogo selvagem*), y no endémico o esporádico⁷. En esta última se encuentra una variedad conocida como pénfigo seborreico, que se identifica por ser localizada y también se conoce como pénfigo eritematoso o síndrome de Senear-Usher⁸.

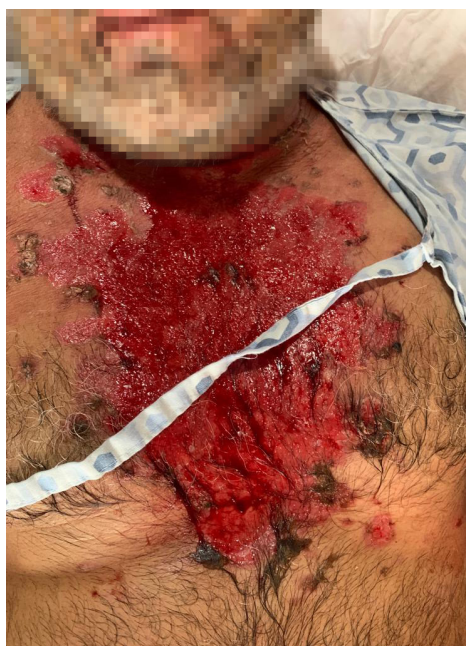

Figura 2. Estado de paciente post hidroterapia

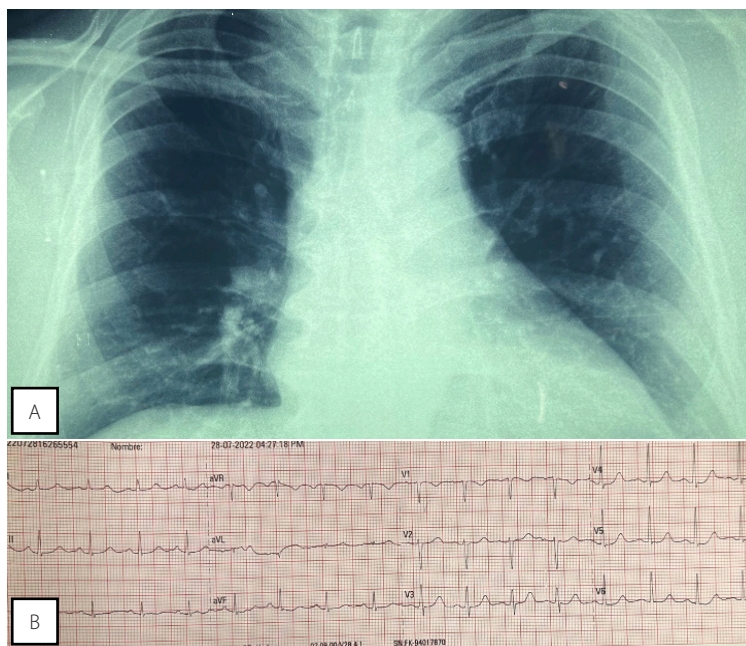


Figura 3. A. Radiografía de tórax de paciente al ingreso. B. electrocardiograma de paciente al ingreso

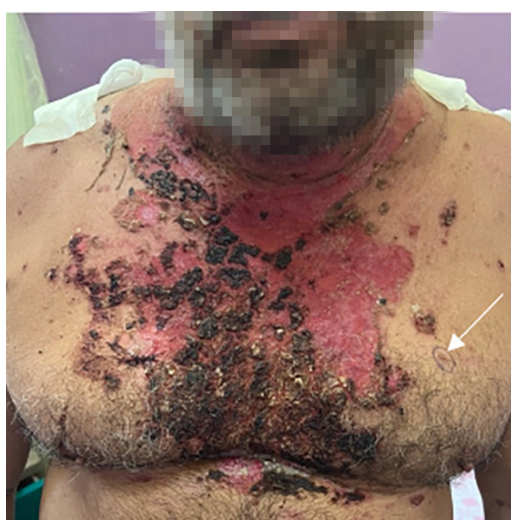

Figura 4. Sitio de toma de biopsia en piel de tórax

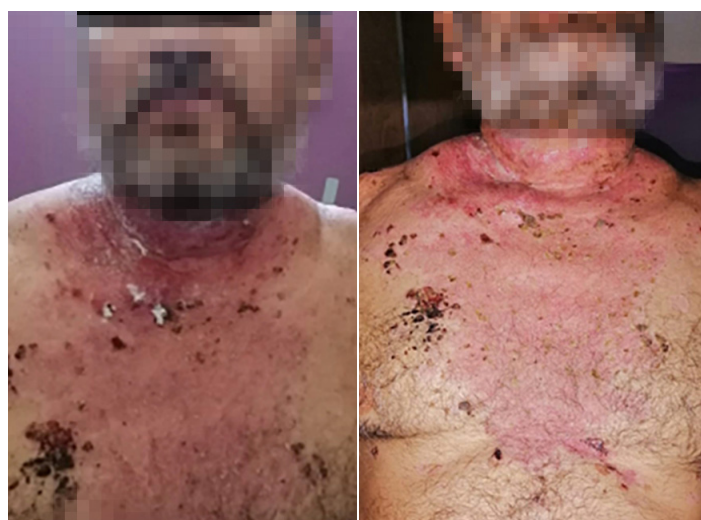

Figura 5. Estado de paciente al alta

Su etiología se debe a la presencia de anticuerpos anti-IgG contra el dominio aminoterminal extracelular de la desmogleína 1 de los queratinocitos de la capa granulosa⁶. Es importante tener en cuenta que la desmogleína 1 se encuentra en toda la epidermis, a predominio de la piel y es casi nula en las mucosas, sin embargo, se expresa en mayor proporción en las capas más superficiales¹². Clínicamente, la lesión primaria es una vesícula flácida o ampolla, pero debido a la ubicación superficial de la separación epidérmica, las lesiones tienden a romperse, por lo que rara vez se ven ampollas o vesículas intactas en el examen físico¹³. En cambio, son frecuentes las lesiones eritematosas dispersas, con costra, bien delimitadas y localizadas en la cara, el cuero cabelludo y la parte superior del tronco⁶. La afección mucosa es infrecuente; como se presenta en el caso descrito donde la lesión inicial fue en la región anterior del tórax y se esparció a las zonas características con costras. Las lesiones cutáneas pueden producir ardor y dolor, pero el paciente no presenta gravedad³.

En la histopatología se encuentra que las ampollas del pénfigo foliáceo se forman en las capas superficiales de la epidermis, tal como se presentó en el resultado de la biopsia, mientras que las ampollas del pénfigo vulgar pueden formarse en cualquier nivel epidérmico, pero típicamente, en las capas inferiores de la epidermis¹². El diagnóstico principalmente se basa en los hallazgos clínicos con la confirmación de la lesión histopatológica característica¹².

El objetivo principal del tratamiento es el control y cicatrización de las lesiones ampollosas cutáneas. El manejo farmacológico busca la curación de la erupción ampollosa, la desaparición del deterioro funcional asociado a la enfermedad, la prevención de las recurrencias, la reducción de los efectos secundarios comunes asociados con el tratamiento con corticosteroides a largo plazo y la mejora en la calidad de vida de los pacientes^{4,14}.

El pénfigo, según la gravedad, se clasifica en leve, moderado o severo, esto, con el fin de orientar el tratamiento⁴. El pénfigo foliáceo leve se definirá entonces como una afectación menor al 5 % de la superficie corporal, o como una puntuación en el índice de área de enfermedad de pénfigo (PDAI por sus siglas en inglés) ≤ 15 ¹⁴.

Para la variedad leve, el esquema de tratamiento de primera línea consiste en el uso de corticosteroides tópicos⁴, otros autores mencionan la combinación de estos con el uso dapsona, a dosis de inicio entre 50 y 100 mg diarios, con un aumento hasta de 1,5 mg/kg de peso corporal⁴.

Como manejo de segunda línea se menciona el tratamiento con rituximab (dos infusiones de 1 g con dos semanas de diferencia) solo o asociado a corticoides tópicos o corticoides orales. También se ha descrito azatioprina y el micofenolato de mofetilo o micofenolato sódico^{4,14}.

Por otra parte, el pénfigo foliáceo moderado y grave es aquel que cumple con los siguientes criterios clínicos: dolor significativo y una superficie corporal afectada arriba de 5 % o según el puntaje PDAI (entre 15-45 puntos para el moderado, y arriba de 45 puntos para la severa)^{4,14}. Sus diferentes esquemas de tratamiento se basan en Rituximab asociado a corticoides sistémicos; corticoterapia sistémica sola o asociada a un fármaco inmunosupresor como agente ahorrador de corticosteroides (azatioprina, micofenolato mofetilo o micofenolato sódico)^{4,14,15}.

Aspectos éticos

La elaboración de este caso se fundamenta en los principios de Helsinki, en las cuales se garantiza la confidencialidad del paciente quien autorizó la publicación de caso clínico y de las imágenes a través de un consentimiento informado.

Financiamiento

Los autores declaran no tener fuente de financiamiento.

Referencias bibliográficas

1. De Peña Ortiz JD, Ramos Garibay A, Ortiz Lobato L, Alvarez-Rivero V. Penfigoide ampollosa. Rev Cent Dermatol Pascua. 2021;30(3):156-160. DOI: [10.35366/103830](https://doi.org/10.35366/103830)
2. Fonseca L de AF, Alves CAX de M, Aprahamian I, Pinto CAL. Pemphigus foliaceus as a differential diagnosis in vesicobullous lesions. Einstein. 2017;15(2):220-222. DOI: [10.1590/S1679-45082017RC3828](https://doi.org/10.1590/S1679-45082017RC3828)
3. González-Ruiz V, Cordero-Martínez CF, Domínguez-Cherith J, Méndez-Flores S. Pénfigo vulgar. Med Int Mex. 2019;35(5):708-712. Disponible en: <https://www.scielo.org.mx/pdf/mim/v35n5/0186-4866-mim-35-05-708.pdf>
4. Joly P, Horvath B, Patsatsi A, Uzun S, Bech R, Beissert S, et al. Updated S2K guidelines on the management of pemphigus vulgaris and foliaceus initiated by the european academy of dermatology and venereology (EADV). J Eur Acad Dermatol Venereol. 2020;34(9):1900-1913. DOI: [10.1111/jdv.16752](https://doi.org/10.1111/jdv.16752)

5. Kasperkiewicz M, Ellebrecht CT, Takahashi H, Yamagami J, Zillikens D, Payne AS, *et al.* Nat Rev Dis Primers. 2017;3(1):17026. DOI: [10.1038/nrdp.2017.26](https://doi.org/10.1038/nrdp.2017.26)
6. Cagnolo S, Sardoy A, Gubiani M, Boldrini M, Pinardi B. Pénfigo Foliáceo con desafío terapéutico. Rev. argent. dermatol. 2020;101(1):111-120. Disponible en: http://www.scielo.org.ar/scielo.php?script=sci_arttext&pid=S1851-300X2020000100111&lng=es
7. Elizondo MC, Tung IJ, Blanco GF. Penfigo Vulgar y Foliaceo: Una revisión bibliográfica. RC_UCR-HSJD. 2019;9(1):48- 55. DOI: [10.15517/rc_ucr-hsjd.v9i1.36493](https://doi.org/10.15517/rc_ucr-hsjd.v9i1.36493)
8. Galán Lozano JD, Velasco Castro JC, García Agudelo L, Vargas Rodríguez LJ. Síndrome de Senear-Usher (pénfigo seborreico): un caso excepcional. Rev Alerg Mex. 2023;70(2):102-106. DOI: [10.29262/ram.v70i2.1223](https://doi.org/10.29262/ram.v70i2.1223)
9. Narain U, Kant T, Kant A. Incidence of infections in patients with pemphigus vulgaris. Int J Adv Med. 2022;9(6):666. DOI: [10.18203/2349-3933.ijam20221348](https://doi.org/10.18203/2349-3933.ijam20221348)
10. Loja-Oropeza D, Zavala-Flores E, Vilca-Vásquez M. Pénfigo foliáceo endémico. Revista De La Sociedad Peruana De Medicina Interna. 2014;27(4):181-185. DOI: [10.36393/spmi.v27i4.122](https://doi.org/10.36393/spmi.v27i4.122)
11. Galvañ Pérez Del Pulgar JI, Tercedor Sánchez J, Jiménez-Gallo D, Linares Barrios M. Pénfigo herpetiforme con anticuerpos anti-desmogleína 1 y 3. Actas Dermo-Sifiliográficas. 2016;107(9):785-786. DOI: [10.1016/j.ad.2016.04.022](https://doi.org/10.1016/j.ad.2016.04.022)
12. Malik AM, Tupchong S, Huang S, Are A, Hsu S, Motaparathi K. An Updated Review of Pemphigus Diseases. Medicina. 2021;57(10):1080. DOI: [10.3390/medicina57101080](https://doi.org/10.3390/medicina57101080)
13. Gala E. Enfermedad ampollosa autoimmune de cavidad oral: Pénfigo Vulgar. A propósito de un caso clínico. j.maxilo. 2020. DOI: [10.20986/recom.2020.1078/2019](https://doi.org/10.20986/recom.2020.1078/2019)
14. Murrell DF, Peña S, Joly P, Marinovic B, Hashimoto T, Diaz LA, *et al.* Diagnosis and management of pemphigus: Recommendations of an international panel of experts. Journal of the American Academy of Dermatology. 2020;82(3):575-585.e1. DOI: [10.1016/j.jaad.2018.02.021](https://doi.org/10.1016/j.jaad.2018.02.021)
15. Fan B, Chen X, Zhu X, Wang M. Pemphigus foliaceus treated with minocycline monotherapy or low-dose prednisolone combination therapy. J Dermatolog Treat. 2023;34(1):2113756. DOI: [10.1080/09546634.2022.2113756](https://doi.org/10.1080/09546634.2022.2113756)