

# Caso importado de malaria por *Plasmodium vivax* en El Salvador. Un abordaje epidemiológico

DOI: 10.5377/alerta.v7i1.16741

Sofía Geraldine Avilés Figueroa<sup>1</sup>, Mirna Elena Meléndez Gálvez<sup>2</sup>, Edgardo Josué Ramos Rivas<sup>3</sup>

1-3. Ministerio de Salud, Dirección de Epidemiología, San Salvador, El Salvador.

\*Correspondencia

✉ sgavilesf92@gmail.com

1. 0009-0002-5330-7068
2. 0009-0000-0616-280X
3. 0000-0002-1820-1674

## Resumen

**Presentación del caso.** Paciente masculino de origen guatemalteco con historia de fiebre alta de tipo intermitente, mialgias, artralgias, debilidad generalizada, mareo y vómito de contenido gástrico. Fue tratado inicialmente en un hospital privado con diagnóstico de síndrome febril agudo y referido a un hospital de la red nacional con diagnóstico de dengue con signos de alarma, al tercer día de estancia hospitalaria se diagnostica como un caso de malaria importado por *Plasmodium vivax*.

**Intervención terapéutica.** Se le dio tratamiento antimalárico con cloroquina y primaquina. **Evolución clínica.** Presentó mejoría clínica y las pruebas de laboratorio de control reportaron resultados negativos para *Plasmodium vivax*.

## Palabras clave

Malaria, *Plasmodium vivax*, Enfermedades Transmitidas por Vectores, Diagnóstico, Estudio de Caso.

## Abstract

**Case presentation.** Male patient of Guatemalan origin with history of intermittent high fever, myalgia, arthralgia, generalized weakness, dizziness, and vomiting of gastric contents. He was initially treated in a private hospital with a diagnosis of acute febrile illness and referred to a national network hospital with a diagnosis of dengue with warning signs. On the third day of hospital stay a diagnosis of an imported malaria case by *Plasmodium vivax* was presented. **Treatment.** The patient was given antimalarial treatment consisting of chloroquine and primaquine. **Outcome.** The patient presented clinical improvement, and control laboratory tests were negative for *Plasmodium vivax*.

## Keywords

Malaria, *Plasmodium vivax*, Vector Borne Diseases, Diagnosis, Case Study.

## Introducción

La malaria es una enfermedad infecciosa, potencialmente mortal, causada por parásitos que se transmiten al ser humano por la picadura de mosquitos hembra del género *Anopheles*, infectados por protozoarios intracelulares obligados del género *Plasmodium*. Principalmente, cuatro especies causan enfermedad en el humano: *P. vivax*, *P. falciparum*, *P. malariae* y *P. ovale*<sup>1,2</sup>.

El *P. vivax* tiene un periodo de incubación de 12 a 17 días después de la picadura del mosquito<sup>3</sup>, aunque se han documenta-

do casos con periodos de incubación superiores a los 90 días<sup>4</sup>.

Su ciclo consta de dos etapas principales. En la etapa esquizogónica, también llamada periodo de incubación intrínseca, que ocurre en el huésped vertebrado, se distinguen dos ciclos: uno en el hígado y otro en los glóbulos rojos. En el ciclo hepático, el parásito se reproduce en las células hepáticas durante seis a ocho días. Después, pasa al ciclo eritrocítico, donde se multiplica dentro de los glóbulos rojos durante dos días antes de que estos se rompan y liberen nuevos parásitos en el torrente sanguíneo<sup>1</sup>.



ACCESO ABIERTO

**Imported case of Malaria by *Plasmodium vivax* in El Salvador. An epidemiological approach**

## Citación recomendada:

Avilés Figueroa SG, Meléndez Gálvez ME, Ramos Rivas EJ. Caso importado de Malaria por *Plasmodium vivax* en El Salvador. Un abordaje epidemiológico. Alerta. 2024;7(1):23-28. DOI: 10.5377/alerta.v7i1.16741

## Recibido:

23 de mayo de 2023.

## Aceptado:

13 de diciembre de 2023.

## Publicado:

25 de enero de 2024.

## Contribución de autoría:

SGAF<sup>1</sup>: concepción del estudio, diseño del manuscrito, búsqueda bibliográfica, recolección de datos, manejo de datos o software, análisis de los datos, redacción, revisión y edición. MEMG<sup>2</sup>: búsqueda bibliográfica, análisis de los datos, redacción, revisión y edición. EJRR<sup>3</sup>: búsqueda bibliográfica, redacción, revisión y edición.

## Conflicto de intereses:

Los autores declaran no tener conflicto de intereses.

La etapa sexual o esporogónica ocurre en el mosquito y dura de ocho a diez días. Durante este periodo, los parásitos sexuales se fusionan en el estómago del mosquito, formando esporozoítos que migran a las glándulas salivales. Cuando el mosquito se alimenta de sangre, los esporozoítos pueden transmitirse a un nuevo huésped vertebrado y transmitir el cuadro de malaria<sup>1</sup>.

De los parásitos causantes de malaria en humanos, el *Plasmodium vivax* es el más común fuera de África<sup>5</sup>. En la región de las Américas, es el causante del 76 % de los casos<sup>5</sup>. En Guatemala, para la semana epidemiológica 21 del año 2023, se reportó un total de 1276 casos de malaria en el país<sup>6</sup>.

El número de casos de malaria a nivel mundial incrementó en el 2021, de 245 millones a 247 millones<sup>7</sup>. En la región de las Américas, en el 2021, la Organización Mundial de la Salud (OMS) estimó 597 000 casos de malaria y aproximadamente 334 muertes<sup>5</sup>. Paraguay, Argentina y El Salvador fueron certificados como libres de malaria por la OMS en 2018, 2019 y 2021, respectivamente<sup>5</sup>.

En 1980, El Salvador contribuyó con el 37 % de todos los casos notificados en la región, mientras que hoy en día contribuye con menos del 0,1 %<sup>8</sup>. El último caso de *Plasmodium falciparum* de transmisión local registrado ocurrió en 1995 y la última muerte por infección por *Plasmodium* ocurrió en 1984<sup>8</sup>. En el 2017 se registraron cuatro casos de *Plasmodium vivax* en el país; tres de ellos fueron importados y el último fue un caso de recaída del año anterior<sup>8</sup>. El Salvador es el primer país de Centroamérica con la certificación de eliminación de malaria, otorgada por la OMS en el 2021<sup>5</sup>. Para prevenir el restablecimiento de la transmisión autóctona de malaria, el país ha aumentado sus esfuerzos, a través de un enfoque multidisciplinario con el objetivo de captar los casos, notificarlos, brindar tratamiento oportuno e investigar a fondo cada uno de ellos para realizar las acciones de control necesarias<sup>9</sup>.

El objetivo principal de este artículo es destacar la importancia de la orientación epidemiológica en el abordaje de casos, para un diagnóstico certero y oportuno, a partir de la descripción de un caso de malaria en un paciente de origen extranjero.

## Presentación del caso

Se trata de un hombre de 23 años, procedente de una zona rural de Guatemala, miembro de la comunidad lingüística poqomchí que se comunicaba con la ayuda de un intérprete. Ingresó a El Salvador por vía terrestre, para laborar como auxiliar de

construcción en Santa Tecla, municipio de La Libertad. Seis días posterior a su llegada al país, consultó en la estación de primeros auxilios de su lugar de trabajo con historia de un día de fiebre de moderada intensidad de tipo intermitente, cuantificada en 38,1 °C, acompañado de lumbalgia y mialgias. No tenía antecedentes médicos contribuyentes. Debido a su estado clínico, fue referido a un hospital privado donde se le diagnosticó faringitis y se le dio manejo ambulatorio con acetaminofén 500 mg vía oral cada seis horas y amoxicilina 500 mg vía oral cada ocho horas por siete días.

Luego de nueve días, el paciente consultó en un hospital privado, debido a que presentó una exacerbación de sus síntomas, entre ellos: fiebre de fuerte intensidad de tipo intermitente cuantificada en 39,4 °C, mialgias, artralgias, debilidad generalizada, mareo y vómito de contenido gástrico de 500 mL en una ocasión. Expresó que habita una vivienda con paredes de madera, techo de lámina, piso de tierra, una sola habitación y almacena el agua que se obtiene de un pozo en contenedores con tapadera; además, agregó que no tiene servicios de salud cercanos.

Los exámenes de laboratorio reportaron anemia leve, hematocrito bajo, trombocitopenia severa, proteína C reactiva elevada y se descartó COVID-19 (Tabla 1). Fue diagnosticado como un síndrome febril agudo. El paciente fue referido a un hospital de la red pública, en el que presentaba tensión arterial 110/60 mmHg, frecuencia cardiaca de 91 latidos por minuto, frecuencia respiratoria de 18 respiraciones por minuto y saturación de oxígeno 91 %. No se identificaron alteraciones pulmonares, cardiovasculares ni hepáticas. Por lo anterior, se sospechó dengue con signos de alarma.

Luego de dos días, se realizaron exámenes de seguimiento, que reportaron hiperbilirrubinemia y anemia moderada (Tabla 1). Así mismo, un ultrasonido abdominal reportó esplenomegalia con eje longitudinal de 13 cm con volumen de 480 mL, sin lesiones focales sólidas ni quísticas, con escaso líquido libre en cavidad abdominal y derrame pleural derecho (Figura 1). Además, se reportó la presencia de *Ascaris lumbricoides* en el examen general de heces.

En el tercer día de ingreso hospitalario (día 12 de enfermedad), a través de pruebas de laboratorio, se descartaron dengue, chikungunya y zika y se identificó *Plasmodium vivax* a través de microscopía de gota gruesa, con densidad parasitaria de 5467 parásitos/ $\mu$ L (Tabla 1 y Figura 2).

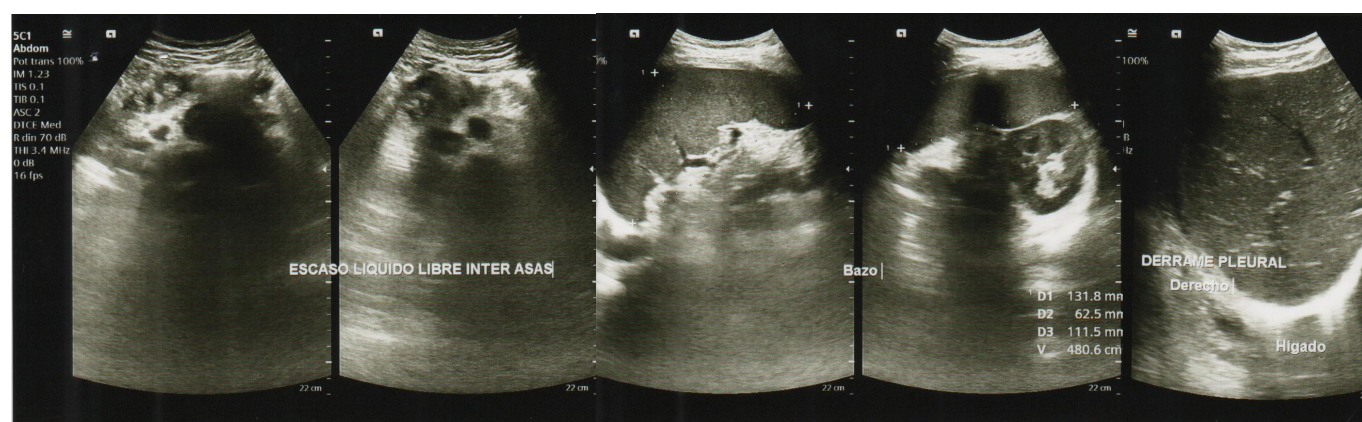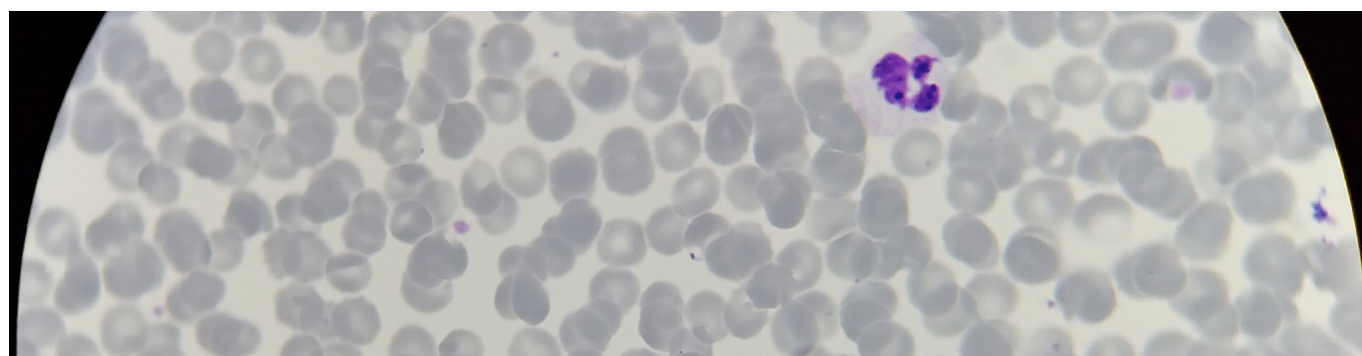
Se presenta el resumen de los eventos clave en una línea de tiempo (Figura 3).

**Tabla 1.** Resultados de pruebas de laboratorio

Examen de laboratorio	Día 9*	Día 11*	Día 12*
Hemoglobina	10,8 g/dL	-	7,8 g/dL
Hematocrito	31 %	-	22,7 %
Leucocitos	-	-	6390/ $\mu$ L
Neutrófilos	68,7 %	-	47,7 %
Linfocitos	18,6 %	-	39,9 %
Plaquetas	28 000/mL	-	114 000/ $\text{mm}^3$
Antígenos para COVID-19	Negativo	-	-
Proteína C reactiva	320 mg/dL	-	-
Volumen corpuscular medio	-	-	80,8 fL
Hemoglobina corpuscular media	-	-	27,8 fL
Examen general de heces	<i>Ascaris lumbricoides</i>	-	-
Bilirrubina total	-	2,14 mg/dL	-
Bilirrubina indirecta	-	1,18 mg/dL	-
Aspartato aminotransferasa (AST)	-	61,2 UI/L	-
Alanina aminotransferasa (ALT)	-	60,7 UI/L	-
Sodio	-	133,3 mEq/L	-
PCR Dengue	-	-	Negativo
PCR Zika	-	-	Negativo
PCR Chikungunya	-	-	Negativo
Gota gruesa	-	-	<i>Plasmodium vivax</i> : Densidad parasitaria 5467 parásitos/ $\mu$ L de sangre

\* Días de enfermedad.

Fuente: Datos obtenidos a partir del expediente clínico.

**Figura 1.** Ultrasonografía abdominal: se observa esplenomegalia, escaso líquido intra abdominal y derrame pleural derecho**Figura 2.** Tinción de Giemsa de gota gruesa. Presencia de *Plasmodium vivax* con una densidad parasitaria de 5467 parásitos/ $\mu$ L

## Intervención terapéutica

Se aisló al paciente con el uso de mosquitero y se inició el tratamiento con solución salina intravenosa 1 L cada ocho horas, paracetamol 1 g vía intravenosa cada seis horas, oxígeno por cánula nasal a 3 L por minuto, y mebendazol 100 mg vía oral cada 12 horas; este último se suspendió por la detección del *Plasmodium vivax*. Se indicó la terapia antimalárica<sup>10,11</sup> con cloroquina 750 mg vía oral cada día (a dosis de 10 mg/kg) por dos días; luego, 375 mg vía oral al tercer día (a dosis de 5 mg/kg), acompañado de primaquina 15 mg vía oral cada día durante siete días, y acetaminofén 500 mg vía oral cada seis horas, si la temperatura corporal era mayor a 37,5 °C; sin embargo, no se reportó fiebre nuevamente. El caso fue notificado a las autoridades epidemiológicas mediante el sistema de Vigilancia Epidemiológica de El Salvador.

Como parte del manejo epidemiológico, se notificó a las autoridades sanitarias de nivel intermedio y a nivel central. Se envió una muestra para control de calidad y confirmación al Laboratorio Nacional de Salud Pública. Se coordinó la toma de gota gruesa a cada uno de los trabajadores que habían estado en contacto con el paciente. Se reportó un total de 30 muestras entre los contactos, todas con resultado negativo.

Se realizaron varias medidas de vigilancia vectorial y entomológica, incluida la inspección de la situación entomológica en un radio de dos kilómetros, la fumigación con deltametrina (adulticida) y la aplicación de larvicida con temefos en áreas específicas. Además, se realizaron visitas domiciliarias para el tratamiento de contenedores de agua con temefos granulado al 1 %. Se inspeccionaron las zonas hídricas, pero no se encontró ningún vector transmisor.

## Evolución clínica

Después de siete días de tratamiento, el paciente recibió el alta hospitalaria y en la visita domiciliar realizada dos días posterior al alta, se evidenció una mejoría clínica y se realizaron tres microscopías de gota gruesa como control de seguimiento para *Plasmodium vivax*, a los 14, 21 y 28 días desde el diagnóstico de malaria, todas con resultado negativo.

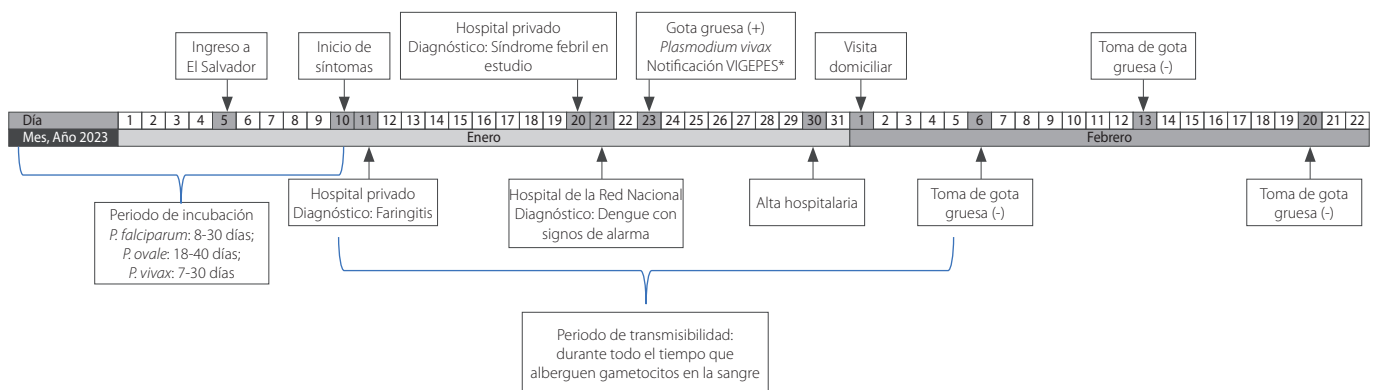
## Diagnóstico clínico

Se confirmó el diagnóstico de malaria grave por *Plasmodium vivax* mediante microscopía de gota gruesa debido a las siguientes complicaciones: hiperbilirrubinemia, esplenomegalia, derrame pleural derecho y anemia por hemólisis<sup>12</sup>.

## Discusión

El Salvador ha sido certificado como un país libre de malaria desde el año 2021<sup>4</sup>, sin embargo, aún se reportan casos importados de malaria<sup>8</sup>. Esta situación se presenta también en China, que recibió la certificación en el mismo año<sup>9</sup>. Debido a esto, el restablecimiento de la transmisión autóctona de malaria sigue siendo un riesgo potencial, por lo que todos los casos deben ser captados, notificados, tratados e investigados oportunamente<sup>9</sup>.

En 2015, la Organización de las Naciones Unidas, en conjunto con la Fundación Bill & Melinda Gates publicaron un marco para la erradicación de la malaria<sup>13</sup>. De igual manera, la OMS publicó una estrategia técnica para la eliminación de *P. vivax*<sup>13</sup>. Sin embargo, las herramientas de salud pública para diagnóstico, tratamiento, prevención y control son subóptimas en muchas áreas endémicas<sup>13</sup>, por lo que se requiere un esfuerzo



**Figura 3.** Línea de tiempo con eventos clave en el desarrollo del caso

\*VIGEPES: Sistema de Vigilancia Epidemiológica de El Salvador



especial en países libres de malaria, para fortalecer la respuesta nacional y prevenir el restablecimiento de la transmisión autóctona de la malaria<sup>7,9,14</sup>.

En las Américas, Paraguay y Argentina cuentan con la certificación de eliminación de la malaria, otorgada por la OMS, desde el 2018 y 2019 respectivamente<sup>5</sup>. Esto permite cierto optimismo, ya que varios países endémicos han mostrado progreso en este aspecto<sup>7</sup>; el control y eliminación de la malaria en zonas endémicas puede tener repercusiones en la prevalencia de casos importados y las medidas de prevención del restablecimiento de casos autóctonos en áreas libres de malaria<sup>7</sup>. Mejorar la vigilancia de *Plasmodium spp.* contribuirá al diagnóstico y tratamiento eficaz de la malaria, tanto en zonas endémicas como no endémicas<sup>7</sup>.

El incremento en el total de casos y muertes a nivel mundial durante los años 2020-2021 es atribuible en parte a la pandemia por COVID-19<sup>7</sup>, ya que el cierre y la restricción de la movilización de proveedores de salud durante la pandemia perturbaron la continuidad de los programas de control y eliminación de la malaria<sup>15</sup>.

En el caso descrito, los síntomas iniciaron en el sexto día posterior al ingreso del paciente a El Salvador; esto indica que, si se toma en cuenta el periodo mínimo de incubación (12 días)<sup>3</sup>, el paciente se contagió fuera de El Salvador. Por lo tanto, se considera un caso importado de malaria, ya que el paciente había estado en un país endémico y se encontraba en periodo de incubación al momento de su llegada al país.

El desplazamiento poblacional y los viajes internacionales propician situaciones de turismo y oportunidades laborales en áreas no endémicas que aumentan el riesgo de importación de casos<sup>1</sup>, lo que a su vez destaca la necesidad de una vigilancia y detección temprana adecuada<sup>9</sup>. Según la información recolectada en una revisión sistemática de brotes de malaria en China desde 1990 hasta 2013, más de la mitad de todos los brotes están atribuidos a los movimientos poblacionales<sup>16</sup>. Esto coincide con los hallazgos de este caso.

Los esfuerzos para controlar y eliminar el *P. vivax* pueden verse debilitados por la emergente resistencia farmacológica<sup>17</sup>. Los países endémicos deben evaluar con regularidad la eficacia terapéutica de los fármacos antimaláricos para ajustar sus lineamientos terapéuticos<sup>17</sup>. El paciente tratado en este caso respondió al tratamiento convencional, lo que demuestra la susceptibilidad del parásito.

Para el abordaje inicial del paciente y un diagnóstico oportuno de enfermedades

infecciosas febriles en extranjeros, se recomienda orientar el diagnóstico tomando en cuenta la sintomatología clínica, criterios de laboratorio y epidemiológicos según su país de procedencia<sup>14</sup>. En este caso en particular, se realizaron pruebas para descartar arbovirosis, debido a la prevalencia de estas enfermedades en el país. Se sospecharon dengue, zika y chikungunya como diagnósticos presuntivos, al ser descartados estos, se tomó en cuenta el diagnóstico de malaria, considerando criterios epidemiológicos, entre ellos, las características de la vivienda del paciente, cuyas condiciones favorecen la supervivencia y reproducción del vector<sup>18</sup>, además de la endemidad y características de la enfermedad en países vecinos<sup>14</sup>.

En los hallazgos hematológicos del paciente se destacan la trombocitopenia<sup>19</sup> y la anemia. Estas alteraciones fueron las más comunes en un estudio publicado en 2019<sup>20</sup>, en el que los autores sugieren como criterio de apoyo diagnóstico para malaria, la presencia de trombocitopenia en los casos de una enfermedad febril aguda, acompañada o no de anemia, y recomiendan tomar en cuenta el manejo de dichas anomalías para reducir las complicaciones asociadas, por lo que se sugiere considerar la posibilidad de malaria en estos pacientes<sup>20</sup>.

Se destaca la importancia de la educación continua del personal de salud para considerar y diagnosticar la malaria, de manera oportuna, especialmente en los casos importados. Además, se sugiere implementar medidas priorizadas de control de vectores en las áreas endémicas<sup>7,13</sup>.

En este caso en cuestión, se valora la importancia de la vigilancia epidemiológica y el manejo adecuado de la malaria, aún en las zonas no endémicas y se hace hincapié en la necesidad de abordar los factores de riesgo ambientales y sociales que forman parte fundamental del cuadro clínico del paciente y su posterior recuperación<sup>7,13,14</sup>.

## Agradecimientos

Al Dr. Elmer Mendoza, epidemiólogo, coordinador de la especialidad médica de epidemiología e investigación en salud, por su orientación para el desarrollo y análisis del estudio. Al Dr. Juan Santos, epidemiólogo del SIBASI La Libertad y al Lic. José Luis Rivas, coordinador del equipo de vectores de la Región de Salud Central por su invaluable apoyo y orientación en la investigación de campo de este caso.

## Financiamiento

No hubo financiamiento externo.

---

## Referencias bibliográficas

1. Heymann D. El control de las enfermedades transmisibles. 20th ed. Washington D.C.: American Public Health Association; 2017.
2. Nemhauser JB, editor. CDC yellow book 2024: health information for international travel. New York, NY: Oxford University Press; 2023.
3. Orish V, Afutu L, Ayodele O, Likaj L, Marinkovic A, Sanyaolu A. A 4-Day Incubation Period of *Plasmodium falciparum* Infection in a Nonimmune Patient in Ghana: A Case Report. *Open Forum Infect. Dis.* 2019;6(1):ofy169. DOI: [10.1093/ofid/ofy169](https://doi.org/10.1093/ofid/ofy169)
4. Brasil P, De Pina Costa A, Pedro RS, Da Silveira Bressan C, Da Silva S, Tauil PL, et al. Unexpectedly long incubation period of *Plasmodium vivax* malaria, in the absence of chemoprophylaxis, in patients diagnosed outside the transmission area in Brazil. *Malar. J.* 2011;10(1):122. DOI: [10.1186/1475-2875-10-122](https://doi.org/10.1186/1475-2875-10-122)
5. Organización Mundial de la Salud. World Malaria Report. 2022. Disponible en: [https://reliefweb.int/report/world/world-malaria-report-2022?gad\\_source=1&gclid=CjwKCAiA-vOsBhAAEiwAIWR0TS06Fb-i1CtMAZwmqu-hAW0ZBY5hmZeSNDzWrhTn39WvAg4aet-o5BoCAjkQAvD\\_BwE](https://reliefweb.int/report/world/world-malaria-report-2022?gad_source=1&gclid=CjwKCAiA-vOsBhAAEiwAIWR0TS06Fb-i1CtMAZwmqu-hAW0ZBY5hmZeSNDzWrhTn39WvAg4aet-o5BoCAjkQAvD_BwE)
6. Dirección epidemiológica y gestión de riesgos, Situación epidemiológica de malaria a la semana epidemiológica 21, Ministerio de Salud Ministerio de Salud Pública y Asistencia Social, Guatemala. 2023. Fecha de consulta: 27/06/2023. Disponible en: <https://epidemiologia.mspas.gob.gt/informacion/vigilancia-epidemiologica/salas-situacionales/6-vectoriales-parasitarias>
7. González-Sanz M, Berzosa P, Norman FF. Updates on Malaria Epidemiology and Prevention Strategies. *Curr. Infect. Dis. Rep.* 2023;25(7):131-139. DOI: [10.1007/s11908-023-00805-9](https://doi.org/10.1007/s11908-023-00805-9)
8. Burton RA, Chévez JER, Sauerbrey M, Guinovart C, Hartley A, Kirkwood G, et al. Factors Associated with the Rapid and Durable Decline in Malaria Incidence in El Salvador, 1980-2017. *Am. J. Trop. Med. Hyg.* 2018;99(1):33-42. DOI: [10.4269/ajtmh.17-0629](https://doi.org/10.4269/ajtmh.17-0629)
9. Zhu M, Zhang C, Zhang Y, Wang Z, Ma X, Dai S, et al. An epidemiological analysis of imported malaria in Shanghai during a COVID-19 outbreak. *Malar. J.* 2022;21(1):245. DOI: [10.1186/s12936-022-04273-9](https://doi.org/10.1186/s12936-022-04273-9)
10. Chu CS, White NJ. The prevention and treatment of *Plasmodium vivax* malaria. *PLOS Med.* 2021;18(4):e1003561. DOI: [10.1371/journal.pmed.1003561](https://doi.org/10.1371/journal.pmed.1003561)
11. Kaur D, Sinha S, Sehgal R. Global scenario of *Plasmodium vivax* occurrence and resistance pattern. *J. Basic Microbiol.* 2022;62(12):1417-1428. DOI: [10.1002/jobm.202200316](https://doi.org/10.1002/jobm.202200316)
12. Sandoval De Mora M. Manejo clínico-terapéutico de la malaria grave. *Bol. Venez. Infectol.* 2022. DOI: [10.54868/BVI.2022.33.1.3](https://doi.org/10.54868/BVI.2022.33.1.3)
13. Lover AA, Baird JK, Gosling R, Price RN. Malaria Elimination: Time to Target All Species. *Am. J. Trop. Med. Hyg.* 2018;99(1):17-23. DOI: [10.4269/ajtmh.17-0869](https://doi.org/10.4269/ajtmh.17-0869)
14. Paquet D, Jung L, Trawinski H, Wendt S, Lübbert C. Fever in the returning traveler. *Dtsch. Ärztebl. Int.* 2022 Jun 7. DOI: [10.3238/arztebl.m2022.0182](https://doi.org/10.3238/arztebl.m2022.0182)
15. Tu H, Feng J, Yu C, Lin K, Peiyu W, Shaomi X, et al. Asymptomatic malaria infection at the China-Vietnam border: Knowledge and implications for the cross-border migrant population during the COVID-19 pandemic. *Travel Med. Infect. Dis.* 2022;47:102307. DOI: [10.1016/j.tmaid.2022.102307](https://doi.org/10.1016/j.tmaid.2022.102307)
16. Lu G, Zhou S, Horstick O, Wang X, Liu Y, Müller O. Malaria outbreaks in China (1990-2013): a systematic review. *Malar. J.* 2014;13(1):269. DOI: [10.1186/1475-2875-13-269](https://doi.org/10.1186/1475-2875-13-269)
17. Ferreira MU, Nobrega De Sousa T, Rangel GW, Johansen IC, Corder RM, Ladeia-Andrade S, et al. Monitoring *Plasmodium vivax* resistance to antimalarials: Persisting challenges and future directions. *Int. J. Parasitol. Drugs Drug Resist.* 2021;15:9-24. DOI: [10.1016/j.ijpddr.2020.12.001](https://doi.org/10.1016/j.ijpddr.2020.12.001)
18. Botero D. Parasitosis humanas. 5ª Edición. Medellín, Colombia: Corporación de Investigaciones Biológicas; 2012.
19. Castilla Herrera N, González A. Paludismo falciparum y trombocitopenia severa. *Rev. Latinoam. Infectol. Pediátrica.* 2018;31(1):32-35.
20. Awoke N, Arota A. Profiles of hematological parameters in *Plasmodium falciparum* and *Plasmodium vivax* malaria patients attending Tercha General Hospital, Dawuro Zone, South Ethiopia. *Infect. Drug Resist.* 2019;Volume 12:521-527. DOI: [10.2147/IDR.S184489](https://doi.org/10.2147/IDR.S184489)