Informe de caso

Elastosis nodular con quistes y comedones, una presentación unilateral y severa

DOI: 10.5377/alerta.v8i1.17763

Raúl Vicente Cabezas Echegoyen[1], Alexandra Astrid Salguero de Salazar[2], Katherine Guisselle Meléndez Henríquez[3], Silvia Anett Mejía Rodríguez[4], Carmen Alexandra María Maza De Franco[5], Ana Mariella Guadalupe Monge Vásquez[6], Evelyn Alejandra Leiva López[7].

1-6. Centro dermatológico, Hospital Nacional Zacamil, San Salvador, El Salvador.

7. Departamento de Anatomía Patológica, Hospital Nacional Zacamil, San Salvador, El Salvador.

Correspondencia
raulvicentecabezasechegoyen@gmail.com

1. 0000-0003-4931-8813
2. 0009-0007-1633-926X
3. 0000-0003-1681-5565
4. 0000-0002-3510-0787
5. 0000-0002-1358-096X
6. 0000-0002-0768-5706
7. 0009-0004-7576-2728

Resumen

Presentación del caso. Paciente de 73 años con antecedentes de exposición crónica ocupacional a radiación solar y tabaquismo durante 54 años; quien acudió a consulta por una dermatosis unilateral en el rostro, con aspecto tumoral multiquístico amarillento, acompañada de comedones abiertos y de tipo circunscrito, que comprometía regiones cigomática, infraorbitaria y mejilla izquierda. La lesión tenía 25 años de evolución, era pruriginosa y presentaba síntomas dismórficos corporales leves. **Intervención terapéutica.** El diagnóstico se estableció a partir de los hallazgos clínicos, dermatoscópicos y una biopsia cutánea. El manejo se realizó en modalidad ambulatoria, incluyendo educación sobre la enfermedad, así como medidas para evitar, abandonar o reducir factores agravantes. Además, se prescribió fotoprotección solar permanente y el uso de una combinación de alfa hidroxiácidos y retinoides tópicos. **Evolución clínica.** Esta dermatosis se caracteriza por un curso crónico, no resolutivo y sin tendencia a la transformación maligna. Los abordajes principales son el quirúrgico y el farmacológico; siendo el primero para los casos severos, como el descrito en este reporte. En el Servicio de Cirugía Plástica se realizó la extirpación quirúrgica de las lesiones en dos tiempos, con seguimiento ambulatorio en dermatología debido a la elevada tasa de incidencia de neoplasias malignas asociado al daño actínico crónico en la piel.

Palabras clave
Síndrome de Favre-Racouchot, Elastoidosis Nodular, Dermatosis Ocupacional.

Abstract

Case presentation. A 73-year-old patient with a history of chronic occupational exposure to solar radiation and smoking for 54 years; he consulted for a unilateral dermatosis on the face with a yellowish multicystic tumor appearance, accompanied by open and circumscribed comedones, involving zygomatic, infraorbital, and left cheek regions, of 25 years of evolution, with little pruriginosity and mild body dysmorphic symptoms.**Treatment.** Clinical and dermatoscopic findings and a skin biopsy made the diagnosis. Management was performed on an outpatient basis, including education regarding the disease, as well as measures to avoid, abandon, or reduce aggravating factors, in addition, permanent sun protection and a combination of alpha hydroxy acids with topical retinoids were prescribed. **Outcome.** This dermatosis is characterized by a chronic, non-resolving course with no tendency to malignant transformation. The main approaches are surgical and pharmacological; the former for severe cases, as the one described in this report. In the Plastic Surgery Department, surgical excision of the lesions was performed in two stages, with ambulatory follow-up in dermatology due to the high incidence rate of malignant neoplasms, inherent in skin with chronic actinic damage.

Keywords
Favre-Racouchot Syndrome, Nodular Elastoidosis, Photosensitivity Disorders.

Introducción

La dermatoheliosis se refiere a los cambios cutáneos inducidos por el daño debido a la exposición crónica a las radiaciones ultravioletas (RUV) del sol. Las manifestaciones clínicas dependen de la dosis total acumulada de RUV a lo largo de la vida y de las predisposiciones genéticas[1].

Entre las manifestaciones más significativas se incluyen el cáncer de piel, las lesiones premalignas o pigmentarias, las arrugas, la desigualdad en la tonalidad de la piel, piel romboidal de la nuca, púrpura y la elastosis actínica (EA). Esta última se emplea en dos contextos: para describir un conjunto de hallazgos clínicos y, en la histopatología, para denotar alteraciones en las fibras elásticas.

ACCESO ABIERTO

Nodular elastosis with cysts and comedones, a severe unilateral presentation

Citación recomendada:
Cabezas Echegoyen RV, Salguero de Salazar, AA, Meléndez Henríquez KG, Mejía Rodríguez SA, Maza De Franco CAM, Monge Vásquez AMG, Leiva López EA. Elastosis nodular con quistes y comedones, una presentación unilateral y severa. Alerta. 2025;8(1): 5-13. DOI: 10.5377/alerta.v8i1.17763

Editor:
Nadia Rodríguez.

Recibido:
7 de diciembre de 2023.

Aceptado:
1 de octubre de 2024.

Publicado:
22 de enero de 2025.

Contribución de autoría:
Concepción del estudio y diseño del manuscrito: RVCE. Búsqueda bibliográfica y manejo de datos o software: RVCE, AASS y KGMH. Recolección de datos: AASS y KGMH. Análisis de los datos: AMGMV, CAMMF y EALL. Redacción, revisión y edición: SAMR y RVCE.

Conflicto de intereses:
Los autores declaran no tener conflicto de intereses.

© 2025 por los autores. Este es un artículo de acceso abierto distribuido bajo los términos y condiciones de la licencia Creative Commons Attribution (CC BY) (https://creativecommons.org/licenses/by/4.0/).

De manera coincidente, las manifestaciones clínicas son consecuencia de las alteraciones histopatológicas[i,ii].

En el aspecto clínico, la EA engloba manifestaciones como: el engrosamiento de piel, xerosis, tonalidad amarillenta o «piel citrina», arrugas intensamente demarcadas y comedones. En el contexto histopatológico, la EA implica daño solar crónico en el tejido elástico y colágeno de la dermis, lo que culmina en su degeneración y perdida de función[i,ii].

La EA puede presentarse de forma sindrómica, con una topografía y morfología características, como el caso de la elastosis nodular con quistes y comedones, el síndrome de Favre-Racouchot (SFR), que afecta región periorbitaria y malar, la forma denominada placa actínica comedoniana y nódulos elastóticos, que suelen localizarse en las orejas[i-iii].

El SFR predomina en adultos caucásicos de 40 a 60 años, principalmente en hombres con la presencia de factores predisponentes. La incidencia incrementa con la edad, y la prevalencia mundial oscila entre 1,5 % y 6 %[ii,iii]. Los factores predisponentes más identificados son la exposición solar crónica, ya sea ocupacional o recreacional, y el tabaquismo[ii-iv].

El SFR se manifiesta clínicamente como comedones y lesiones quísticas secundarias a elastosis cutánea, con distribución bilateral y simétrica. En la mayoría de los casos, se asocia con queratosis actínicas y cutis romboidal de la nuca, ambas entidades son producidas por el fotodaño[v].

El diagnóstico se realiza mediante la identificación de lesiones típicas acentuadas en las áreas de la piel con daño actínico crónico, evaluadas durante el examen físico, y correlacionando dichos hallazgos con la historia clínica y la presencia de factores de riesgo. Como apoyo diagnóstico, existen hallazgos dermatoscópicos descritos, sin embargo, no hay consenso oficial. Algunos autores detallan al SFR de la siguiente manera: anillos centrales negros perifoliculares contra un fondo blanco amarillento (comedón abierto); áreas pequeñas homogéneas café amarillentas y circulares que rodean tapones de queratina (comedón cerrado); áreas sin estructuras interseccionales de tonalidad marrón a ocre, o incluso del color de la piel; hallazgos concomitantes de daño actínico (áreas sin estructura o halos amarillentos); y vasos lineales ramificados o arborizantes (correspondientes a telangiectasias)[vi-vii].

En el caso de duda diagnóstica en presentaciones atípicas, se confirma el diagnóstico mediante análisis histopatológico. Los hallazgos característicos en la dermis consisten en la presencia de fibras elásticas gruesas y «enmarañadas», la acumulación homogénea eosinofílica o azul grisácea de material amorfo derivado de la degeneración de dichas fibras, y la dilatación de folículos pilosos y formación de pequeños quistes epidérmicos, que contienen detritus queratinocitos[viii, ix].

Presentación del caso

Un hombre de 73 años acudió a la consulta dermatológica debido a una dermatosis localizada en la cabeza, que afectaba la región malar, infraorbitaria y la mejilla izquierda (unilateral y asimétrica). Se observó una lesión amarillenta circunscrita, de aspecto tumoral y bordes mal definidos; compuesta por múltiples estructuras noduloquísticas, telangiectasias, comedones abiertos y algunos tallos pilosos. La lesión medía 7 x 6 cm (Figura 1).

En el resto de la piel y anexos, se evidenció daño actínico crónico en rostro y cuello (Figura 1).

Durante el interrogatorio, el paciente informó haber tenido la lesión descrita por 25 años, con discreto agrandamiento en los últimos tres meses y síntomas dismórficos corporales leves. Negó haber recibido consultas o tratamientos dermatológicos previos.

Antecedentes médicos-sociales: hipertensión arterial crónica, exposición actínica crónica ocupacional (por conducción) y tabaquismo por 54 años (sin recordar específicamente el número de cajetillas por año). No se documentaron antecedentes familiares de primer grado de consanguinidad con la misma condición.

Se realizó dermatoscopia como apoyo diagnóstico. De forma panorámica, se observó una lesión asimétrica de aspecto multilobulado con múltiples áreas sin estructuras color blanco (sugestivo de queratina a nivel de dermis superficial) y amarillas (sugestivo de elastosis actínica), vasos lineales irregulares y arborizantes (correspondientes a telangiectasias), áreas sin estructura rosadas interseccionales, aperturas foliculares con tapones córneos (comedones abiertos y cerrados) y algunos tallos pilosos (Figuras 2 y 3).

Se realizó una correlación clínico-dermatoscópica que permitió identificar características sugestivas a nevo comedogénico inflamatorio, pilomatrixoma gigante y carcinoma de células escamosas. Dada la posibilidad de malignidad detectada por aplicación de algoritmo dermatoscópico, (predicción sin pigmento)[x], se tomó una muestra incisional en elipse (2,5 × 2 cm) para biopsia.

Como medidas terapéuticas iniciales, se brindaron recomendaciones sobre fotoprotección solar mientras se esperaba el

Figura 1. Aspecto macroscópico de la dermatosis. A. Vista frontal, se observa piel con daño actínico: piel engrosada, arrugas con demarcación exagerada, tonalidad «citrina», descamación, y lentigos solares con queratosis seborreicas en cuello. B. Vista lateral izquierda, se observa la lesión de aspecto tumoral circunscrita. C. Acercamiento de la figura 1B. Nótese la morfología noduloquística y lobulada, tallos pilosos, telangiectasias y algunos comedones abiertos.

reporte histopatológico para establecer el tratamiento específico.

A las diez semanas, el reporte histopatológico reveló múltiples folículos pilosos quísticamente dilatados con tapones córneos; invaginaciones epidérmicas rellenas de queratina ortoqueratósica en forma laminar y restos de tallos pilosos. Algunos quistes mostraron apertura superficial hacia la epidermis. En la dermis había marcada EA, edema y discreto infiltrado inflamatorio crónico. No se evidenció malignidad (Figura 4 y Figura 5). Con base en estos hallazgos, se estableció el diagnóstico especifico y se procedió al manejo correspondiente.

Intervención terapéutica

El diagnóstico del caso presentado fue establecido mediante la correlación de hallazgos clínicos, dermatoscópicos e histopatológicos.

Se optó por un tratamiento conservador debido al carácter no neoplásico de la enfermedad y la falta de interés del paciente en un refinamiento cosmético. Los enfoques principales incluyeron proporcionar información clara sobre la naturaleza benigna de la lesión, terapia farmacológica tópica, abordaje en conjunto con cirugía plástica y el seguimiento ambulatorio a largo plazo por dermatología, para monitoreo de respuesta terapéutica y detección temprana de neoplasias malignas asociadas al daño actínico.

Respecto a la educación del paciente, se hizo énfasis en la evitación, reducción o abandono de factores asociados. Se reforzó la importancia de la fotoprotección solar y el cese del tabaquismo, hábito que el paciente había logrado abandonar un año antes de la consulta.

El tratamiento tópico consistió en fotoprotección solar de amplio espectro en crema, con un factor de protección solar ≥ 50, aplicada cada tres horas en áreas fotoexpuestas. Además, se prescribió ácido retinoico en gel al 0,05 % como queratolítico y regulador de la queratinización, aplicándolo en capa fina nocturna en el rostro.

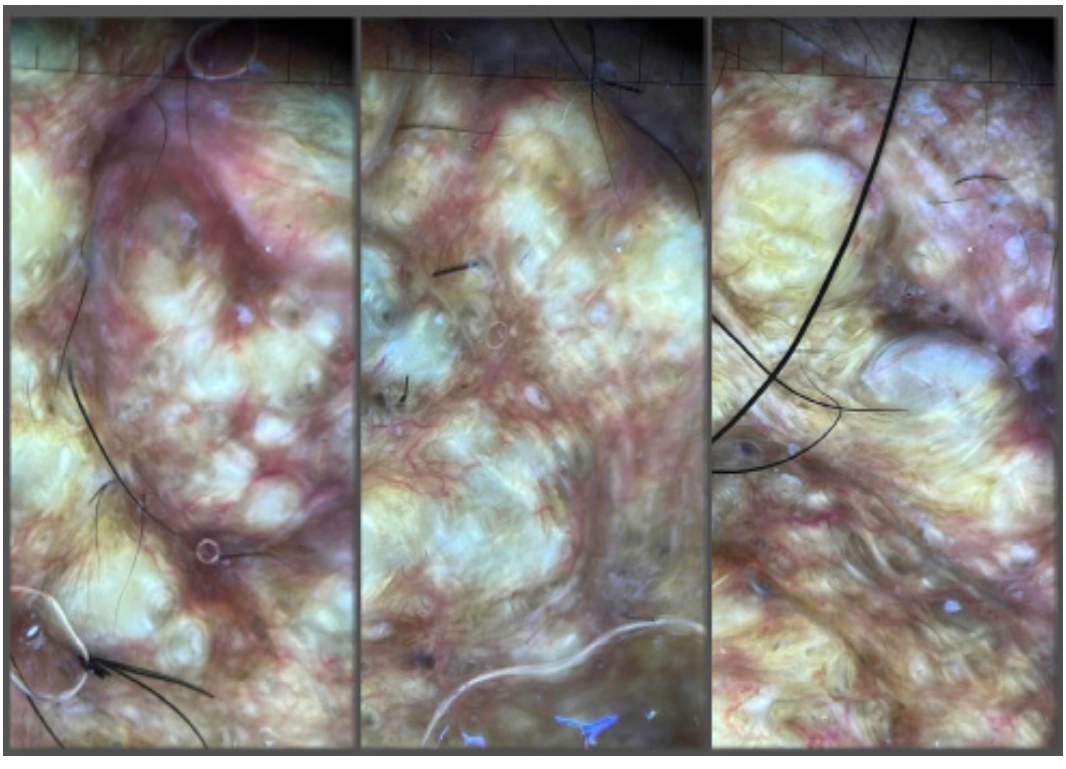

Figura 2. Dermatoscopia con dispositivo DermLite handyscope® 10x. Se observan anillos negros centrales y/o áreas homogéneas café claro a oscuro que rodean folículos pilosos y/o tapones córneos contra un fondo blanco (flechas verdes), áreas homogéneas sin estructura circulares color café amarillentas que rodean tapones de queratina (flechas azules), áreas interseccionales color marrón a rosadas conteniendo estructuras vasculares que dividen áreas sin estructuras blancas y amarillentas (estrellas azules) dando un aspecto lobulado y vasos sanguíneos lineales irregulares y arborizantes (flechas rojas).

También se indicó la aplicación de ácido glicólico en crema al 12 % por las mañanas sobre el área de la lesión.

Todos los medicamentos fueron indicados para el uso continuo, con el propósito de limitar, dentro de lo posible, la extensión de la lesión y provocar algún grado de reducción de esta.

En los casos severos de aspecto tumoral extenso, se recomienda como tratamiento ideal un abordaje quirúrgico. Por tal motivo, el paciente fue derivado al servicio de cirugía plástica, donde se recomendó control ambulatorio a largo plazo.

Evolución clínica

El tratamiento fue conservador a través de terapia tópica con queratolíticos con el propósito de reducir y limitar la extensión de la lesión. El monitoreo ambulatorio continuo del paciente fue el principal objetivo en la evolución para la prevención de nuevo daño actínico y la detección temprana de neoplasias malignas, frecuentes en piel con fotoexposición crónica.

A la fecha de la finalización del reporte de caso, se realizaron dos controles ambulatorios en dermatología, donde se evidenció una discreta reducción en el tamaño de la lesión y no se observaron lesiones malignas.

Diagnóstico clínico

El diagnóstico presuntivo se realizó mediante correlación de los factores de riesgo como el trabajo de taxista durante varios años (mayor fotoexposición de hemicara izquierda), antecedente de tabaquismo y evaluación dermatoscópica. Al integrar los antecedentes del paciente con los hallazgos clínicos y la biopsia cutánea, se establece el diagnóstico definitivo de síndrome de Favre-Racouchot unilateral severo, por el aspecto tumoral.

Discusión

La etiopatogenia del SFR no se conoce con exactitud, pero implica cambios producidos por daño acumulado de RUV A y B, tabaquismo, uso de corticoesteroides, radioterapia y radiación infrarroja. Estos factores inducen fenómenos como la reducción de fuerza tensora en la dermis[ii-iv], debido a la degeneración del tejido elástico, lo que provoca pérdida de sostén y, como una distensión infundibular en unidad pilosebácea. Esto desencadena la queratinización del folículo piloso, la formación eventual de comedones extensos e invaginaciones epidérmicas llenas de queratina, y la atrofia de la piel con reducción de las fibras colágenas.

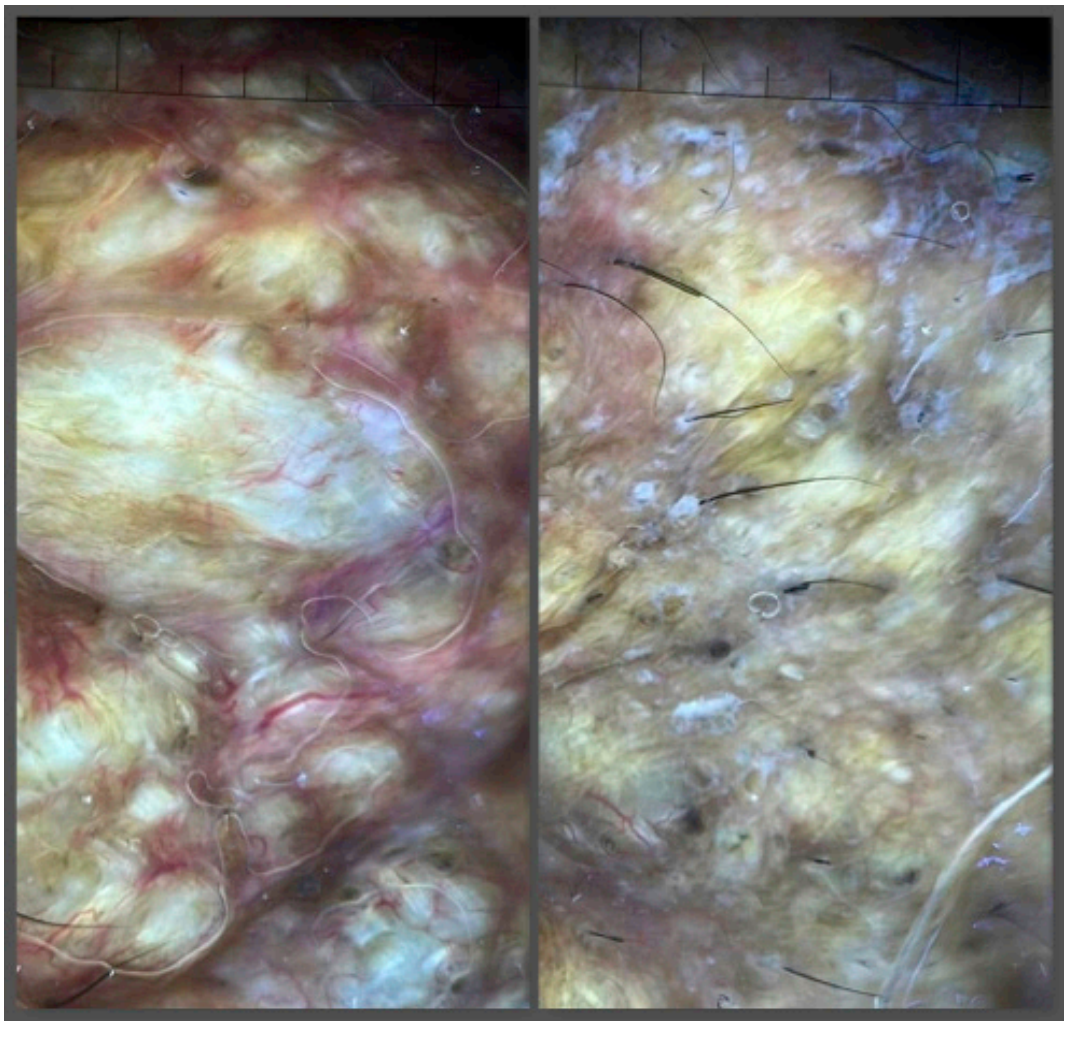

Figura 3. Dermatoscopia con dispositivo DermLite handyscope® 10x. Se observan anillos negros centrales y/o áreas homogéneas café claro a oscuro que rodean folículos pilosos y/o tapones córneos contra un fondo blanco (flechas verdes), áreas homogéneas sin estructuras circulares, color café amarillentas que rodean tapones de queratina (flechas azules), vasos sanguíneos lineales irregulares y arborizantes (flechas rojas), y áreas amarillentas sin estructura (estrellas azules).

La terapéutica del SFR, al ser consecuencia de degeneración de fibras elásticas permanente, es difícil, invasiva y con riesgo de recurrencias. Esta condición, al igual que otras dermatosis, puede generar autopercepción corporal egodistónica variable entre los pacientes. Además, es importante destacar que estas lesiones no presentan un riesgo aumentado de malignidad, ulceración o infecciones. Dado que no existe un consenso oficial para su tratamiento, el factor más importante a considerar es la preocupación del paciente, lo que permite ofrecer un abordaje terapéutico individualizado[ii,xi].
La evidencia actual recomienda medidas preventivas que incluyen abandonar, reducir o evitar factores de riesgo predisponentes o agravantes, así como el uso permanente de fotoprotectores tópicos de amplio espectro. Además, se sugieren emolientes y alfa hidroxiácidos para mejorar el aspecto de piel como medidas auxiliares estéticas[i,ii,iv].

Las modalidades terapéuticas se dividen en farmacológicas (tópicas y sistémicas) y quirúrgicas (menores o mayores)[11]. En las terapias farmacológicas tópicas los retinoides son las opciones más empleadas, sin embargo, existen otras alternativas documentadas, pero no estandarizadas como la dermoexfoliación química con ácido salicílico, entre otros[xi-xiii].

En el tratamiento farmacológico sistémico se utilizan retinoides como la isotretinoina[ii]. En el tratamiento quirúrgico menor para lesiones pequeñas se realiza una escisión tradicional, dermoabrasión, curetaje y extracción manual de comedones, láser pulsado de dióxido de carbono y plasma exéresis[ii,xi].

Mientras que, para el tratamiento quirúrgico mayor se indica en los casos de placas y nódulos extensos y/o numerosos, con compromiso funcional, molestias cosméticas y sospecha de malignidad[ii,xi,xiv]. Además, se ha empleado la decorticación más electro curetaje[xiv] o cirugía plástica con autoplastia de vecindad por desplazamiento[xv].

Los resultados más satisfactorios son las modalidades combinadas. El láser de

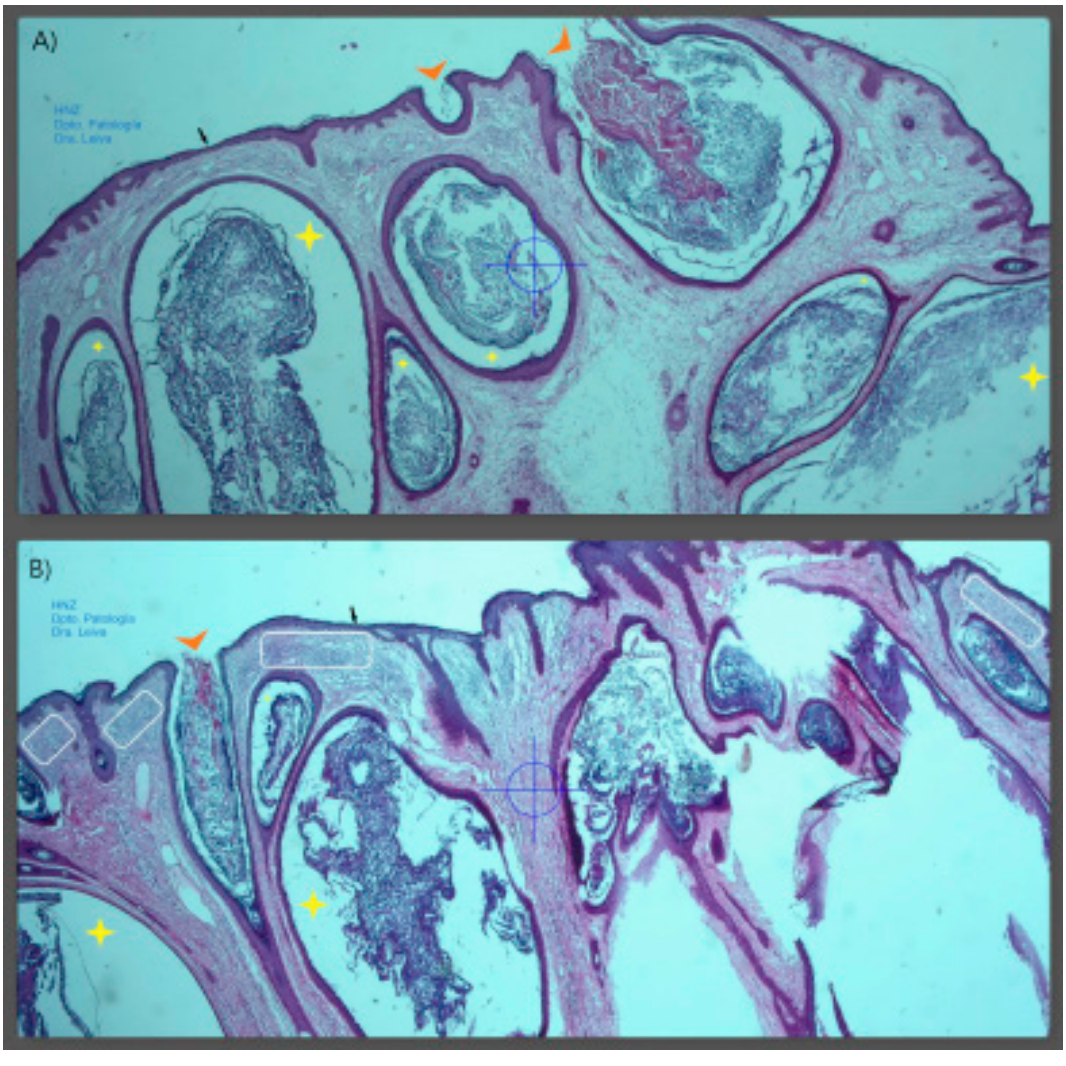

Figura 4. Tinción de hematoxilina y eosina 10X de biopsia cutánea. Se observa en A y en B: atrofia epidérmica (flechas negras), aperturas foliculares ampliamente dilatadas llenas de queratina laminar (estrellas amarillas); invaginaciones epidérmicas, de estas algunas abren hacia epidermis (cabezas de flechas naranjas). EA que corresponde a material azul gris en la dermis (recuadros blancos).

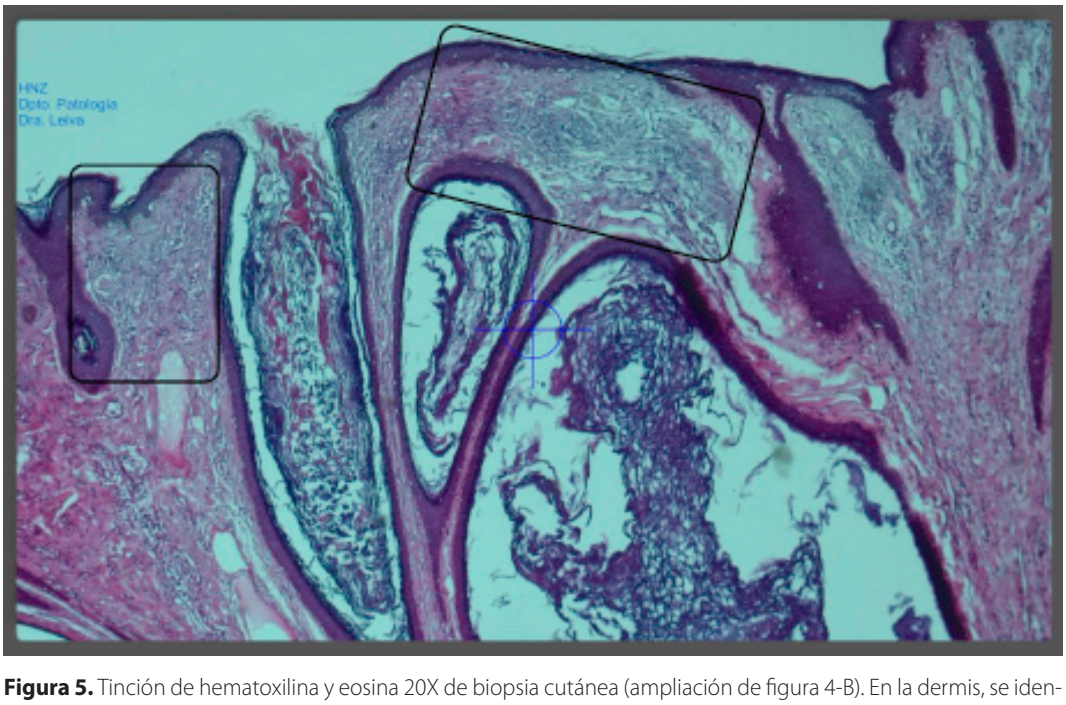

Figura 5. Tinción de hematoxilina y eosina 20X de biopsia cutánea (ampliación de figura 4-B). En la dermis, se identifica un material amorfo azul gris y un engrosamiento de fibras elásticas, correspondiente a EA (recuadros negros).

dióxido de carbono en combinación con retinoides tópicos ha presentado los mejores resultados[ii,xi,xiv].

Un SFR típico se presenta con placas gruesas amarillentas acentuadas en piel con daño actínico, tapizadas de comedones (puntiformes, céreos y no infamatorios) abiertos o cerrados, y dilataciones quísticas llenas de queratina. Su distribución es predominantemente bilateral, simétrica y localizada a cabeza, con predilección por la piel periorbitaria (adyacente a los cantos laterales) y las eminencias malares. En casos esporádicos se ha observado en las regiones frontales o temporales[i-iv].

Sin embargo, existen casos unilaterales documentados. En una revisión sistemática solo se reportaron catorce casos[xi]. Estos se atribuyen a exposición crónica asimétrica a radiaciones lumínicas (UV o infrarroja) en contextos ocupacionales, como en conductores, mineros, secretarias. Otros casos se asociaron a radioterapia, mientras que en el resto no se determinó la causa.

Existen reportes de casos con morfología atípica unilateral extrafacial. Siragusa M *et al.*, describen a un hombre de 80 años con SFR en placa, que afectó la zona escapular y hombro izquierdos. Este caso fue atribuido a fotoexposición crónica asimétrica y factor ocupacional de albañil, en el que se evidenció una carga de materiales y presión unilateral asimétrica continua[xvi]. En otro caso, Ibad S *et al.*, describen a un hombre de 60 años con SFR en piel cabelluda, asociado con la profesión de agricultor desde la infancia y con exposición solar crónica. Además, describen otras lesiones vinculadas al daño actínico[xvii]. En ambos casos no hay detalles sobre el tratamiento ni evolución de los pacientes.

Se han descrito los casos con morfología atípica unilateral faciales. Mavilia L *et al.*, describen dos hombres, tabaquistas, 57 y 65 años, con SFR en placa, afectando región malar izquierda, atribuyen presentación unilateral a exposición crónica a RUV de forma ocupacional.

El diagnóstico se realizó mediante la evaluación clínica e histopatología, y el tratamiento consistió en láser de dióxido de carbono fraccionado y extracción manual de comedones. Sin embargo, no se reportó la evolución de los pacientes[xviii]. Por otro lado, Sobjanek M, *et al.*, describen a un hombre de 71 años, con el antecedente de haber sido albañil durante varios años, quien presentó SFR en placa sobre región malar derecha. Destacan otros hallazgos de daño actínico concomitante. El diagnóstico se realizó mediante los hallazgos clínicos e histopatológicos, aunque no describieron el tratamiento ni la evolución del paciente[xix].

Existen otros tipos de casos que se consideran severos debido a su apariencia tumoral, ya sea de forma bilateral o unilateral. Enríquez MJ *et al.*, describen a un hombre de 63 años con lesiones bilaterales en regiones malares catalogadas como severas, con el antecedente de tabaquismo desde los 16 años. Debido a la extensión de las lesiones y la incapacidad de resolución por parte de dermatología, el paciente fue referido a cirugía, donde se le realizó una extirpación completa, con el objetivo de mejorar la estética. El diagnóstico se realizó mediante histopatología, y la evolución fue favorable[xx]. Pizzati A *et al.*, exponen a un hombre de 63 años con SFR malar izquierdo de aspecto tumoral. Entre los hallazgos, destacan antecedentes de tabaquismo por 40 años y sugieren que la etiología podría estar relacionada con la exposición crónica a radiación proveniente de lámparas de luz incandescente utilizadas en su trabajo. El tratamiento consistió en láser de dióxido de carbono, con resolución completa de las lesiones[xxi]. Mientras que, Khouna A *et al.*, describieron a un hombre de 63 años, tabaquista y con exposición solar crónica, con SFR de aspecto tumoral en el ala nasal derecha, resaltan la presencia concomitante de otras lesiones por daño actínico, aunque no describen el tratamiento ni la evolución del paciente[v].

Los autores citados en párrafos anteriores coinciden en que la génesis de las lesiones unilaterales en el SFR es una combinación entre la exposición asimétrica crónica a radiaciones lumínicas (predominio en la región malar izquierda), predisposición genética, asociación con tabaquismo, pacientes de sexo masculino y factor ocupacional.

En este caso, al igual que en la literatura, se observa la presentación de las lesiones cutáneas con antecedentes de factores de riesgo como la exposición crónica a RUV de forma asimétrica, paciente masculino, riesgo ocupacional (conductor, con mayor exposición de hemicara izquierda a luz solar), lesión desarrollada a predominio de región malar izquierda y hábito de tabaquismo crónico. La forma clínica de presentación del SFR en forma unilateral y atípica, presentándose de manera severa. Además, en este paciente, se identificó la presencia de lesiones por daño actínico concomitante al SFR, y el diagnóstico se realizó principalmente por histopatología debido a la presentación atípica. Esta relación conocida entre los factores de riesgo puede corresponder a una oportunidad para generar recomendaciones de utilidad práctica, como por ejemplo el fortalecimiento en medidas de prevención primaria, principalmente fotoprotección solar, en ocupaciones de riesgo

o en pacientes con adicción al cigarrillo. Asimismo, la prevención secundaria, mediante el seguimiento continuo para el tratamiento de lesiones premalignas y detección temprana de lesiones malignas, es esencial, dado que estas son frecuentemente asociadas al SFR por el daño actínico crónico.

Es importante destacar que los abordajes terapéuticos conservadores son capaces de limitar el proceso y evitar intervenciones quirúrgicas extensas, especialmente en pacientes que no buscan un refinamiento cosmético[xx,xxii,xxiii].

Por lo tanto y por la forma atípica y poco frecuente de la presentación, consideramos que este informe de caso posee relevancia científica.

Al momento de realización del presente reporte de caso, la primera intervención quirúrgica estaba pendiente, aunque se catalogó como de baja prioridad debido a que no presentaba naturaleza maligna ni alteraciones funcionales, siendo considerado un problema estético. Esto limitó la evaluación de progresos significativos en los seguimientos realizados, los cuales no mostraron cambios importantes, lo que se esperaba debido a la severidad de la afección y la limitada respuesta a la terapia tópica.

Aspectos éticos

Este caso se fundamenta en los principios de Helsinki, que garantiza la confidencialidad del paciente quien autoriza publicación de caso clínico e imágenes a través de un consentimiento informado.

Financiamiento

No existen fuentes de financiamiento para la elaboración de la presente publicación.

Referencias bibliográficas

i. James WD, Elston DM, Treat J, Rosenbach MA. Andrews' Diseases of the skin: clinical dermatology. 13a Edición. Filadelfia. Elsevier Ed.; 2019. Capítulo 3, Dermatoses Resulting From Physical Factors. 26-8.

ii. Zeichner J. Acneiform Eruptions in Dermatology. 1ra Edición. Nueva York. Springer Science+Business Media Ed.; 2014. Capítulo 36, Síndrome de Favre-Racouchot. 253-8.

iii. Zhu WY, Tan C, Zhang R. Atlas of Skin Disorders. 1ra Edición. Singapur. Springer Nature Ed.; 2018. Capítulo 24, Síndromes cutáneos no hereditarios. 370.

iv. Soundarya S, Jayakar T. Acne mimickers: Differential diagnosis of open comedones: A short review. Our Dermatol Online. 2023;14(2):234-9. DOI : 10.7241/ourd.2023cme.1

v. Khouna A, Zerrouki N, Dikhaye S, Zizi N. An unusual association of Favre and Racouchot syndrome with basal cell carcinomas of the face. Med Care Res Rev. 2018;2(6):1-2. DOI :10.33425/2639-944X.1069

vi. Chessa MA, Filippi F, Ferrara F, Patrizi A, Baraldi C. A case of unilateral inflamed plaques with comedones of the face. Dermatol Pract Concept. 2018;8(4):292-294. DOI :10.5826/dpc.0804a07

vii. Rather S, Zeerak S, Bhat M. Favre–Racouchot disease: A clinico-dermoscopic profile. Our Dermatol Online. 2021;12(4):448-51. DOI :10.7241/ourd.20214.24

viii. Patterson JW, Weedon D. Weedon's Skin Pathology. 5ta Edición. Ámsterdam. Elsevier Ed.; 2021. Capítulo 13, Trastornos del tejido elástico. 426-7.

ix. Barnhill R, Crowson AN, Magro C, Piepkorn M, Kutzner H, Desman. G. Barnhill's dermatopathology. 4ta Edición. Nueva York: McGraw-Hill Ed.; 2020. Capítulo 17, Alteraciones del colágeno y la elastina. 523-4.

x. Liu J, Zou X. Practical Dermoscopy. 1ra Edición. Singapur. Springer Nature Ed.; 2022. Capítulo 4, Estrategias diagnósticas y algoritmos de dermatoscopia. 27-8.

xi. Paganelli A, Mandel VD, Kaleci S, Pellacani G, Rossi E. Favre-Racouchot Disease: Systematic Review and Possible Therapeutic Strategies. J. Eur. Acad. Dermatol. Venereol. 2019;33(1):32-41. DOI :10.1111/jdv.15184

xii. Platsidaki E, Markantoni V, Balamoti E, Kouris A, Rigopoulos D, Kontochristopoulos G. Combination of 30 % salicylic acid peels and mechanical comedo extraction for the treatment of Favre-Racouchot syndrome. Acta Dermatovenerol Croat. 2019;27(1):42-3. Disponible en: https://hrcak.srce.hr/file/320501

xiii. Wei Z, Wang F, Zheng S. Favre-Racouchot Syndrome. JAMA dermatology. 2024 Apr 1;160(4):462-3. DOI : 10.1001/jamadermatol.2023.5768

xiv. Serrano RFE, Quiñones VR. Severe Favre-Racouchot Disease. A Case Report Treated with Electrosurgery. Dermatología Cosmética, Médica y Quirúrgica. 2021;18(4):259-62. Disponible en: https://www.medigraphic.com/cgi-bin/new/resumenI.cgi?IDARTICULO=98003

xv. del Río Ysla MB, Luzardo B. Respuesta quirúrgica del síndrome de Favre-Racouchot. Mediciego. 2019;25(3):332-41. Disponible en: https://revmediciego.sld.cu/index.php/mediciego/article/view/1158

xvi. Siragusa M, Magliolo E, Batolo D, Schepis C. An unusual location of nodular elastosis with cysts and comedones (Favre-Racouchot's disease). Acta dermato-venereologica. 2000;80(6):452. Disponible

en: https://medicaljournalssweden.se/actadv/article/download/14100/17831

xvii. Ibad S, Tahir M. Favoure racouchot syndrome with scalp involvement: a case report. Pakistan Armed Forces Medical Journal. 2021;71(1):373-4. DOI :10.51253/pafmj.v71i1.3500

xviii. Mavilia L, Rossi R, Cannarozzo G, Massi D, Cappugi P, Campolmi P. Unilateral nodular elastosis with cysts and comedones (Favre-Racouchot syndrome): report of two cases treated with a new combined therapeutic approach. Dermatology. 2002;204(3):251-2. DOI :10.1159/000057892

xix. Sobjanek M, Sławińska M, Biernat W. A case of unilateral inflamed plaques with comedones on the face: another case of an uncommon clinical presentation of Favre-Racouchot disease. Dermatol Pract Concept. 2019;9(4):308-9. DOI :10.5826/dpc.0904a15

xx. Enríquez MJ, Domínguez GMA, Llergo VRJ, Siu MCM, Alfaro OLP. Enfermedad de Favre-Racouchot severa. Reporte de un caso. Dermatología Cosmética, Médica y Quirúrgica. 2010;8(3):192-5. Disponible en: https://www.medigraphic.com/cgi-bin/new/resumen.cgi?IDARTICULO=55696

xxi. Pizzati A, Passoni E, Nazzaro G. Monolateral Favre-Racouchot Syndrome Following Long-term Exposure to Infrared Waves. JAMA Dermatol. 2018;154(5):623–5. DOI :10.1001/jamadermatol.2017.6248

xxii. Jiao S, Niu M, Yang J. Nodular Elastoidosis with Cysts and Acne: A Case Report. Clinical, Cosmetic and Investigational Dermatology. 2023; 16:2453-6. DOI :10.2147/CCID.S426880

xxiii. Nayak VT, Konda D. Favre–Racouchot syndrome. J Skin Sex Transm Dis. 2022;5(1):62–3. DOI : 10.25259/JSSTD_29_202