Informe de caso

Un caso raro de peritonitis espontánea, meningitis y septicemia inducidas por *Listeria monocytogenes*

DOI: 10.5377/alerta.v8i1.17923

José Castro Benítez[1], Carmen Albanez Ayala[2], Yakdiel Rodríguez Gallo[3]*

1-2. Hospital Nacional El Salvador, San Salvador, El Salvador.
3. Universidad Don Bosco, San Salvador, El Salvador.

*Correspondencia
yakdiel.rodriguez@udb.edu.sv

1. 0000-0002-0016-3921
2. 0009-0002-6003-4224
3. 0000-0002-5737-6442

ACCESO ABIERTO

Spontaneous Peritonitis, Meningitis, and Septicemia Induced by *Listeria monocytogenes*

Citación recomendada:
Castro Benítez J, Albanez Ayala C, Rodríguez Gallo Y. Un caso raro de peritonitis espontánea, meningitis y septicemia inducidas por *Listeria monocytogenes*. Alerta. 2025;8(1): 22-27. DOI: 10.5377/alerta.v8i1.17923

Editor:
Nadia Rodríguez.

Recibido:
18 de marzo de 2024.

Aceptado:
6 de septiembre de 2024.

Publicado:
22 de enero de 2025.

Contribución de autoría:
JCB[1], CAA[2]: concepción del estudio, diseño del manuscrito. YRG[3]: búsqueda bibliográfica. JCB[1]: recolección de datos. YRG[3]: manejo de datos o software. JCB[1], CAA[2], YRG[3]: análisis de datos. JCB[1], CAA[2], YRG[3]: redacción, revisión y edición.

Conflicto de intereses:
Los autores declaran no tener conflicto de intereses.

© 2025 por los autores.
Este es un artículo de acceso abierto distribuido bajo los términos y condiciones de la licencia Creative Commons Attribution (CC BY) (https://creativecommons.org/licenses/by/4.0/).

Resumen
Presentación del caso. Un paciente masculino de 71 años con diagnóstico previo de cirrosis hepática, en quien inicialmente se sospechó peritonitis bacteriana espontánea. **Intervención terapéutica.** A medida que avanzaba la condición del paciente, se identificó la presencia de *Listeria monocytogenes* mediante la tecnología MALDI-TOF MS Biotyper. Se ajustó la terapia antibiótica utilizando ampicilina con sulbactam y dexametasona, junto con la administración de gentamicina. **Evolución clínica.** A pesar del tratamiento, el paciente falleció al octavo día de hospitalización. Se concluye que la realización temprana de cultivos es crucial en pacientes con antecedentes de alcoholismo y cirrosis para detectar infecciones poco comunes y reducir la mortalidad.

Palabras clave
Listeria monocytogenes, Cirrosis Hepática, Peritonitis, Meningitis.

Abstract
Case presentation. A 71-year-old man with a previous diagnosis of liver cirrhosis, in whom spontaneous bacterial peritonitis was initially suspected. **Treatment.** As the patient's condition progressed, the presence of *Listeria monocytogenes* was identified by MALDI-TOF MS Biotyper technology. Antibiotic therapy was adjusted using ampicillin with sulbactam and dexamethasone, along with the administration of gentamicin. **Outcome.** Despite treatment, the patient died on the eight day of hospitalization. It is concluded that early culture is crucial in patients with a history of alcoholism and cirrhosis to detect rare infections and reduce mortality is concluded.

Keywords
Listeria monocytogenes, Liver Cirrhosis, Peritonitis, Meningitis.

Introducción

Listeria monocytogenes es una bacteria grampositiva y anaeróbica, común en la vegetación en descomposición, el suelo y el agua. También puede formar parte de la flora intestinal de numerosos mamíferos, incluyendo adultos sanos. Se considera una de las principales zoonosis asociadas con una alta mortalidad[i].

Listeria monocytogenes se identifica como uno de los peligros bacterianos en los humanos, con mayor relevancia para la seguridad alimentaria, especialmente en los sectores de la producción y comercialización de carne, pescado, mariscos, productos lácteos, frutas y hortalizas[ii-iv]. Las personas con prácticas higiénicas deficientes pueden incrementar el riesgo de adquirir *Listeria monocytogenes*[iv].

La infección por *Listeria monocytogenes* ha mostrado mayor incidencia en poblaciones inmunocomprometidas[v-x]. Esta bacteria es responsable de una variedad de afecciones como endocarditis, infecciones cerebrales que incluyen meningitis y meningoencefalitis, formación de abscesos cerebrales, infecciones del tracto urinario, bacteriemia con o sin sepsis y, aunque menos frecuente, peritonitis bacteriana espontánea (PBE)[xi-xiv]. En pacientes inmunocompetentes se puede presentar como cuadros de gastroenteritis aguda, con menor mortalidad comparada con pacientes inmunodeprimidos[xv-xvii].

El riesgo de desarrollar PBE aumenta de manera significativa en pacientes con enfermedad crónica preexistente en los riñones y/o hígado, específicamente en pacientes con cirrosis hepática. El consumo de alcohol es uno de los factores de riesgo identificados para la PBE en pacientes con cirrosis[xviii]. Además, estudios *in vitro* han demostrado que el hierro favorece el crecimiento de *Listeria monocytogenes*, hallazgo relevante en pacientes con enfermedad hepática en etapa terminal, quienes pueden presentar un incremento en las reservas de hierro en el organismo, favoreciendo la aparición de PBE inducida por *Listeria monocytogenes*[ix].

En pacientes con cirrosis hepática que desarrollan sepsis, las tasas de mortalidad son más elevadas en comparación con la población general, debido a una respuesta inmunológica innata excesiva y a la disfunción hepática[xix]. Este pronóstico se ve agravado porque la PBE puede presentarse con síntomas leves o de forma oligosintomática, conduciendo a un diagnóstico y tratamiento tardíos[i].

Presentación de caso

Se presenta el caso de un hombre de 71 años con un historial de alcoholismo crónico, hipertensión arterial y cirrosis hepática. Fue admitido en el hospital con un edema en las extremidades inferiores, fiebre durante los cuatro días previos al ingreso y anasarca. Durante los períodos de consumo de alcohol, el paciente vivía en las calles, aunque no sufría de abandono familiar. Había sido referido desde otro hospital, donde permaneció solo unas horas.

Durante el examen físico en el servicio de emergencias, se observó ictericia moderada en la piel y las escleras, ginecomastia, hipertrofia parotídea y telangiectasias en el abdomen. Se detectó un frémito táctil aumentado y el murmullo vesicular estaba disminuido en la región basal izquierda del tórax. El abdomen estaba distendido con tono mate a la percusión en los cuatro cuadrantes debido al edema de la pared abdominal sin dolor. Se encontró asterixis en las extremidades y edema de grado III; no había signos de irritación meníngea. El paciente estaba hemodinámicamente estable, consciente, alerta y orientado, con una puntuación de 15 en la escala de Glasgow. Se descartó la presencia de neumonía mediante radiografía de tórax, aunque se identificó un derrame pleural izquierdo.

Los biomarcadores al ingreso fueron: hemoglobina 12,1 g/dL, plaquetas 150 000/mm^3, recuento de glóbulos blancos 10,42/mm^3 (72 % neutrófilos, 10 % linfocitos), PCR 16,5 mg/dL y procalcitonina 3,0 ng/mg. Los niveles hepáticos y renales fueron: TGO 49 U/L, TGP 20 U/L y creatinina 0,83 mg/dL.

Se diagnosticó síndrome febril agudo, encefalopatía hepática West Haven de grado I, cirrosis hepática y etilismo crónico. Se abordó su encefalopatía (Child-Pugh C, 14 puntos) con medidas antiamonio y toma de hemocultivos. Se inició una cobertura antibiótica empírica con ceftriaxona y metronidazol ante la sospecha de peritonitis bacteriana espontánea, debido a fiebre y ascitis, y el diagnóstico de cirrosis.

Intervención terapéutica

A las 24 horas del ingreso, se observó una alteración en los biomarcadores: hemoglobina 12 g/dL, plaquetas 174 000/mm^3, recuento de glóbulos blancos 11 420/mm^3 con neutrofilia (un 83 % de neutrófilos), PCR 79,67 mg/dL, procalcitonina 16,34 ng/mg y creatinina 0,83 mg/dL. La ultrasonografía abdominal mostró hepatopatía crónica con ascitis y signos de hipertensión portal (Figura 1), además de colelitiasis y cambios en el parénquima renal relacionados con la edad y se tomó una muestra de líquido ascítico para cultivo.

El líquido peritoneal era amarillo y de aspecto turbio, con coagulación negativa. El conteo de hematíes fue de 329,3 mm^3 y el número de leucocitos 8698,9 mm^3. La proporción de linfocitos fue del 22,4 % y la de polimorfonucleares del 77,6 %. Las proteínas en el líquido peritoneal estaban en 2,12 g/dL.

A las 48 horas después del ingreso del paciente, se detectó *Listeria monocytogenes* en la muestra de líquido ascítico mediante la tecnología MALDI-TOF MS Biotyper. Se ajustó el tratamiento a ampicilina más sulbactam intravenosa a dosis de 1,5 gramos cada seis horas. A las 72 horas mantuvo el estado de conciencia, la puntuación en la escala de Glasgow fue de 14, sin presentar signos de meningitis.

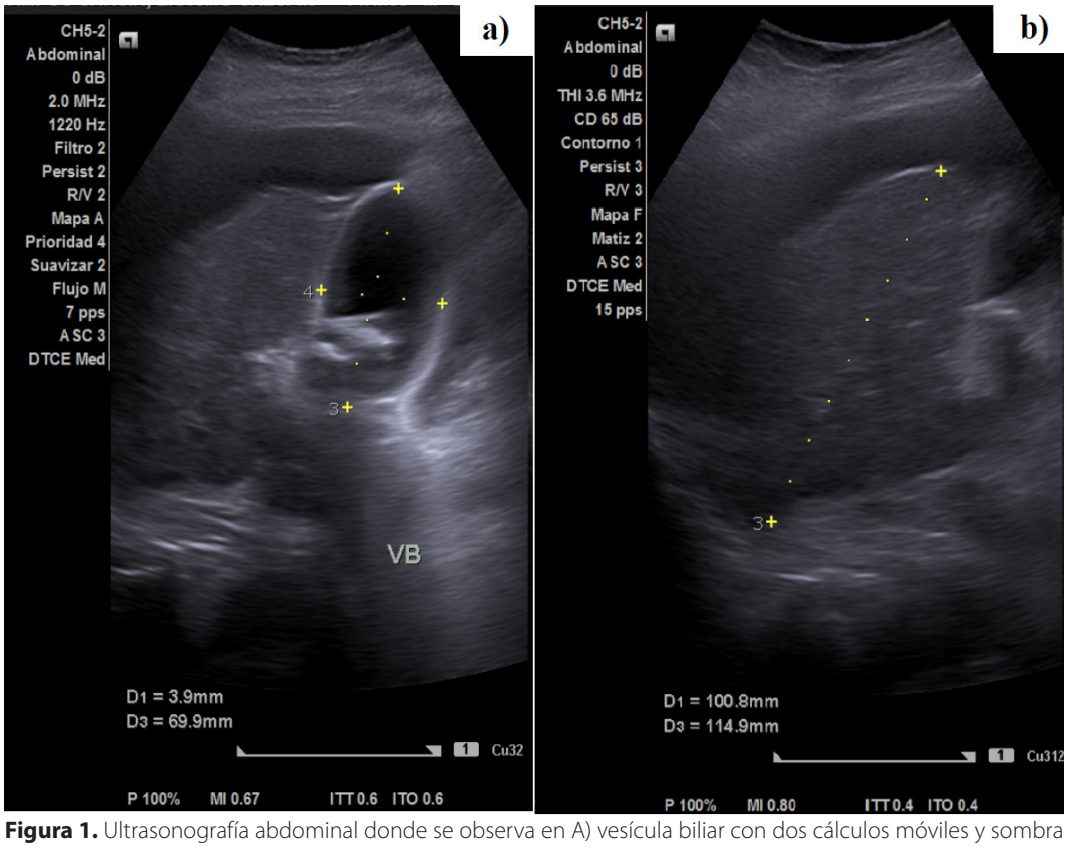

Figura 1. Ultrasonografía abdominal donde se observa en A) vesícula biliar con dos cálculos móviles y sombra acústica posterior; y en B) hepatopatía crónica con ecotextura gruesa, redistribución del volumen hepático y presencia de ascitis, indicativa de hipertensión portal.

A los cuatro días del ingreso, se aisló *Listeria monocytogenes* en el cultivo de líquido ascítico. El paciente presentó agitación y desorientación, se realizó una tomografía axial computarizada (TAC) cerebral, que mostró atrofia cerebral en las regiones frontal y temporal de ambos hemisferios. Se realizó una punción lumbar, el líquido cefalorraquídeo mostró un aspecto turbio, hiperproteinorraquia, hipoglucorraquia y leucocitosis con predominio de neutrófilos. Un panel de meningitis con la tecnología FilmArray® 2,0 mediante MALDI-TOF MS Biotyper se identificó la presencia de *Listeria monocytogenes*. Debido a los hallazgos se modificó el tratamiento antibiótico el cuarto día, utilizando ampicilina más sulbactam a dosis de 3 g por vía intravenosa cada seis horas y dexametasona a 10 mg por vía intravenosa cada seis horas.

El paciente fue trasladado a la Unidad de Cuidados Intermedios debido a la implicación neurológica y se administró gentamicina a dosis de 7 mg por kilogramo como dosis de carga, seguido de 5 mg por kilogramo.

Durante el quinto día de hospitalización, el paciente experimentó deterioro neurológico, se colocó una mascarilla con reservorio y requirió la administración de vasopresores por inestabilidad hemodinámica. También se observó el deterioro hepático y renal (creatinina de 2,67 mg/dL, TGP de 141 U/L, TGO de 216 U/L), y se le diagnosticó choque séptico con parámetros bioquímicos de sepsis elevados (hemoglobina 11,30 g/dL, plaquetas 175 000/mm^3, recuento de glóbulos blancos 14 790/mm^3 con un 86 % de neutrófilos, PCR 110 mg/dL y procalcitonina 16 ng/mL). Debido a esta complicación, se trasladó a la Unidad de Cuidados Intensivos.

Al siguiente día, debido al empeoramiento en la escala de Glasgow, se aseguró la vía aérea mediante ventilación mecánica invasiva. Durante este proceso, el paciente sufrió un paro cardiorrespiratorio, requiriendo la implementación de maniobras de reanimación cardiopulmonar avanzada por cuatro minutos, logrando el retorno a la circulación espontánea.

Evolución clínica

En su séptimo día de hospitalización, el paciente se encontraba en estado crítico con choque séptico, meningitis y peritonitis debido a *Listeria monocytogenes*. Presentó una falla multiorgánica y requirió altas dosis de vasopresores. Los puntajes de gravedad, como el SOFA, APACHE IV y Child-Pugh indicaron una alta mortalidad, con porcentajes de riesgo que superaron el 95 %, 67,6 % y 82 %, respectivamente. El octavo día de hospitalización, el paciente sufrió un segundo paro cardiorrespiratorio y falleció.

Diagnóstico clínico

Cirrosis hepática alcohólica descompensada, peritonitis bacteriana espontánea, meningitis bacteriana y choque séptico. La identificación de *Listeria monocytogenes* en el líquido ascítico y cefalorraquídeo confirmó las infecciones bacterianas.

Discusión

Listeria monocytogenes es una bacteria común en el entorno natural[xx]. Su presencia en la cadena de suministro de productos agrícolas se ha convertido en una creciente preocupación en la seguridad alimentaria, ya que se ha asociado con brotes epidémicos ocasionados por prácticas de higiene deficientes. Aunque la listeriosis como infección nosocomial es poco común, los pacientes hospitalizados son considerados vulnerables, y se han registrado brotes de listeriosis adquirida en entornos hospitalarios[vii]. En el caso del paciente abordado en este estudio, se presume que la fuente de infección fue la ingestión de alimentos. Su situación estaba influenciada por factores socioculturales, como los periodos de baja higiene personal, desnutrición y deambulación por las calles en estado de embriaguez debido al alcoholismo.

La *Listeria monocytogenes* migra desde el tracto gastrointestinal y se disemina desde los ganglios linfáticos a través del sistema circulatorio hacia otros órganos[xxi]. Sin embargo, los mecanismos precisos a través de los cuales invade el sistema nervioso central no están definidos[xii].

Los pacientes con cirrosis suelen presentar bajos niveles de complemento y opsoninas, una mucosa intestinal anormalmente permeable a las bacterias, un sistema reticuloendotelial disfuncional y disfunción de los neutrófilos. Esta permeabilidad de la mucosa intestinal puede ser aún mayor en pacientes con alcoholismo[xxiii]. El abuso de alcohol puede suprimir el sistema inmunológico al deprimir la actividad fagocítica contra bacterias grampositivas y gramnegativas[xix]. Además, el consumo de alcohol y los inhibidores de la bomba de protones son factores de riesgo para la listeriosis[xxiii]. Investigaciones previas han demostrado un incremento en la tasa de mortalidad por sepsis en pacientes con cirrosis, sin importar el tipo de bacteria causante; sin embargo, la *Listeria monocytogenes* se posiciona como el tercer patógeno más común en casos de sepsis en adultos[xix]. Debido a que el paciente presentaba todos estos factores de riesgo, se tomaron muestras para cultivo desde el primer día de hospitalización con el propósito de detectar una posible infección bacteriana.

En pacientes con cirrosis hepática, la peritonitis bacteriana espontánea es la infección más frecuente. Las personas con alcoholismo y sistemas inmunodeprimidos tienen mayor riesgo de desarrollar infecciones por *Listeria monocytogenes*, siendo la sepsis y la meningitis las manifestaciones más comunes[xxiv]. Los pacientes con meningitis bacteriana que padecen cirrosis hepática tienen un pronóstico desfavorable.

Un estudio analizó los resultados de la meningitis bacteriana en pacientes con cirrosis hepática durante un período de 16 años y encontró que las puntuaciones MELD y Child-Pugh eran predictivas del pronóstico[xxv]. Además, concluyó que las puntuaciones elevadas de Child-Pugh se asocian con un mayor riesgo de mortalidad[xxvi], lo cual se observó en este caso de estudio.

El diagnóstico temprano y el tratamiento antibiótico adecuado son fundamentales para la supervivencia en casos de bacteriemia por *Listeria monocytogenes*. La identificación directa de las bacterias permite un diagnóstico microbiológico rápido, facilitando un abordaje terapéutico, eficiente y eficaz y mejorando la morbimortalidad de los pacientes afectados[xxvi]. Los antibióticos betalactámicos, como la penicilina y las aminopenicilinas ampicilina o amoxicilina, son el tratamiento de primera elección vii Otros estudios recomiendan el uso de gentamicina[vii]. Sin embargo, hasta el momento, no se han realizado estudios controlados que determinen el medicamento más apropiado o la duración óptima del tratamiento[vii], a pesar de la necesidad de mejorar el manejo y la evolución de los pacientes.

Es crucial la vigilancia de los pacientes con antecedentes de alcoholismo y cirrosis hepática en busca de signos de peritonitis bacteriana espontánea, considerando la posibilidad de adquirir organismos de etiologías causadas por *Listeria monocytogenes* que provoca multiples manifestaciones. La rápida administración de un tratamiento antimicrobiano adecuado es esencial para prevenir fallecimientos, complicaciones y efectos a largo plazo.

Dado que en El Salvador los datos locales sobre la prevalencia de esta bacteria son limitados, el diagnóstico y tratamiento se basaron en guías internacionales. Es necesario realizar más estudios locales para entender mejor la epidemiología de *Listeria monocytogenes* en el país y mejorar las estrategias de prevención y tratamiento.

Agradecimiento

Extendemos nuestros agradecimientos a la dirección del Hospital Nacional El Salvador.

Financiamiento

Los autores declaran no tener fuentes de financiamiento.

Referencias bibliográficas

i. Meurer A, Antoni C, Ebert MP, Trimborn A, Hirth M. Spontaneous bacterial peritonitis caused by Listeria monocytogenes: A rare infection with very high leukocyte counts in ascitic fluid-case report and review of the literature. Clin. Res. Hepatol. Gastroenterol. 2023;47(6):102130. DOI: 10.1016/j.clinre.2023.102130

ii. Hazards (BIOHAZ) EP on B, Koutsoumanis K, Allende A, Bolton D, Bover-Cid S, Chemaly M, De Cesare A, Herman L, *et al.* Persistence of microbiological hazards in food and feed production and processing environments. EFSA J. 2024;22(1):e8521. DOI: 10.2903/j.efsa.2024.8521

iii. Spanu C, Jordan K. Listeria monocytogenes environmental sampling program in ready-to-eat processing facilities: A practical approach. Compr. Rev. Food Sci. Food Saf. 2020;19(6):2843-2861. DOI: 10.1111/1541-4337.12619

iv. Mazaheri T, Cervantes-Huamán BRH, Bermúdez-Capdevila M, Ripolles-Avila C, Rodríguez-Jerez JJ. Listeria monocytogenes Biofilms in the Food Industry: Is the Current Hygiene Program Sufficient to Combat the Persistence of the Pathogen? Microorganisms. 2021;9(1):181. DOI: 10.3390/microorganisms9010181

v. Li D, Li H. The Clinical Characteristics, Diagnostic Methods, Treatment, and Outcomes of Listeria monocytogenes Meningoencephalitis: A Case Series Study from China. Infect. Drug Resist. 2023;16:6375-6383. DOI: 10.2147/idr.s423568

vi. Zhang C, Yi Z. Brain abscess caused by Listeria monocytogenes : a case report and literature review. Ann. Palliat. Med. 2022;11(10):3356360-3353360. DOI: 10.21037/apm-22-383

vii. Koopmans MM, Brouwer MC, Vázquez-Boland JA, Van De Beek D. Human Listeriosis. Clin. Microbiol. Rev. 2023;36(1):e00060-19. DOI: 10.1128/cmr.00060-19

viii. Serventi L, Curi B, Johns R, Silva J, Bainbridge R, Gaither K. Pregnancy Complicated by Listeria Monocytogenes: A Case Report and Review of the Literature. J. Natl. Med. Assoc. 2020;112(4):428-432. DOI: 10.1016/j.jnma.2020.05.002

ix. Cardoso C, Cremers I, Oliveira AP. Spontaneous bacterial peritonitis caused by Listeria monocytogenes: a case report and literature review. Ann. Hepatol. 2012;11(6):955-957. DOI: 10.1016/S1665-2681(19)31425-5

x. Martín Sánchez RÁ, Álvarez SM, Castrillo Cortecedo L, Maroto García NS, Riaza Ortiz C, Salinas Botran A. Meningitis por Listeria: serie de casos en un hospital de tercer nivel y utilidad de las nuevas técnicas de diagnóstico microbiológico. Rev. Chil. Infectol. 2023;40(2):99-104. DOI: 10.4067/s0716-10182023000200099

xi. Mastroianni A, Greco S, Vangeli V, Mauro MV, Greco F, Manfredi R. Spontaneous bacterial peritonitis by Listeria monocytogenes. A rare case and literature review. Microbes Infect. Chemother. 2023;3:e1717. DOI: 10.54034/mic.e1717

xii. Zhang N, Sun W, Zhou L, Chen M, Dong X, Wei W. Multiple brain abscesses due to Listeria monocytogenes infection in a patient with systemic lupus erythematosus: A case report and literature review. Int. J. Rheum. Dis. 2021;24(11):1427-1439. DOI: 10.1111/1756-185X.14226

xiii. Zhang X, Wang R, Luo J, Xia D, Zhou C. Detection of meningoencephalitis caused by Listeria monocytogenes with ischemic stroke-like onset using metagenomics next-generation sequencing. Medicine (Baltimore). 2021;100(31):e26802. DOI: 10.1097/MD.0000000000026802

xiv. Matoba Y, Nishio H, Sekiguchi K, Uno S, Masuda K, Hiramatsu M, *et al.* Meningitis caused by Listeria monocytogenes in a locally advanced cervical cancer patient with pyometra: A case report. Gynecol. Oncol. Rep. 2021;37:100799. DOI: 10.1016/j.gore.2021.100799

xv. Frye DM, Zweig R, Sturgeon J, Tormey M, LeCavalier M, Lee I, *et al.* An Outbreak of Febrile Gastroenteritis Associated with Delicatessen Meat Contaminated with Listeria monocytogenes. Clin. Infect. Dis. 2002;35(8):943-949. DOI: 10.1086/342582

xvi. Maurella C, Gallina S, Ru G, Adriano D, Bellio A, Bianchi DM, Chiavacci L, Crescio MI, Croce M, D'Errico V, *et al.* Outbreak of febrile gastroenteritis caused by Listeria monocytogenes 1/2a in sliced cold beef ham, Italy, May 2016. Eurosurveillance. 2018;23(10). DOI: 10.2807/1560-7917.ES.2018.23.10.17-00155

xvii. Quereda JJ, Morón-García A, Palacios-Gorba C, Dessaux C, García-del Portillo F, Pucciarelli MG, *et al.* Pathogenicity and virulence of Listeria monocytogenes: A trip from environmental to medical microbiology. Virulence. 2021;12(1):2509-2545. DOI: 10.1080/21505594.2021.1975526

xviii. Tay PWL, Xiao J, Tan DJH, Ng C, Lye YN, Lim WH, *et al.* An Epidemiological Meta-Analysis on the Worldwide Prevalence, Resistance, and Outcomes of Spontaneous

Bacterial Peritonitis in Cirrhosis. Front. Med. 2021;8. DOI: 10.3389/fmed.2021.693652

xix. Tagliaferri AR, Pjetergjoka R, Leou K. A Rare Case of Listeria Septicemia and Meningitis in Liver Cirrhosis. Am. J. Case Rep. 2022;23. DOI: 10.12659/ajcr.935198

xx. Dufour C. Application of EC regulation no. 2073/2005 regarding Listeria monocytogenes in ready-to-eat foods in retail and catering sectors in Europe. Food Control. 2011;22(9):1491-1494. DOI: 10.1016/j.foodcont.2010.07.012

xxi. Cox VF, Perez-Albela A, Ramirez M, Commins R. Listeria peritonitis in a patient on hemodialysis for end-stage renal disease secondary to lupus nephritis—a case report. Clin. Case Rep. 2023;11(9):e7938. DOI: 10.1002/ccr3.7938

xxii. Xu X, Shan Y, Cen Y, Zhao J, Yang X, Liu R, *et al.* Clinical Characteristics and Treatment of Listeria monocytogenes Infections in the Central Nervous System. Infect. Drug Resist. 2023;16:5899-5909. DOI: 10.2147/IDR.S424012

xxiii. Araujo E, Barbosa M, Costelha J, Pereira M, Serodio J. Listeria monocytogenes as a Cause of Spontaneous Bacterial Peritonitis. J. Med. Cases. 2019;10(9):257-259. DOI: 10.14740/jmc3358

xxiv. Mitrović M, Đurić P, Janković A, Todorov V, Tošić-Dragović J, Simović N, *et al.* Unusual Listeria monocytogenes peritonitis in peritoneal dialysis patient with liver cirrhosis: a case report and review of literature. CEN Case Rep. 2017;6(1):115-117. DOI: 10.1007/s13730-017-0255-4

xxv. Pagliano P, Boccia G, De Caro F, Esposito S. Bacterial meningitis complicating the course of liver cirrhosis. Infection. 2017;45. DOI: 10.1007/s15010-017-1039-7

xxvi. Furey C, Zhou S, Park JH, Foong A, Chowdhury A, Dawit L, *et al.* Impact of Bacteria Types on the Clinical Outcomes of Spontaneous Bacterial Peritonitis. Dig. Dis. Sci. 2023;68(5):2140-2148. DOI: 10.1007/s10620-023-07867-8