

## Ligadura del conducto arterioso en recién nacidos prematuros: experiencia del Hospital Nacional de la Mujer

### Ligature of the ductus arteriosus in premature newborns: experience of the National Women's Hospital

Delgado Montano, Francisco Javier; Lorenzana, James Parada

Francisco Javier Delgado Montano

fjdm2010@gmail.com

Hospital Nacional de Niños Benjamín Bloom, El Salvador

James Parada Lorenzana

Hospital Nacional Rosales, El Salvador

#### Alerta

Ministerio de Salud, El Salvador

ISSN-e: 2617-5274

Periodicidad: Semestral

vol. 2, núm. 1, 2019

[ralerta@salud.gob.sv](mailto:ralerta@salud.gob.sv)

Recepción: 16 Octubre 2018

Aprobación: 15 Enero 2019

Publicación: 24 Abril 2019

URL: <http://portal.amelica.org/ameli/journal/419/4191907014/>

DOI: <https://doi.org/10.5377/alerta.v2i1.7536>

Forma correcta de citar: Delgado Montano F, Parada J. Ligadura del conducto arterioso en recién nacidos prematuros: experiencia del Hospital Nacional de la Mujer. Alerta. 2019;2(1):85-91. DOI: 10.5377/alerta.v2i1.7536

**Resumen: Introducción.** El ductus arterioso es una estructura que en la vida fetal se origina del sexto arco aórtico izquierdo embrionario y su función es primordial para la vida del feto. Posterior al nacimiento, su permeabilidad y persistencia se considera una cardiopatía y debe tratarse. **Materiales y métodos.** Se revisaron 18 expedientes médicos de pacientes con ductus arterioso de repercusión hemodinámica sometidos a cirugía. Todos los pacientes fueron abordados por la técnica de toracotomía lateral izquierda y se realizó doble ligadura al conducto. El tiempo postoperatorio y sus cuidados se cumplieron en la unidad de cuidados intensivos neonatales. **Resultados.** El total de pacientes operados fue de 18. El rango de pesos del grupo operado se encontraba entre 696 y los 2000 gramos. La edad gestacional se encontraba entre las 24 a 34 semanas. Se operaron 12 pacientes del sexo femenino y 6 masculinos. Se presentaron complicaciones postoperatorias en 5 casos. Tres pacientes tuvieron falla cardíaca que se trató de forma oportuna y dos casos terminaron con un ductus arterioso permeable residual luego de la ligadura. Fallecieron 3 pacientes sometidos a cirugía, pero la causa de muerte se debió a procesos infecciosos (un caso de neumonía nosocomial y dos por sepsis). **Conclusiones.** Valorando los riesgos versus los beneficios de la ligadura del ductus arterioso permeable, esta medida de tratamiento ha resultado ser una opción válida, ya que en El Salvador no se cuentan con medicamentos en presentación parenteral (indometacina-ibuprofeno) para el cierre farmacológico de esta cardiopatía.

**Palabras clave:** prematuridad, ligadura, ductus arterioso, El Salvador.

## INTRODUCCIÓN

El conducto arterioso es una estructura que en la vida fetal mantiene el 50 % del gasto cardíaco y forma parte de los tres principales cortocircuitos de circulación embrionaria junto con el foramen oval y el ductus venoso. Se considera un ductus arterioso persistente (DAP) aquel que permanece abierto después de dos semanas de edad postnatal. Es la lesión cardiovascular más frecuente que afecta al recién nacido menor de 1500 gramos. Su prevalencia en menores de 28 semanas de gestación al nacer puede superar el 70 %<sup>1</sup>. Se conoce

que la asociación de esta anomalía y la prematurez pueden traer complicaciones, tanto agudas (insuficiencia cardíaca) como crónicas (displasia broncopulmonar), siendo graves en la mayoría de los casos y por lo cual esta patología debe corregirse.

Desde el año 2014, el Hospital Nacional de la Mujer cuenta con los servicios de apoyo de cardiología pediátrica. Esto ha traído como beneficios el tamizaje, detección y tratamiento de los problemas cardiovasculares congénitos. Durante los años 2016 y 2017 se realizaron 1910 valoraciones (interconsultas) y dentro de esta pesquisa se diagnosticaron 269 casos de DAP, que representaron el 14 % de las cardiopatías diagnosticadas.

En un estudio de cohorte realizado en la institución en 2016<sup>1</sup>, tomando como muestra una población de 117 recién nacidos de menos de 1500 gramos, se encontró que esta patología tuvo una incidencia del 40 %, que correspondió a 47 pacientes. Se utilizó la escala de Yeh<sup>1</sup> para catalogar al paciente con un ductus arterioso de compromiso hemodinámico.

La escala relaciona diferentes aspectos como frecuencia cardíaca, presencia de soplos, índice cardiorácico, entre otros, dando un puntaje de cero a dos a cada uno. Un valor de cuatro puntos hacia arriba es significativo. Basándose en esta clasificación, se concluyó que 32 de 47 casos presentaban un ductus arterioso de repercusión clínica y necesitaron algún tipo de tratamiento. Con base en estos datos y a la estadística internacional<sup>2</sup>, se consideró que el abordaje y manejo de esta cardiopatía se hace necesario por su alta prevalencia.

Contar con opciones de manejo se hace indispensable para evitar las complicaciones que produce en los pacientes prematuros, aunque según algunos autores no se disminuye la morbilidad ni la mortalidad en los pacientes menores de 1000 gramos<sup>2</sup>. Debido a que no se cuentan con los medicamentos en su presentación intravenosa (ibuprofeno, indometacina u otros)<sup>3,4</sup> para el cierre farmacológico del defecto, se tomó la iniciativa de ofrecer como medida terapéutica la ligadura del ductus arterioso permeable.

## METODOLOGÍA

Se hizo una revisión de 18 expedientes médicos de pacientes con diagnóstico de ductus arterioso permeable que fueron operados entre noviembre de 2016 y junio de 2018. Todos los pacientes llevados a cirugía fueron diagnosticados con ductus arterioso permeable de repercusión hemodinámica, con base en la valoración clínica (escala de Yeh) y eco cardiográfica<sup>5</sup> en cada uno de los casos. Todas las evaluaciones por ecocardiograma fueron realizadas por el mismo cardiólogo pediatra, con el aparato de ultrasonido BIOSOUND ESAOTE, MyLab40, año 2014 y se utilizó un transductor transtóraco de 7 MHz a 12 MHz de frecuencia (sonda neonatal).

El abordaje inicial en los 18 casos consistió en restricción hídrica de los líquidos endovenosos (80 % de sus requerimientos diarios) y furosemida intravenosa a dosis de 0,5 mg/kg/dosis cada 12 horas (para control de la precarga). Se tomaron exámenes de laboratorio pre quirúrgicos y se programó la ligadura del DAP en sala de operaciones bajo anestesia general. Se trataron los procesos infecciosos subyacentes y los desequilibrios hidroelectrolíticos para disminuir la morbilidad en el momento operatorio. Cabe mencionar que algunos de los recién nacidos presentaron, previo a la intervención, hiponatremia secundaria al uso del diurético intravenoso utilizado. Sin embargo, esta es una complicación común y esperada en este grupo de pacientes y que se corrigió de forma apropiada ajustando la dosis del fármaco, el aporte de líquidos y de electrolitos.

La ligadura de DAP en todos los casos fue llevada a cabo por un cirujano cardiovascular. La técnica quirúrgica utilizada fue el abordaje por toracotomía postero lateral izquierda. El conducto arterioso se ligó con doble sutura hecha con seda 3.0 a ambos extremos del defecto (figura 1).

Se operaron 12 pacientes de sexo femenino y seis de sexo masculino. La proporción en nuestra población fue de 2:1, siendo el sexo femenino el más afectado por esta entidad. La media para la edad gestacional fue de

29,8 semanas (rango de 24-34 semanas). La media del peso fue de 1360 gramos (rango de 696-2200 gramos) La distribución de sexo, peso y edad gestacional se detalla en la tabla 1.

La media de la edad a la cirugía fue de 26,3 días de edad postnatal (rango de 14-59 días). El tiempo promedio de estancia intrahospitalaria fue de 62 días. El tiempo de estancia mínimo y máximo fue de 18 y 209 días respectivamente. De los 18 pacientes sometidos a ligadura de DAP, 13 estaban en ventilación mecánica previo a la cirugía debido a prematuridad, procesos respiratorios acompañantes (neumonía/enfermedad de membrana hialina) y la cardiopatía misma. Los cinco restantes estuvieron en otros modos de soporte ventilatorio como CPAP, cánula nasal y oxígeno por incubadora. Dentro del grupo de pacientes operados, en tres de ellos se encontraron otras lesiones cardiovasculares asociadas: un paciente tenía una comunicación interatrial (CIA), el segundo caso era portador de estenosis valvular pulmonar (EVP) y el último presentaba la combinación de CIA y comunicación interventricular (CIV).

## RESULTADOS

Fueron operados 18 casos de DAP mediante ligadura. El promedio de días para la extubación electiva postoperatoria fue de 3,8 días. Cinco casos presentaron complicaciones: tres desarrollaron falla cardíaca reversible que fue tratada con apoyo inotrópico con dobutamina a dosis de cinco mcg/kg/min, por un período de tiempo que varió, según la necesidad y evolución de cada caso en particular. Los dos casos restantes que se complicaron presentaron un flujo residual en el ductus arterioso posterior a la ligadura. En estos dos últimos casos, la repercusión clínica del ductus arterioso residual no fue considerada importante porque no cumplían criterios clínicos por escala de Yeh ni ecocardiográficos (DAP:  $<2$  mm)<sup>5</sup> para clasificarlos como un defecto residual de repercusión hemodinámica. La re-intervención quirúrgica se descartó en estos pacientes. En la tabla 2 se muestran las complicaciones más frecuentes asociadas a la ligadura de DAP.

En el grupo de los 18 pacientes operados, tres de ellos fallecieron durante su estancia hospitalaria: uno de forma temprana en un período de 72 horas, otro a los 20 días del postoperatorio y el tercero, 42 días después de la cirugía. La causa final de muerte en estos pacientes fue de origen infeccioso (un caso se catalogó como neumonía nosocomial y dos como sepsis). Los procesos infecciosos en estos casos de mortalidad se presentaron en pacientes que estuvieron en ventilación mecánica prolongada. Las características demográficas de los pacientes operados se resumen en la tabla 3.

## DISCUSIÓN

El diagnóstico del DAP en la población de prematuros es de vital importancia por su alta prevalencia, que es inversamente proporcional a la edad gestacional del paciente. El tamizaje cardíaco de esta patología debería realizarse en la mayoría de recién nacidos menores a 1500 gramos, tengan síntomas o no<sup>6</sup>. Esta recomendación es necesaria, ya que es sabido que ciertas condiciones como las resistencias pulmonares elevadas y la asociación de síndrome de distrés respiratorio (enfermedad también común el niño pretérmino), no permiten que se exprese de forma clínica la cardiopatía.

Como lo sugieren algunos estudios<sup>7,8,9</sup>, el tratamiento quirúrgico del DAP es muy seguro y conlleva complicaciones que tienen una resolución más efectiva y rápida que las provocadas por el uso de fármacos para su cierre<sup>2</sup>. Otro punto a favor del tratamiento quirúrgico del DAP, como se cita en el estudio realizado por Fonseca y colaboradores, en Alemania<sup>2</sup>, la ligadura temprana y electiva del DAP mejora el neurodesarrollo en los pacientes y disminuye las complicaciones a largo plazo, como la displasia broncopulmonar.

Aunque en la actualidad el método de elección para el tratamiento del DAP en pacientes pretérmino se basa en el cierre farmacológico con el uso de AINE (indometacina y/o ibuprofeno intravenoso). Cada uno de estos medicamentos tiene indicaciones precisas para su uso, así como complicaciones asociadas,

principalmente hemorrágicas (pulmonares, digestivas y cerebrales)<sup>2</sup>. Sin embargo, en países como el nuestro, donde la disponibilidad de estos fármacos y su costo no permiten que sean una opción de tratamiento, la ligadura quirúrgica del DAP parece ser una opción asequible y segura para el manejo de esta enfermedad.

Comparando los resultados en otras publicaciones, como la realizada por Yu-Chen Ko, en Taiwan<sup>10</sup>, los datos obtenidos en el grupo de pacientes operados en el Hospital Nacional de la Mujer son mejores en ciertos puntos. En este estudio, por ejemplo, la tasa de letalidad del procedimiento fue 12,1 % comparada con el 16,6 % en el caso de los pacientes de la institución. Las complicaciones reportadas en el estudio mencionado variaron desde el colapso pulmonar, quilotórax, sangrado y el neumomediastino, eventos que no se dieron en los 18 casos de la revisión acá presentada (tres casos de falla cardíaca y dos casos de ductus arterioso residual). Las causas de muerte variaron en los pacientes en esta revisión, donde la sepsis y neumonía nosocomial fueron las principales causantes. Comparada con el grupo de Taiwan<sup>10</sup>, las causas de mortalidad se asociaron a la falla cardíaca, hemorragia intraventricular, choque cardiogénico, perforación de bazo, entre otras.

Se debe aclarar que para obtener buenos resultados y minimizar el riesgo de las complicaciones en el procedimiento quirúrgico, este debe ser llevado a cabo por un cirujano cardiovascular adecuadamente adiestrado en el manejo del paciente pediátrico con cardiopatía congénita. Es recomendable, a su vez, disminuir y corregir todos los elementos adversos que puedan complicar la cirugía (como la hiponatremia, las infecciones, entre otros).

Para terminar, se debe decir que no existe un consenso sobre el manejo quirúrgico del DAP, así como también no existe un consenso sobre el uso de AINE en el cierre del DAP<sup>4</sup>. Con base en lo anterior, es importante evaluar de forma muy precisa y cuidadosa cada caso de forma individual con el fin de minimizar los riesgos y obtener los mejores resultados para cada paciente.

## CONCLUSIONES

Hasta el momento, los pacientes operados de DAP en el Hospital Nacional de la Mujer han tenido una evolución satisfactoria, presentaron bajo número de complicaciones y las ocurridas fueron tratadas de forma apropiada. La tasa de letalidad del procedimiento fue 16,6 %, que es baja considerando que la población más grande de los recién nacidos intervenidos estuvo en el grupo de prematuros menores de 1500 gramos (11 casos), que es un grupo de alto riesgo.

Considerando las cinco complicaciones asociadas al acto quirúrgico de ligadura del DAP de los 18 casos (tabla 2), la falla cardíaca (tres casos) y el ductus arterioso residual (dos casos), aunque representan el 27,7 % de eventos adversos, fueron problemas menores que se manejaron con éxito en todos los casos. Por ello, la evolución postoperatoria inmediata fue buena. A razón de estos resultados, aunque pocos pero favorables, se continuará implementando la ligadura quirúrgica del DAP como opción de tratamiento, pues el éxito y los beneficios del procedimiento parecen prometedores.

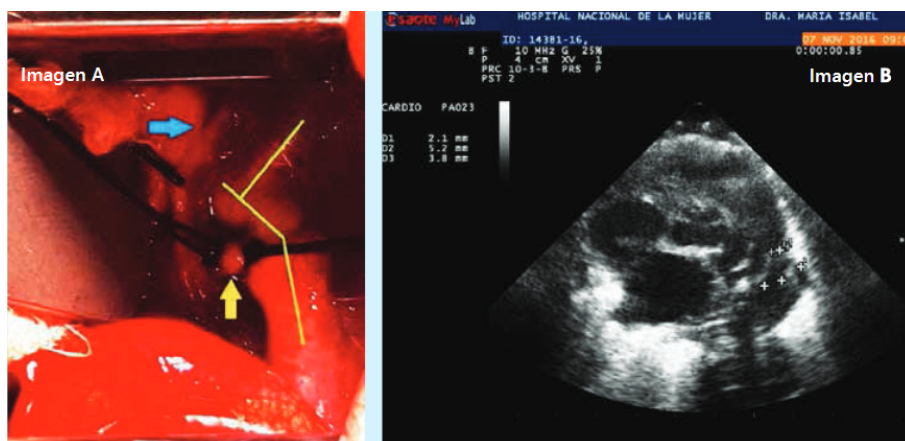


FIGURA 1

a: Vista panorámica de una toracotomía lateral izquierda, donde se aprecia la disección en planos de la aorta. La flecha azul señala el nervio vago. La flecha amarilla muestra el DAP ligado a ambos lados por suturas. La línea continua en amarillo indica el trayecto del cayado aórtico. b: Imagen fija de una ventana ecocardiográfica de eje corto paraesternal izquierdo que muestra una DAP (+) y sus medidas en milímetros. archivo digital de los pacientes operados de DAP.

TABLA 1

Clasificación por sexo, edad gestacional y peso de pacientes sometidos a ligadura de DAP

Sexo/Edad/Peso	Clasificación por sexo, edad gestacional y peso de los 18 pacientes sometidos a ligadura de DAP
Sexo	
Masculino	6
Femenino	12
Edad gestacional	
21-27 semanas	5
28-37 semanas	13
Peso	
<1000 gramos	2
1001-1500 gramos	9
1501-2500 gramos	7

Elaboración propia realizado con datos obtenidos de los 18 expedientes clínicos revisados de los pacientes operados entre 2016-2018.

TABLA 2

Complicaciones post operatorias asociadas a la ligadura de DAP

Sangrado	Infección de la herida operatoria
DAP residual	Desgarro ductal
Quilotórax	Atelectasia
Hipertensión arterial	Neumotórax
Lesión de nervio laríngeo recurrente	Falla cardíaca reversible
Ligadura de aorta y/o rama pulmonar izquierda	Muerte

Golombek S.G, Sola A, Baquero H, Borbonet D, Cabañas F, Fajardo C, et al. Primer consenso clínico de SIBEN: enfoque diagnóstico y terapéutico del ductus arterioso permeable en recién nacidos pretérmino. An Pediatr (Barc). 2008;69 (5): 454-81.

TABLA 3  
Distribución demográfica del grupo de 18 pacientes operados de DAP

Sexo	Edad gestacional (semanas)	Peso al momento de la cirugía (gramos)	Edad postnatal en días al momento de la cirugía	Extubación postoperatoria (días)	Días de estancia hospitalaria	Complicaciones	Condición del paciente
Femenino	28	1000	15	3	18	Sepsis	Vivo
Femenino	33	1565	29	2	51	DAP residual/ sepsis nosocomial	Vivo
Femenino	33	1455	27	30	69	Sepsis	Fallecido
Masculino	27	1200	16	1	47	Sepsis	Vivo
Masculino	34	2200	25	4	209	DAP residual	Vivo
Femenino	27	1048	42	3	50	Sepsis	Vivo
Femenino	32	1524	33	1	44	Sepsis	Vivo
Masculino	32	2130	14	1	35	Sepsis	Vivo
Femenino	25	1085	31	3	157	Sepsis	Vivo
Femenino	32	1400	29	1	30	Sepsis	Vivo
Masculino	34	1820	16	1	29	Insuficiencia cardíaca/ Urosepsis	Vivo
Masculino	29	1059	25	3	28	Sepsis	Vivo
Femenino	31	1350	19	1	43	Sepsis	Vivo
Femenino	26	1520	59	2	77	Sepsis	Vivo
Femenino	28	815	21	4	37	Sepsis	Vivo
Masculino	29	1115	25	3	28	Sepsis	Fallecido
Femenino	24	696	30	4	119	Insuficiencia cardíaca	Vivo
Femenino	33	1501	18	1	38	Insuficiencia cardíaca/ neumonía nosocomial	Fallecido

elaboración propia a partir de datos obtenidos de los 18 expedientes clínicos revisados de los pacientes operados entre 2016-2018

## REFERENCIAS BIBLIOGRÁFICAS

- 1- Ruano Marroquín E, Pleitez Navarrete J. Incidencia de Persistencia de Ductus Arterioso y Correlación Ecocardiográfica y Clínica de la Escala de Yeh en prematuros menores de 1500 gramos en la Unidad de Cuidados Intensivos Neonatales del Hospital Nacional de la Mujer en el período de julio a octubre 2015 [tesis doctoral]. Hospital Nacional de la Mujer. Departamento de Docencia de Neonatología. 2016.
- 2- Fonseca E, Georgiev SG, Gorenflo M, Loukanov TS. Patent ductus arteriosus in preterm infants: Benefits of early surgical closure. *Asian Cardiovascular & Thoracic Annals*. 2014;22(4): 391–396.
- 3- Larruscain, I. Alonso, Olmedo Díaz I. y Serrano T. de Miguel. Nuevas pautas de tratamiento del conducto arterioso en prematuros. *An Pediatr Contin*. 2011;9(5): 310-5.
- 4- Slaughter JL, Reagan PB, Roopali VB, Newman TB, Klebanoff MA. Nonsteroidal Anti-inflammatory Administration and Patent Ductus Arteriosus Ligation, A Survey of Practice Preferences at US Children's Hospitals. *Eur J Pediatr*. 2016;175(6):775-783
- 5- Osio C. Conducto arterioso. Ecocardiografía funcional en el recién nacido para y por neonatólogos. 1º ed. España. Akadia editorial. 2012. p. 45-55.
- 6- Golombek S.G, Sola A, Baquero H, Borbonet D, Cabañas F, Fajardo C, et al. Primer consenso clínico de SIBEN: enfoque diagnóstico y terapéutico del ductus arterioso permeable en recién nacidos pretérmino. *An Pediatr (Barc)*. 2008;69 (5): 454-81

- 7- Malviya MN, Ohlsson A, Shah SS. Surgical versus medical treatment with cyclooxygenase inhibitors for symptomatic patent ductus arteriosus in preterm infants. *Cochrane Database of Systematic Reviews* 2013, Issue 3. Art. No.: CD003951. DOI: 10.1002/14651858.CD003951.pub3
- 8- Romero H, Peña JP. Manejo del paciente pretérmino con ductus arterioso persistente. *Repert.med.cir.* 2014;23(3): 168-176.
- 9- Weisz DE, McNamara PJ. Patent ductus arteriosus ligation and adverse outcomes: Causality or bias? *J Clin Neonatol.* 2014;3(2): 67-75
- 10- Ko Yu-Ch, Chang Ch-I, Chiu Ing-Sh, Chen Yih-Sh, Huang Sh-Ch, Hsieh Wu-Sh. Surgical Ligation of Patent Ductus Arteriosus in Very-low-birth-weight Premature Infants in the Neonatal Intensive Care Unit. *Formos Med Assoc.* 2009;108(1): 69-71.