


## Prolonged Zika virus viremia in the first trimester of pregnancy

Hernández Ávila, Carlos E; Barrientos, Ana María; Mendoza, Élmer Wilfredo

 Carlos E Hernández Ávila  
chernandez@salud.gob.sv  
Ministerio de Salud, El Salvador  
Ana María Barrientos  
Ministerio de Salud, El Salvador  
Élmer Wilfredo Mendoza  
Ministerio de Salud, El Salvador

**Alerta**  
Ministerio de Salud, El Salvador  
ISSN-e: 2617-5274  
Periodicidad: Semestral  
vol. 2, núm. 2, 2019  
ralerta@salud.gob.sv

Recepción: 24 Junio 2019  
Aprobación: 18 Julio 2019  
Publicación: 31 Julio 2019

URL: <http://portal.amelica.org/ameli/journal/419/4191898015/>

DOI: <https://doi.org/10.5377/alerta.v2i2.8066>

Forma recomendada de citar:: Hernández Ávila CE, Barrientos AM, Mendoza ÉW. Viremia prolongada por virus de zika en primer trimestre del embarazo. *Alerta*. 2019;2(2):194-198. DOI: 10.5377/alerta.v2i2.8066

**Resumen:** El zika ingresó a El Salvador en el año 2015, afectando a la población por encontrarse las condiciones para su permanencia. En el país se priorizó la atención de las embarazadas y seguimiento de sus partos. Se presenta un caso de una primípara de 24 años con infección por virus de zika por clínica y comprobado por RT-PCR, en la semana 8 de gestación, cuya viremia estuvo presente hasta la semana 12 de gestación. Se realizaron pruebas de laboratorio para seguimiento prenatal y atención de parto hospitalario. Dio a luz producto femenino sin malformaciones a pesar de la viremia detectada. El caso se reporta debido al desenlace favorable.

**Palabras clave:** Tabaquismo, advertencias sanitarias, empaquetado y etiquetado, empaquetado neutro, industria del tabaco.

**Abstract:** Zika entered El Salvador in 2015, affecting the population because of the conditions for its establishment. In the country, priority was given to the care of pregnant women and follow-up of their deliveries. A case of a 24-year-old primiparous woman with Zika virus infection clinically and proven by RT-PCR, at 8 weeks of gestation, whose viremia was present until 12 weeks of gestation. Laboratory tests were performed for prenatal follow-up and hospital delivery care. Patient gave birth to a female product without malformations despite the detected viraemia. The case is reported due to the favorable outcome.

**Keywords:** Tobacco smoking, health warnings, packaging and labeling, plain packaging, tobacco industry.

## INTRODUCCIÓN

El virus del zika ingresó al continente americano procedente de la región del Pacífico<sup>1</sup>. Los primeros casos fueron confirmados en el territorio en abril de 2015<sup>2</sup>. En Pernambuco, Brasil, se documentó un grupo de recién nacidos con malformaciones al momento de nacer, microcefalia, artrogriposis, calcificaciones cerebrales, malformaciones neurológicas<sup>3</sup>; las madres tuvieron el antecedente de exantema y conjuntivitis, signos compatibles con infección por el virus del zika. Se conoce que el solo el 20 %<sup>4</sup> de los casos de zika son sintomáticos y existe transmisión por vía sexual para esta arbovirosis<sup>5</sup>.

El Salvador confirmó los primeros casos en el mes de noviembre de 2015 y en 2016 tenía la capacidad instalada para confirmarlos por pruebas moleculares PCR en tiempo real para zika, según protocolo de los Centros para el Control de Enfermedades de Atlanta, Estados Unidos (CDC, por sus siglas en inglés). Se generaron lineamientos para la atención de las pacientes con infecciones, enfocados a grupos priorizados, embarazadas y recién nacidos que fueron enviadas a todos los niveles de atención del sistema nacional de salud. Se narra a continuación un caso de una infección por virus del zika con viremia prolongada que difiere de lo publicado<sup>6</sup>.

#### Información del paciente

Embarazada de 24 años de edad, procedente del departamento de Chalatenango, ama de casa, grávida 1 para 0, con inscripción en programa de control prenatal realizado a las 7 semanas 3 días, referida del primer nivel de atención sospecha de infección por zika, con historia de  $\pm$  2 días de apareamiento de exantema generalizado pruriginoso, eritema conjuntival, sin dolor osteomuscular sin antecedentes de fiebre, ni edema. Antecedentes no contributorios

#### Hallazgos clínicos

Se observa exantema maculopapular pruriginoso en tronco y extremidades, eritema conjuntival bilateral, afebril al tacto, no edemas.

Temperatura 36°C, frecuencia respiratoria 16 por minuto, frecuencia cardíaca 77 latidos por minuto, tensión arterial 100/70 mmHg. Peso 75 Kg, talla 167 cm, IMC 26,9 m/kg

#### Calendario de eventos

16/03/2016: Consulta a primer nivel y referencia a nivel hospitalario.

16/03/2016: Toma de ultrasonografía transvaginal y exámenes de control hematómetría, examen general de orina.

16/03/2016: Toma de muestra para análisis de ELISA para arbovirus y PCR para virus zika.

13/04/2016: Ultrasonografía de control.

09/06/2016: Confirmación por RT-PCR linaje asiático de virus zika según protocolo de los CDC (Tabla 1).

TABLA 1  
Resultados pruebas de RT-PCR y ELISA

Prueba realizada	Resultado	Días transcurridos de fecha de inicio de síntomas
RT-PCR ZIKAV	POSITIVO	2
RT-PCR ZIKAV	POSITIVO	29
RT-PCR ZIKAV	INDETERMINADO	50
RT-PCR ZIKAV	NEGATIVO	78
Prueba realizada	Resultado	Días transcurridos de fecha de inicio de síntomas
IgM ZIKA	NEGATIVO	29
IgM ZIKA	NEGATIVO	50
IgM ZIKA	NEGATIVO	78

Archivos digitales del Comité de Medicina Fetal del Hospital Nacional de la Mujer

22/10/2016: Parto vaginal a las 40 semanas 6 días.

**Evaluación diagnóstica**

Se realizó ultrasonografía transvaginal normal (Figura 1); 16/03/2016 se cataloga como embarazo de 8 semanas 6 días, embrión único, saco gestacional fúndico, normotónico con reacción decidual adecuada, no hemorragia con actividad cardiaca, longitud cefalocaudal 22,7 mm, vesícula vitelina presente. (Error 2: La referencia: Figura 1 está ligada a un elemento que ya no existe)

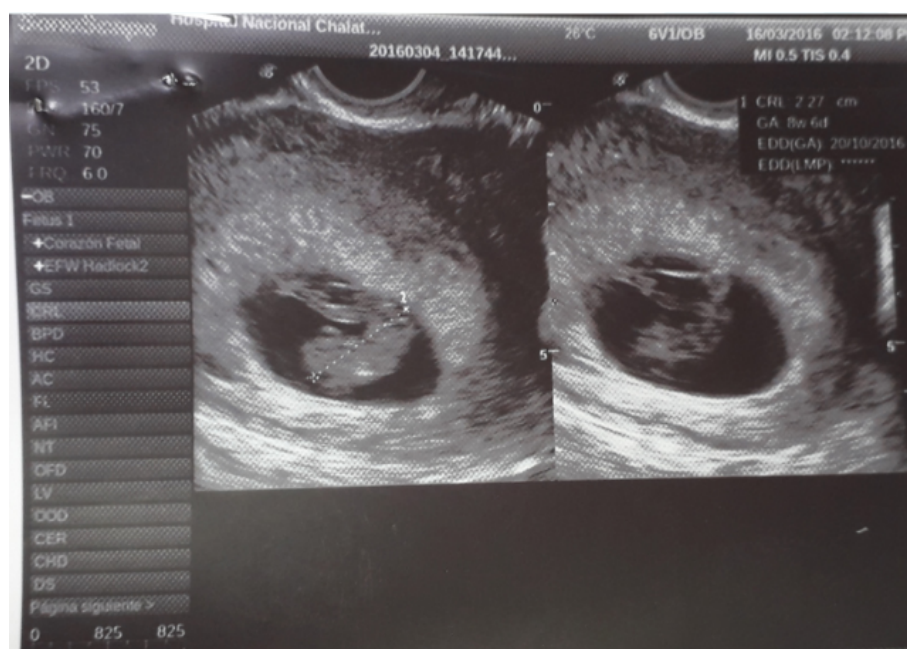

FIGURA 1

Ultrasonografía transvaginal embrión de 8 semanas

Archivos digitales del Comité de Medicina Fetal del Hospital Nacional de la Mujer

**Resultados de análisis de laboratorio**

Línea blanca: Glóbulos blancos  $5,17 \times 10^3/\mu\text{L}$ , neutrófilos 52,6 %, linfocitos 40,1 %, monocitos 5,5 % eosinófilos 1,3 %, basófilos 0,5 %.

Línea roja: Glóbulos rojos  $4,43 \times 10^6 \mu\text{L}$ , Hemoglobina 12,9 g/dL, Hematocrito 38,5 %, Volumen corpuscular medio 87,0 fL, Hemoglobina corpuscular media 29,1 pg, concentración de la hemoglobina corpuscular media 33,5 g/dL.

Plaquetas  $260 \times 10^3/\mu\text{L}$ .

Glicemia 92 mg/dL.

VIH no reactivo, VDRL no reactivo, Examen general de orina normal.

31-03-2016 RT-PCR para virus zika positivo.

El 12/04/2016 IgM ELISA para zika y chikungunya negativos.

**Intervención terapéutica**

En la primera consulta la paciente fue dada de alta con indicaciones de reposo, líquidos orales abundantes, uso de mosquitero, acetaminofén 500 mg vía oral cada 6 horas, hidrocortisona tópica, maleato de clorfeniramina tableta de 4 mg cada 8 horas. Control en un mes con ultrasonografía.

Controles prenatales en número de seis, con diferencia de 1 mes entre ellos; no se reportan anomalías durante los controles. Fue ingresada a las 40 semanas para parto hospitalario, se indujo trabajo de parto.

**Seguimiento y resultados**

Se ingresó a paciente; se realizaron pruebas de bienestar fetal encontrándose normales. Paciente efectuó parto vaginal con inducción a las 40 semanas 6 días, producto único del sexo femenino, con un peso 4400 gr y talla 53, perímetro cefálico 36 cm. APGAR 9-10. Paciente quedó ingresada por 8 días debido a presentación de atonía uterina y desgarro perineal grado I. Hija fue dado de alta tres días posteriores al parto, sin anomalías ni malformaciones compatibles con infección por virus zika.

La infección por el virus del zika durante el embarazo puede causar malformaciones congénitas y la muerte fetal<sup>7,8</sup>. Se desconoce el factor involucrado en este caso que a pesar de una edad gestacional temprana y presentar viremia prolongada no se verificó afectación neurológica u otra malformación característica de zika como en otros casos publicados internacionalmente<sup>6,9,10</sup>. El virus se siguió detectando en suero hasta el día 29 posterior al inicio de síntomas. En septiembre del 2018 investigadores de Puerto Rico publicaron un estudio que incluyó embarazadas registrándose positividad en suero hasta 84 días posterior al inicio de síntomas<sup>11</sup>. Situación que difiere de otros grupos estudiados y requiere más investigaciones para dilucidar la situación.

## REFERENCIAS BIBLIOGRÁFICAS

1. Duffy MR, Chen T-H, Hancock WT, Powers AM, Kool JL, Lanciotti RS, et al. Zika virus outbreak on Yap Island, Federated States of Micronesia. *N Engl J Med*. 11 de junio de 2009;360(24):2536-43. DOI: 10.1056/NEJMoa0805715
2. Zanoluca C, Melo VCA de, Mosimann ALP, Santos GIV dos, Santos CND dos, Luz K, et al. First report of autochthonous transmission of Zika virus in Brazil. *Mem Inst Oswaldo Cruz*. junio de 2015;110(4):569-72. DOI: 10.1590/0074-02760150192
3. Brasil P, Pereira JP, Moreira ME, Ribeiro Nogueira RM, Damasceno L, Wakimoto M, et al. Zika Virus Infection in Pregnant Women in Rio de Janeiro. *N Engl J Med*. 15 de diciembre de 2016;375(24):2321-34. DOI: 10.1056/NEJMoa1602412
4. Lazear HM, Diamond MS. Zika Virus: New Clinical Syndromes and Its Emergence in the Western Hemisphere. *J Virol*. 15 de mayo de 2016;90(10):4864-75. DOI: 10.1128/JVI.00252-16
5. Hills SL. Transmission of Zika Virus Through Sexual Contact with Travelers to Areas of Ongoing Transmission — Continental United States, 2016. *MMWR Morb Mortal Wkly Rep* [Internet]. 2016 [citado 12 de julio de 2019];65. Disponible en: <https://www.cdc.gov/mmwr/volumes/65/wr/mm6508e2.htm> . DOI: 10.15585/mmwr.mm6508e2er
6. Schaub B, Monthieux A, Najioullah F, Adenet C, Muller F, Césaire R. Persistent maternal Zika viremia: a marker of fetal infection. *Ultrasound Obstet Gynecol*. 1 de mayo de 2017;49(5):658-60. DOI: 10.1002/uog.1721
7. Oliveira Melo AS, Malinger G, Ximenes R, Szejnfeld PO, Alves Sampaio S, Bispo de Filippis AM. Zika virus intrauterine infection causes fetal brain abnormality and microcephaly: tip of the iceberg? *Ultrasound Obstet Gynecol Off J Int Soc Ultrasound Obstet Gynecol*. enero de 2016;47(1):6-7. DOI: 10.1002/uog.15831
8. Rasmussen SA, Jamieson DJ, Honein MA, Petersen LR. Zika Virus and Birth Defects — Reviewing the Evidence for Causality. *N Engl J Med*. 19 de mayo de 2016;374(20):1981-7. DOI: 10.1056/NEJMs1604338
9. Suy A, Sulleiro E, Rodó C, Vázquez É, Bocanegra C, Molina I, et al. Prolonged Zika Virus Viremia during Pregnancy. *N Engl J Med*. 29 de diciembre de 2016;375(26):2611-3. DOI: 10.1056/NEJMc1607580
10. Driggers RW, Ho C-Y, Korhonen EM, Kuivanen S, Jääskeläinen AJ, Smura T, et al. Zika Virus Infection with Prolonged Maternal Viremia and Fetal Brain Abnormalities. *N Engl J Med*. 2 de junio de 2016;374(22):2142-51. DOI: 10.1056/NEJMoa1601824
11. Paz-Bailey G, Rosenberg ES, Doyle K, Munoz-Jordan J, Santiago GA, Klein L, et al. Persistence of Zika Virus in Body Fluids — Final Report. *N Engl J Med*. 27 de septiembre de 2018;379(13):1234-43. DOI: 10.1056/NEJMoa1613108