

# Manejo de una fractura corono-radicular complicada






DOI: [10.5377/alerta.v3i2.9530](https://doi.org/10.5377/alerta.v3i2.9530)

Ana Lourdes Pérez Siciliano<sup>1</sup>, Lucía Beatriz Gómez Aguilar<sup>2</sup>, Henry Aristides Martínez Orellana<sup>3</sup>,  
Jacqueline Vanessa Castillo Marroquín<sup>4</sup>, Melanie Elizabeth Díaz Ramos<sup>5</sup>, Kevin Josué Larreynaga Portillo<sup>6</sup>,  
Arturo Atanacio Rubio Benavides<sup>7</sup>,

Universidad de El Salvador, San Salvador, El Salvador<sup>1</sup>,  
Clínica dental privada<sup>2-6</sup>,  
Unidad Comunitaria de Salud Familiar de Lilisque, La Unión<sup>7</sup>.

\*Correspondencia

✉ [lourdes.sici27@gmail.com](mailto:lourdes.sici27@gmail.com)

1.  0000-0002-6470-0933
2.  0000-0001-7926-7995
3.  0000-0002-6828-4711
4.  0000-0001-7003-3551
5.  0000-0002-8735-9862
6.  0000-0003-0057-2968
7.  0000-0002-1848-8118

## Resumen

Se presenta el manejo clínico de un paciente masculino de 26 años de edad, que acudió a la consulta odontológica tras sufrir un accidente de tránsito. En la práctica odontológica se presentan casos de fracturas corono radiculares complicadas, que representan un dilema al momento del abordaje y del tratamiento, pues el segmento coronal se encuentra con movilidad, pero el remanente cuenta con suficiente tejido dental para retenerse. La porción radicular de la fractura es capaz de soportar la rehabilitación, pero es difícil la preparación porque existe pobre visibilidad y es imposible su acceso. En este caso se decidió implementar la técnica de extrusión quirúrgica intencional como tratamiento alternativo a la exodoncia, para mantener por más tiempo en cavidad oral al órgano dental afectado. La técnica de extrusión quirúrgica intencional fue efectiva para dientes fracturados que cumplen los criterios de selección, ya que permite la conservación del órgano dental y reestablece sus funciones.

## Palabras clave

Traumatismos de los dientes, extrusión ortodóntica, alargamiento de corona.

## Abstract

The clinical management of a 26-year-old male patient who comes to a dental consultation after suffering a traffic accident is presented. In dental practice, there are cases of complicated crown fractures, which represent a dilemma at the time of approach and treatment, since the coronal segment is mobile, but the remainder has enough dental tissue to retain it. The root portion of the fracture is capable of supporting rehabilitation, but preparation is difficult because there is poor visibility and access is impossible. In this case, it was decided to implement the intentional surgical extrusion technique as an alternative treatment to tooth extraction, to keep the affected dental organ in the oral cavity for longer. The intentional surgical extrusion technique was effective for fractured teeth that meet the selection criteria, since it allows the preservation of the dental organ and restored its functions.

## Keywords

Tooth injuries, orthodontic extrusion, crown Lengthening.

## Introducción

Las fracturas radiculares en los dientes permanentes son lesiones poco frecuentes. Representan del 0.5 % al 7 % de los traumatismos dentales y se generan principalmente por caídas, accidentes de tránsito e impactos o luchas<sup>1-5</sup>. Las lesiones traumáticas se presentan mayormente en el sexo masculino a partir de los 20 años de edad, resultando los

dientes centrales superiores más propensos a sufrir lesiones traumáticas (68 %) y en segundo lugar los dientes laterales superiores (27 %)<sup>1-3,5-7</sup>. La pérdida de tejido dental por debajo del margen de la encía y del nivel óseo, ya sea por caries profunda, fracturas traumáticas, desgaste o reabsorción radicular, dificulta la rehabilitación. Estos problemas son la causa de un alto porcentaje de extracciones dentarias en El Salvador<sup>8</sup>, ya

 ACCESO ABIERTO

## Management of a complicated root-crown fracture

### Citación recomendada:

Pérez-Siciliano AL, Gómez-Aguilar LB, Martínez-Orellana HA, Castillo-Marroquín JV, Díaz-Ramos ME, Larreynaga-Portillo KJ, Rubio-Benavides AA. Manejo de una fractura corono-radicular complicada: Reporte de un caso clínico. *Alerta*. 2020; 3(2):57-63. DOI: [10.5377/alerta.v3i2.9530](https://doi.org/10.5377/alerta.v3i2.9530)

### Recibido:

27 de abril de 2020

### Aceptado:

24 de julio de 2020

### Publicado:

28 de julio de 2020

### Contribución de autoría:

Todos los autores han contribuido de manera sustancial para la realización del presente reporte de caso, desde el abordaje del paciente hasta la elaboración del artículo como producto final del trabajo.

### Conflicto de intereses:

Los autores declaran no tener conflicto de interés

que ninguna de las partes del órgano dental se puede retener, por lo que se requiere de un abordaje multidisciplinario para mantener el órgano dental en cavidad oral por más tiempo<sup>9</sup>. Existen diversos métodos o técnicas que permiten exponer parte de la raíz del diente; por ejemplo, la gingivectomía, colgajo de reposición apical con o sin reducción ósea, técnica de extrusión ortodóncica, erupción forzada mediante ortodoncia (que puede ser lenta o rápida) y la técnica de extrusión quirúrgica intencional, procedimiento que ante una fractura corono radicular complicada es la técnica que ofrece resultados favorables, debido al tiempo y bajo costo. Además, expone estructura dental, preserva la arquitectura gingival y la integridad del tejido óseo; restableciendo función, estética y pronóstico favorable del órgano dental afectado<sup>6,9-18</sup>.

A nivel nacional no se encuentra información publicada para tratar este tipo de lesiones traumáticas. Por lo que se presenta el abordaje clínico de un paciente con diagnóstico de fractura corono radicular complicada, quien fue intervenido con la técnica de extrusión quirúrgica intencional de alargamiento coronario, tomando en cuenta la longitud y forma de la raíz, nivel de fractura, importancia del diente afectado y pronóstico endodóntico-periodontal.

## Presentación del caso

Paciente masculino de 26 años de edad, ASA I, sin antecedentes médicos relevantes, no refiere hábitos deletéreos. Se presenta el 12 de septiembre del 2017 a las clínicas de la Facultad de Odontología de la Universidad de El Salvador, con fractura de un órgano dental en el sector anterior. Refiere que el 01 de agosto de 2017 sufrió un accidente de tránsito, del cual resultó con múltiples lesiones. Fue hospitalizado durante 2 días.

## Evaluación clínica

Al examen clínico se observa fractura corono radicular horizontal, a nivel de tercio cervical del incisivo lateral superior izquierdo, con movilidad grado III del segmento coronal. Historia de dolor provocado ante estímulos fríos y calientes e incomodidad al ingerir alimentos. Radiográficamente se observa línea radiolúcida de fractura, localizada 3 mm subgingival de la cresta ósea alveolar que separa los fragmentos radicular y coronal (Figura 1 y 2).

Dentro de los aspectos éticos, se le explicaron al paciente las distintas alternativas de tratamiento. Luego del análisis se determinó utilizar la técnica de extrusión quirúrgica y a

través de la firma del consentimiento informado, el paciente autorizó la ejecución del protocolo y su uso con fines educativos y de publicación.

## Intervención terapéutica

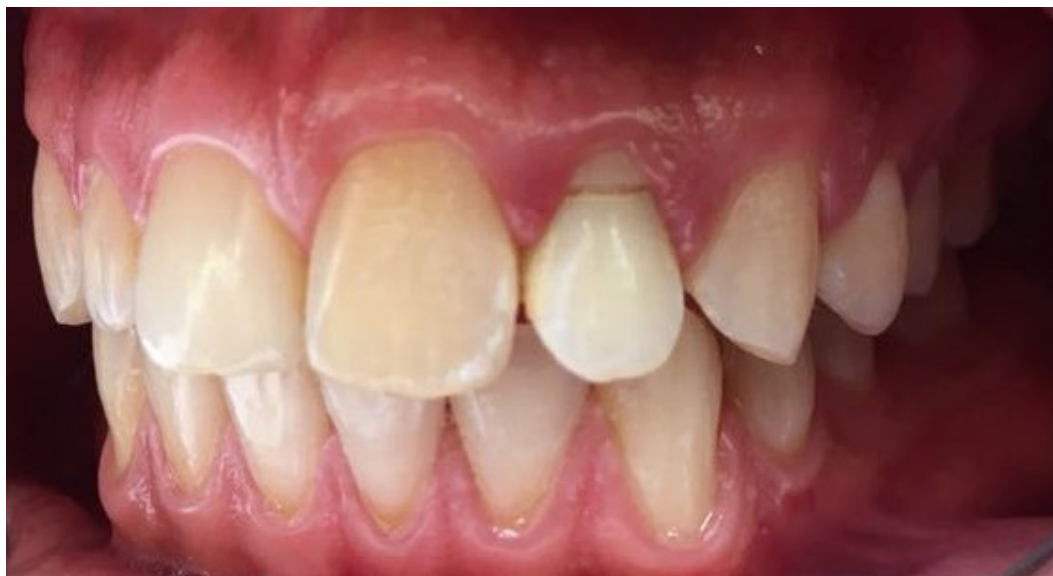Se detalla el protocolo a seguir para el tratamiento de una fractura corono radicular complicada, a través de la técnica de extrusión quirúrgica intencional. Se administró lidocaína al 2 % con epinefrina 1.80.000 (New Stetic S.A.) para cada tratamiento, con un máximo de 8 cartuchos por cita. Se utilizó la técnica infiltrativa supraperióstica y anestesia de paladar duro a nivel del incisivo lateral superior izquierdo, colocación de aislamiento absoluto con técnica de un solo paso y sellado periférico con barrera gingival.

### Cita 1

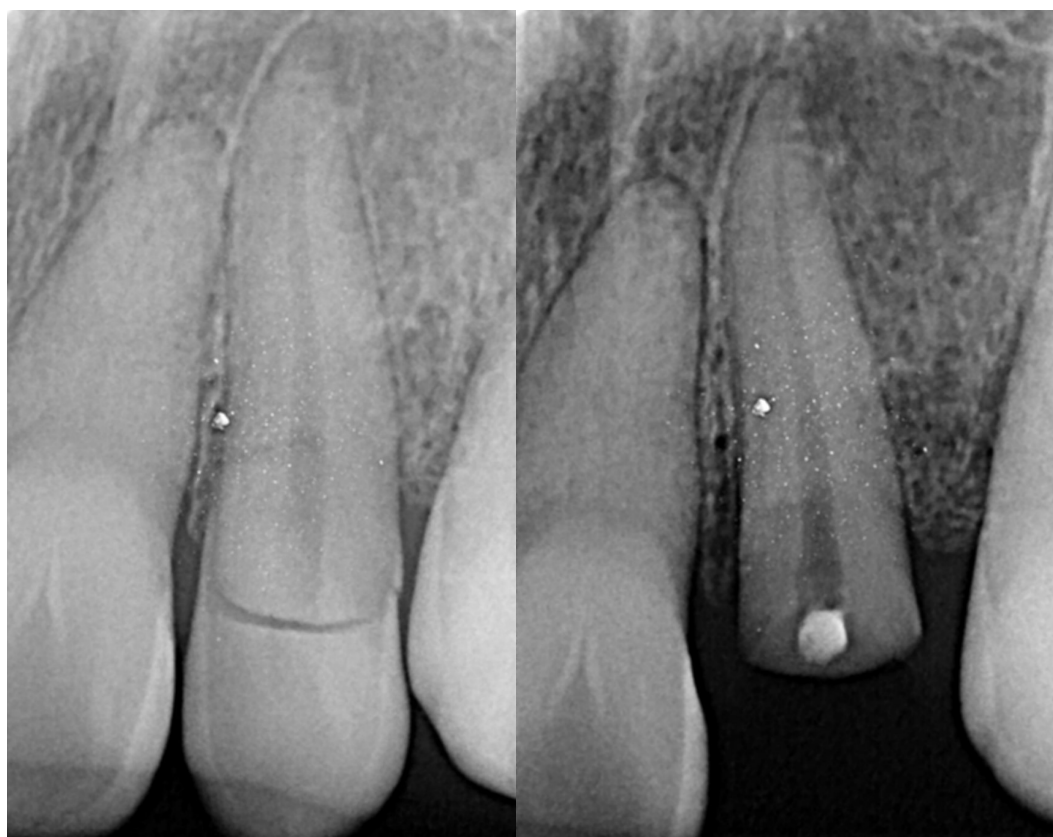Se inició con la remoción del segmento coronal. Luego, en la exposición pulpar, se colocó una torunda de algodón previamente exprimida con eugenol como desinfectante durante 5 días, por su efecto sedativo sobre el tejido pulpar inflamado. Posteriormente se cementó con provisional Coltosol (R) F (Coltène / Whaledent INC). Se medicó al paciente con Azitromicina 500 mg, 1 tableta vía oral cada 8 horas por 3 días y acetaminofén 500 mg, 1 tableta vía oral cada 8 horas por 5 días. Además, se medicó enjuague de gluconato de clorhexidina al 0.12 %, 10 ml por un minuto cada 12 horas, durante 15 días. Enjuague de ácido hialurónico al 0.025 % cada 6 horas por 1 semana, más dieta blanda y fría.

### Cita 2

A los 5 días se realizó la técnica de extrusión. Se debridó en sentido sulcular del órgano dental 2-2, con un elevador fino recto acanalado. Posteriormente se procedió a extruir el diente con un fórceps número 69, manteniendo la integridad de las tablas óseas y la arquitectura del margen gingival<sup>13</sup>, con el fin de exponer estructura dental sana supraalveolar, posicionándolo coronalmente y fijándolo a los dientes adyacentes a través de una férula semirrígida confeccionada con alambre número 6 de ortodoncia y sutura interdental (Figura 3)<sup>2,9,12-15</sup>. Se utilizó resina fotopolimerizable (Z350 3M(R)) para fijar la férula, siguiendo el protocolo de gravado con ácido ortofosfórico al 37 % (3M ESPE), durante 15 segundos y lavado por un minuto, aplicación del sistema adhesivo (Single Bond<sup>(R)</sup> 3M) por 15 segundos y aire comprimido por 30 segundos; finalmente se polimerizó 15 segun-



**Figura 1.** Fotografía clínica de fractura corono radicular complicada del órgano dental 2-2 (incisivo lateral superior izquierdo).



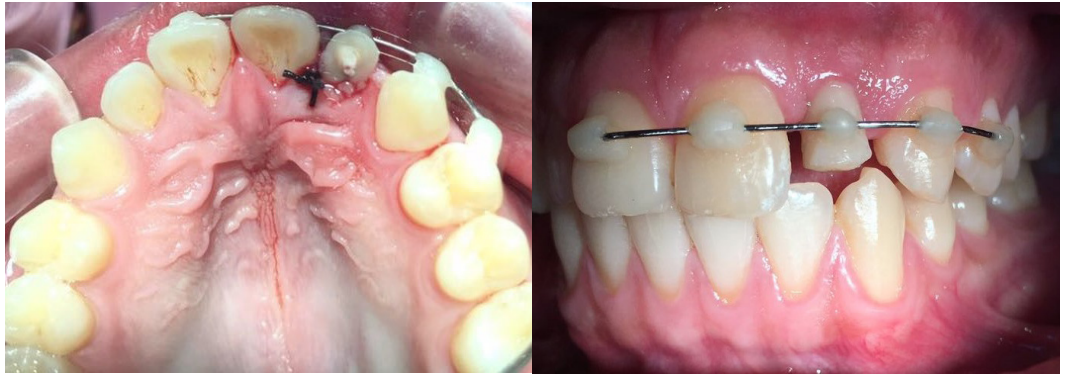**Figura 2.** Radiografía de fractura corono radicular complicada del órgano dental 2-2 (incisivo lateral superior izquierdo).

dos con lámpara de fotocurado Gnatús. Se realizaron controles semanales hasta remover la férula a la tercera semana. Se indicaron controles de seguimiento a los 3, 6 y 12 meses, luego a los 5 y 10 años<sup>2</sup>

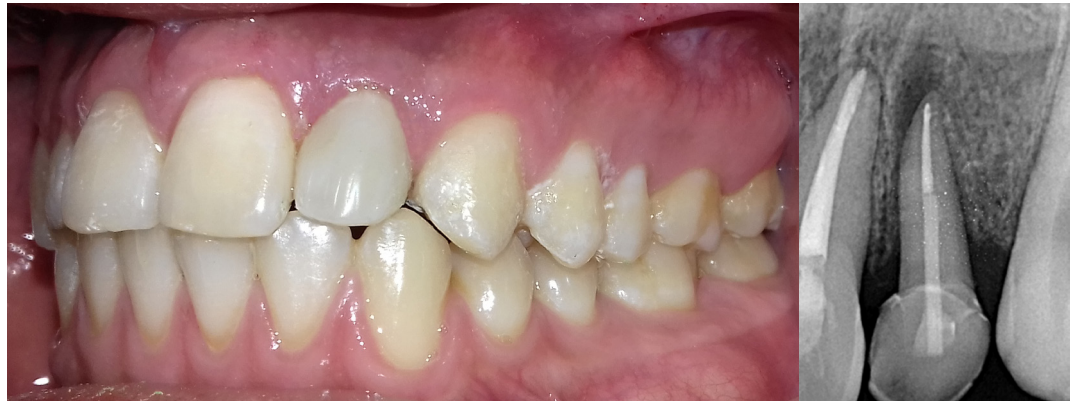### **Cita 3**

A las 3 semanas se tomó radiografía inicial (Figura 2). Continuó la eliminación del ce-

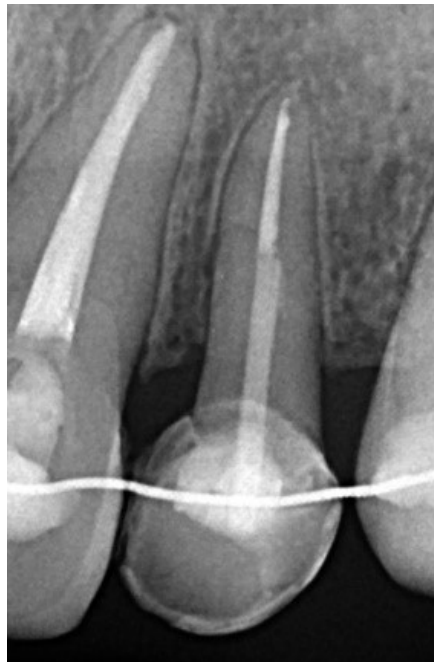mento provisional y retiro de torunda previamente exprimida con eugenol. Se realizó preparación biomecánica del conducto radicular con sistema rotatorio (Protaper Universal Dentsply Maileffer(R)), conductometría con lima 25, utilizando localizador de ápice (Protaper Dentsply Maileffer®) con el que se obtuvo una medida de 18 mm. Se utilizó el sistema de radiografía digital (RVG bajo el software SOPRO(R)). Para la limpie-



**Figura 3.** Técnica de extrusión quirúrgica en diente 2-2, ferulización por 3 semanas y sutura interdental más controles semanales.



**Figura 4.** Cementación de corona de cerámico reforzada con porcelana y radiografía final del tratamiento (extrusión quirúrgica, endodoncia, poste de fibra de vidrio y cementación de corona dental).



**Figura 5.** Control radiográfico 2 años posterior al tratamiento.

za y desinfección del conducto radicular se utilizó solución de hipoclorito de sodio al 2.5 % como solución irrigadora. Además, se medicó por 7 días con hidróxido de calcio químicamente puro, por poseer un efecto antimicrobiano debido a su alcalinidad, diluido con lidocaína al 2 %, colocada con un léntulo #35 (endotek, 25 mm de longitud) por permitir la adaptación adecuada de la pasta contra las paredes del conducto radicular, girando hacia la derecha en sentido de las agujas del reloj para evitar que el instrumento se fracture.

#### **Cita 4**

Una semana después se eliminó medicación intraconducto de hidróxido de calcio, irrigando con hipoclorito de sodio al 2.5 % e instrumentación manual con lima 25 (Denstply Maillefer(R)). Se utilizaron puntas de papel número 30 para secar el conducto radicular; se utilizó cono principal #30; en seguida se realizó el presellado, con puntas accesorias, medianas, finas y finas-finas (Maillefer(R)), utilizando Sealpex (SybronEndo(R)). Luego se procedió a la desobturación del conducto radicular con una broca número 4. Se removió el cemento provisional seguido de la colocación de un poste de fibra de vidrio #4 (Coltene(R)), por poseer un módulo de elasticidad similar a la dentina y minimizar el riesgo de fracturas radiculares<sup>1</sup>; finalmente fue cementado con U200 (3M(R)).

#### **Cita 5**

Una semana después se prepararon los cortes del diente 2-2. Se confeccionó una corona provisional de acrílico con técnica de confección directa, sin someter al diente a fuerzas masticatorias para permitir la adecuada adherencia del epitelio de unión y la re inserción de las fibras dentogingivales<sup>19</sup>. Posteriormente se realizó la toma de color con guía VITA clásica, estableciendo color A2. Se tomó impresión definitiva con material liviano y pesado (Putty y Wash 3M) y se cementó la corona provisional.

#### **Cita 6**

A los 3 días se removió corona provisional, se limpió el muñón y se cementó la corona de cerómero reforzado con porcelana utilizando Rely X Veneer 3M Espe.

#### **Cita 7**

Al día siguiente se realizó tratamiento de conductos en el órgano dental 2-1. Poste-

riormente se hizo un blanqueamiento dental con peróxido de hidrógeno (Figura 4). Finalizando con la ferulización por palatino del diente 2-2, con alambre twist flex 0.175 (Ortho Technology (R)) y resina Tetric N-Ceram Ivoclar Vivadent color A2; desde el diente 2-3 al diente 1-2.

## **Evolución clínica**

### **Cita de control**

Se realizó control de seguimiento dos años después de la intervención, observando hallazgos favorables, principalmente regeneración de la membrana periodontal, cicatrización de fibras del ligamento periodontal (LP) y de hueso alveolar, además de la preservación del margen de la encía y hueso alveolar (Figura 5).

### **Diagnóstico clínico**

Diagnóstico clínico: fractura corono radicular complicada localizada a nivel cervical del órgano dental 2-2.

Diagnóstico radiográfico: pulpitis irreversible sintomática con periodontitis apical sintomática del órgano dental 2-2 y necrosis pulpar del órgano dental 2-1 con periodontitis apical sintomática.

## **Discusión**

Uno de los objetivos de la práctica odontológica es la preservación de la dentición natural y restauración funcional de la cavidad oral. Por lo tanto, cuando se presentan dientes permanentes traumatizados, el principal objetivo es restablecer la función biológica, estética y funcional normal, logrando mantener la posición en el arco dental siempre que sea posible<sup>4,7,9,11,13-16,19</sup>. La pérdida de estructura dentaria, ya sea por caries profunda a nivel cervical, fracturas traumáticas, desgaste, reabsorción radicular o perforaciones iatrogénicas, dificulta el tratamiento protésico y requiere un abordaje multidisciplinario para conseguir resultados óptimos y estables a largo plazo. Pues el fragmento coronal se encuentra con movilidad y no tiene suficiente estructura radicular para retenerse. La porción radicular es capaz de soportar una restauración, pero se complica la preparación por la poca visibilidad y acceso<sup>9</sup>. Estos problemas son la causa de muchas extracciones dentarias, pues ninguno de los segmentos puede ser retenido, teniendo así un pronóstico reservado<sup>9,12,19</sup>.

Existen diversas técnicas o métodos que permiten exponer tejido dental sano y la posterior rehabilitación y función del órga-

no dental afectado. Entre ellos se encuentran la gingivectomía, técnica que conlleva compromiso de tejido gingival; colgajo de reposición apical con o sin reducción ósea, a través del cual se puede realizar osteotomía u osteoplastia. Otra técnica es la extrusión ortodóncica y erupción forzada mediante ortodoncia, que puede ser lenta o rápida; lo que implica mayor tiempo y costo del tratamiento<sup>5,6,19</sup>. La extrusión quirúrgica intencional es una técnica conservadora, por lo que fue de primer escoge<sup>9,12-15</sup>. Dicha técnica la introdujo Tegsjö *et al.*<sup>13,19</sup>, en 1978, para los dientes fracturados por un traumatismo. A través de esta técnica es sencillo conseguir tejido dentario supracrestal sin eliminar tejido de soporte<sup>13</sup>. La técnica consiste en extruir quirúrgicamente el diente sin dañar las tablas óseas, posicionándolo a nivel coronal a través de la ferulización con los dientes adyacentes y sutura interdental. El principio básico de la técnica, es movilizar la zona afectada a una posición supragingival<sup>13</sup>. La principal indicación es en dientes o restos radiculares con pronóstico reservado o incierto que cumplan con las características de ser monorradiculares, rectos y cónicos<sup>1-4,9,12,13,17</sup>. Kockich *et al.*,<sup>14</sup> establece seis criterios para valorar si un diente puede tratarse con extrusión quirúrgica o de lo contrario debe extraerse. Se debe tener en cuenta la longitud y forma de la raíz, el nivel de la fractura, importancia relativa del diente, estética y pronóstico endodóntico-periodontal.

A través esta técnica se conservó el órgano dental 2-2 en cavidad oral, con la consecuente exposición de tejido dental sano, que permitió la preparación biomecánica del conducto radicular y rehabilitación protésica, sin eliminar tejido óseo. Se logró reestablecer la función estética y regeneración biológica de los tejidos por medio de la cicatrización de las fibras periodontales. No se registraron eventos adversos durante todo el proceso. Es importante destacar que la colaboración del paciente en estos casos, así como el conocimiento y la técnica efectuada por el operador son clave en el éxito del tratamiento. El paciente manifestó estar satisfecho con los resultados, ya que mantuvo el órgano dental afectado en boca.

## Conclusión

El abordaje de lesiones traumáticas a través de la técnica de extrusión quirúrgica intencional de alargamiento coronario, es una alternativa de tratamiento a la exodoncia, pues permite la conservación del órgano dental en cavidad oral por más tiempo y a la

vez se restablece la función biológica, estética y funcional.

---

## Referencias bibliográficas

1. Karhade I, Gulve MN. Management of Horizontal Root Fracture in the Middle Third via Intraradicular Splinting Using a Fiber Post. *Case Rep Dent.*;2016:1-5. DOI: <https://doi.org/10.1155/2016/9684035>
2. Choi Y, Hong S-O, Lee S-R, Min K-S, Park S-J. Healing after horizontal root fractures: 3 cases with 2-year follow-up. *Restor Dent Endod.* 2014;39(2):126. DOI: <https://doi.org/10.5395/rde.2014.39.2.126>
3. Bansal R, Chowdhary P, Gurtu A, Mehrotra N, Kishore A. Splinting of Longitudinal Fracture: An Innovative Approach. *Case Rep Dent.* 2016 ;2016:1-8. DOI: <https://doi.org/10.1155/2016/5083874>
4. Serra-Pastor B, Peñarrocha-Diogo M, Agustín-Panadero R. Treatment and restoration of adult dentoalveolar trauma: A clinical case report. *J Clin Exp Dent.* 2016 ;8(5):4. DOI: <https://doi.org/10.4317/jced.52990>
5. Herrera AC. Diagnóstico y tratamiento de las fracturas corono radiculares complicadas en dientes permanentes. Tesis doctoral. Bogotá. Universidad Nacional de Colombia; 2015. 65 p.
6. Mallqui-Herrada LL, Hernández-Añaños JF. Traumatismos dentales en dentición permanente. *Rev Estomatológica Hered.* 2014 ;22(1):42. DOI: <https://doi.org/10.20453/reh.v22i1.158>
7. Zambrano G, Rondón R, Sogbe R. Fracturas Coronarias de dientes permanentes y alternativas de tratamiento. *Rev Latinoam Ortod y Odontopediatría.* 2012. 1-32. Disponible en: <https://www.ortodoncia.ws/publicaciones/2012/art-34/>
8. Ortega A, Herrera L, Díaz C. Diagnóstico Nacional de Salud Bucal. San Salvador. Ministerio de Salud. 2012. 45 p. Disponible en: [http://asp.salud.gob.sv/regulacion/pdf/otrosdoc/diagnostico\\_nacional\\_salud\\_bucal.pdf](http://asp.salud.gob.sv/regulacion/pdf/otrosdoc/diagnostico_nacional_salud_bucal.pdf)
9. Pico A, Nieves C, González E, Martínez MR, Soca L. Extrusión dentaria en el tratamiento de una fractura mixta. *Medisan.* 2008; 12(2):2-4. Disponible en: <https://studylib.es/doc/6667246/extrusion-dentaria-en-el-tratamiento-de-una-fractura-mixta>
10. Thakur A, Arora KS, Kaur K, Dahiya S. Management of subgingivally fractured maxillary anterior tooth: a multidisciplinary approach. *BMJ Case Rep.* el 18 de julio de 2019;12(7):e231036. DOI: <http://dx.doi.org/10.1136/bcr-2019-231036>

11. Alvarado-Núñez A, Ramírez-Duarte S, Nieto-Ramírez A, García-Contreras R. Alargamiento de corona estético previo a rehabilitación protésica. Informe de caso. Rev clínica periodoncia, Implantol y Rehabil oral. 2018;11(3):170–2. DOI: <https://doi.org/10.4067/s0719-01072019000100053>
12. Rivero J, Meltzer B, Castiñera A. Extrusión guiada: Puesta al día y nueva técnica invisible. Ortod Esp. 2010; 50(4):517–23. Disponible en: <https://www.ortodonciarivero.com/wp-content/uploads/2018/07/extrusionGuiada.pdf>
13. Escudero-Castaño N, García-García V, Bascones-Llundain J, Bascones-Martínez A. Alargamiento coronario, una necesidad de retención protésica, estética y anchura biológica. Av Odontostomatol. 2007;23(4):171–80. DOI: <https://doi.org/10.4321/s0213-12852007000100003>
14. Díaz O. Extrusión quirúrgica intencional a 180o. Presentación de caso clínico. Rev Mex Periodontol. 2014;5(2):60-64. Disponible en: <https://www.medigraphic.com/pdfs/periodontologia/mp-2014/mp142d.pdf>
15. Ferrando R, Ferrando Á, Ballester J, Bravo L. Extrusión Ortodóncica: LLave para la restauración de fracturas. Ortod Esp. 2015;53(2):43–9. Disponible en: <https://docplayer.es/29523193-Extrusion-ortodoncica-llave-para-la-restauracion-de-fracturas-radiculares-a-proposito-de-un-caso.html>
16. Díaz J, Barrera V, Jans A, Zaror C. Abordaje clínico de un incisivo maxilar permanente con fractura corono radicular compleja mediante reimplante intencional. Int J Odontostomat. 2014;8(2):299–307. DOI: <https://doi.org/10.4067/s0718-381x2014000200024>
17. Kumar G, Verma N, Parashar S. Management of Subgingival Root Fracture with Decoronation and Orthodontic Extrusion in Mandibular Dentition: A Report of Two Cases. Contemp Clin Dent. 2019;10(3):554–557. DOI: [10.4103/ccd.ccd\\_736\\_18](https://doi.org/10.4103/ccd.ccd_736_18)
18. Mohammad Z, Penmetcha S, Bagalkotkar A, Namineni S. A Novel Approach to extrude Subgingivally Fractured Tooth using Customized Removable Appliance. Int J Clin Pediatr Dent. 2018;11(1):53-57. DOI: [10.5005/jp-journals-10005-1484](https://doi.org/10.5005/jp-journals-10005-1484)
19. Alargamiento quirúrgico de corona clínica. Guatemala. 2010. Disponible en: [https://www.academia.edu/10354187/Alargamiento\\_quirurgico\\_de\\_corona\\_clinica\\_Por\\_el\\_Dr.\\_Jose\\_Manuel\\_Lopez\\_R](https://www.academia.edu/10354187/Alargamiento_quirurgico_de_corona_clinica_Por_el_Dr._Jose_Manuel_Lopez_R)
20. Andreasen J, Bakland L, Flores M, Andreasen F, Andersson L. Traumatic Dental Injuries: 3rd Edition. Global editorial Office. 2012. 104 p.