



# Revista MINERVA

Plataforma digital de la revista: <https://minerva.sic.ues.edu.sv>



## Precisión y diagnóstico protésico en restauración estética anterior mediante uso de Diseño de Sonrisa Digital: reporte de un caso

### Precision and prosthetic diagnosis in esthetic anterior restoration using Digital Smile Design: A case report

Odalís Saraí Alvarado-Chicas<sup>1</sup>, Idania Cecibel Mancía-Arreola<sup>1</sup>, Rodrigo Alejandro Marroquín-Reina<sup>1</sup>, Francisco Manuel Betancourt-Córdova<sup>2</sup>

Correspondencia:  
ac14053@ues.edu.sv

Presentado: 13 de octubre de 2020  
Aceptado: 2 de marzo de 2021

- 1 Estudiante de Pregrado, Facultad de Odontología, Universidad de El Salvador, UES.  
2 Máster en Ciencias Restaurativas. Facultad de Odontología, Universidad de El Salvador, UES.

#### RESUMEN

El Diseño de Sonrisa Digital (DSD) es una herramienta utilizada durante la planificación de tratamientos restauradores estéticos. El objetivo de este reporte de caso clínico fue describir un protocolo que incorpora nuevas tecnologías en el diagnóstico protésico, por medio del DSD junto con la impresión digital (escáner intraoral 3D) de los tejidos bucales, que describen las consideraciones para lograr una restauración del sector anterior exitosa en términos biomecánicos, funcionales y estéticos. Se expone un caso de una paciente femenina de 52 años, que presentó restauraciones defectuosas con márgenes abiertos en dientes 1-1 y 2-1 con afectación funcional y estética, por ello se planteó un abordaje mediante el uso de DSD para la planificación y la elaboración de coronas de cerámica feldespática en bloque CAD CAM. Por lo tanto, a través de la aplicación de conocimientos de los parámetros estéticos y el uso de DSD se mejoró la sonrisa de la paciente quien quedó satisfecha por los resultados estéticos y funcionales. El uso de DSD permite visualizar de forma virtual los resultados de un tratamiento odontológico antes de realizar procedimientos restauradores estéticos, así como también mejorar la precisión de éstos por medio de una muestra del prototipo de la restauración final que el paciente puede aprobar o no. En este proceso se toman en cuenta las bases estéticas y funcionales de la rehabilitación bucal.

**Palabras Clave:** impresión digital; diseño de sonrisa; diseño de sonrisa digital (DSD); mock up; carillas.

#### ABSTRACT

Digital Smile Design (DSD) is a tool used during the planning of esthetic restorative treatments. The aim of this clinical report was to describe a protocol that incorporates new technologies in prosthetic diagnosis, using DSD together with digital impression (3D intraoral scanner) of oral tissues, which outlines the necessary considerations

to achieve a successful anterior sector restoration in biomechanical, functional and esthetic terms. A case of a 52-year-old female patient is presented, who had defective restorations with open margins in teeth 1-1 and 2-1, with functional and esthetic involvement, thus a proposed approach was the use of DSD for planning and fabrication of feldspathic ceramic crowns in CAD CAM block. Therefore, through the application of knowledge of esthetic parameters and the use of DSD, the patient was able to improve her smile, satisfying her esthetic and functional needs. The use of DSD allows virtual visualization of the results of a dental treatment before performing esthetic restorative procedures. It also improves the precision of the treatment by showing a sample of the prototype of the final restoration that the patient can approve or not, considering the esthetic and functional characteristics of the oral rehabilitation.

**Keywords:** digital impression; smile design; digital smile design (DSD); mock up; veneers

## INTRODUCCIÓN

El diseño de sonrisa digital (DSD) fue creado en el año 2007 por el odontólogo y técnico dental, Dr. Christian Coachman. Es un método de diagnóstico por ordenador que permite realizar una planificación digital del tratamiento estético restaurador en el que se incluyen las necesidades, problemas biológicos, funcionales y deseos del paciente<sup>1,2</sup>, lo que facilita obtener una estimación del resultado final del tratamiento y servirá de referencia durante su ejecución.<sup>3</sup>

En las últimas dos décadas, el diseño de sonrisa ha evolucionado progresivamente del diseño físico analógico al digital, que ha avanzado de un plano en dos direcciones (2D) a un plano tridimensional (3D).<sup>4</sup> El DSD se basa en el uso de fotografías de alta calidad e impresiones digitales con escáner intraoral, que son esenciales para el análisis, comunicación y documentación del caso.<sup>2</sup> Éste incorpora parámetros estéticos y tecnología de diseño, que facilitan al clínico comunicar los resultados de manera previsible al paciente, equipo interdisciplinar y protésico.<sup>5</sup>

En este sentido, se expone este caso clínico con el objetivo de describir las consideraciones en el diseño de sonrisa digital para lograr la restauración del sector anterior exitosa en términos de biomecánica, función y estética.

El protocolo del análisis digital de sonrisa diseña, visualiza y analiza líneas de referencia intraorales y extraorales tomando en cuenta los siguientes parámetros:<sup>2</sup> (ver cuadro 1.)

## REPORTE DE CASO

Paciente femenina de 52 años, acude a consulta referida por endodoncista debido a coronas provisionales en mal estado. En el examen clínico se observó prótesis provisionales defectuosas en dientes 1-1 y 2-1, las cuales presentaban inadecuada posición del cémit gingival, márgenes protésicos desajustados, desproporción interproximal e invasión de la inserción de tejido supracrestal (ancho biológico). (Figura 1)

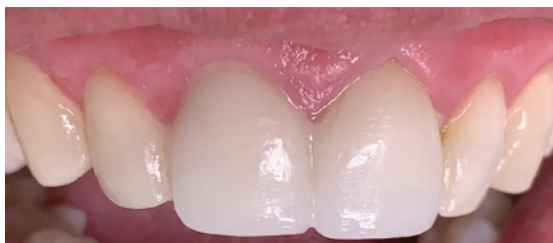Se efectuó análisis de sonrisa con Digital Smile Design para la planificación del caso en la que se decidió colocar coronas de cerámica feldespáticas de bloque CAD/CAM marca CEREC Bloc, Dentsply Sirona® para devolver estética y función al paciente.

Se realizó impresión digital por escáner intraoral marca CEREC Software 5.1, Dentsply Sirona® con el objetivo de crear el primer prototipo de propuesta de tratamiento y restauraciones provisionales.

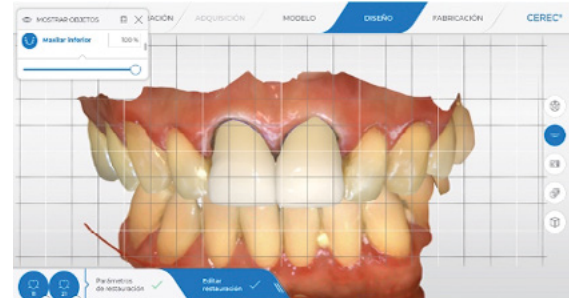Además, se elaboró un encerado diagnóstico digital de tipo aditivo respetando todos los detalles establecidos durante la planificación del caso con el DSD. (Figura 2)

**Cuadro 1.** Parámetros de evaluación de diseño de sonrisa digital.

Niveles de Estética	Componentes del análisis de sonrisa
Estética facial	Forma facial y balance, armonía de los tercios faciales, simetría facial, línea bipupilar centrada en el eje del rostro.
Estética Orofacial	Relación del maxilar o mandíbula respecto al rostro, línea media facial coincidente con la línea media dental, bucal y gingival.
Estética Oral	Estética labial, dental y gingival. Relación de los labios con respecto a los arcos labiales, línea de sonrisa, encía y dientes.
	Muestra dental estática y dinámica.
	Cantidad de borde incisal que se muestra en reposo. Cantidad de encía que se muestra al sonreír. Configuración de línea de sonrisa y relación de ésta conforme al borde del labio inferior.
Estética dento-gingival	Relación de la encía con respecto a los dientes de forma colectiva e individual.
	Posición de margen gingival, cénits gingivales.
Estética dental	Macro y micro estética dental.



**Figura 1.** Coronas provisionales en mal estado de dientes 1-1 y 2-1.



**Figura 2.** Propuesta digital de encerado diagnóstico de tipo aditivo.

Posteriormente se tomó una impresión del encerado diagnóstico para realizar el mock up con resina autopolimerizable (Integrity, Denstply® DeTrey Konstanz, Germany) y probarlo en la paciente para obtener una aproximación del resultado y valoración.

La técnica de mock up consiste en aplicar resina composita directamente sobre la estructura dentaria o a través de un encerado en el modelo, con el fin de simular de una manera más precisa las características que las piezas dentarias han perdido y de esta manera obtener un patrón que sirva para la posterior restauración definitiva.<sup>6-8</sup>

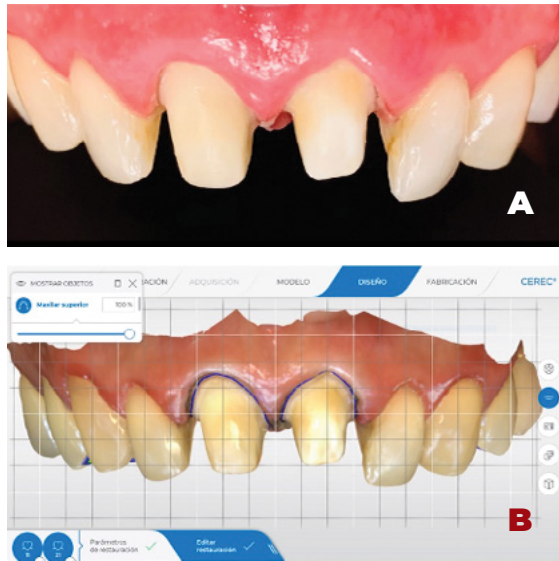
Se mencionan 2 técnicas: a través de la toma de una guía de silicona sobre el modelo encerado y mediante la estratificación por capas anatómicas que consiste en la aplicación sucesiva de incrementos de resina compuesta de tal manera que logre mimetizar lo mejor posible las piezas dentarias; así se utilizan diferentes opacidades de resina composita para simular los diferentes tejidos dentarios y así obtener resultados más naturales.

Esta técnica fue descrita por Vanini, Baratieri y Dietschi.<sup>6-8</sup>

Una vez aceptada la planificación, se realizaron preparaciones para coronas de cerámica feldespáticas de bloque CAD CAM en los dientes 1-1 y 2-1, donde se realizaron desgastes de 1.3 mm y 1.5 mm respectivamente, utilizando

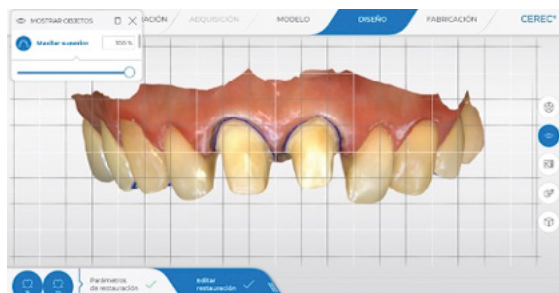fresas cilíndricas de diamante de alta velocidad. (Figura 3A).

Para la toma de impresión se colocó hilo de retracción doble 0 en el surco gingival y se procedió a la toma de impresión digital con el escáner intraoral CEREC software 5.1® (Figura 3B)



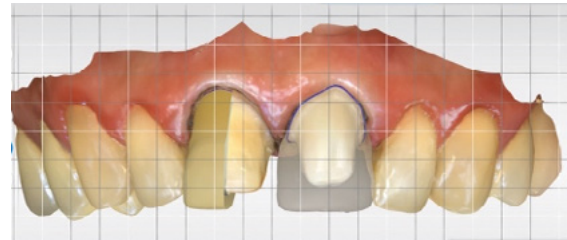
**Figura 3.** (A) Preparaciones de dientes 1-1 y 2-1. (B) Impresión digital.

Posteriormente, se corrigió en las preparaciones de los dientes con el objetivo de obtener un mejor eje de inserción de ambas coronas. También, se realizó un acabado mediante el uso de discos Sof-Lex (3M® ESPE, Deutschland) para regularizar la superficie y mejorar el ajuste de la restauración. Finalmente, se hizo una nueva impresión digital. (Figura 4)



**Figura 4.** Correcciones de preparaciones de dientes pilares.

Se procede a elaborar el diseño de las coronas definitivas de dientes 1-1 y 2-1 con el programa CEREC software 5.1 de la marca Dentsply Sirona® aplicando los parámetros de DSD. (Figura 5)



**Figura 5.** Diseño de restauraciones.

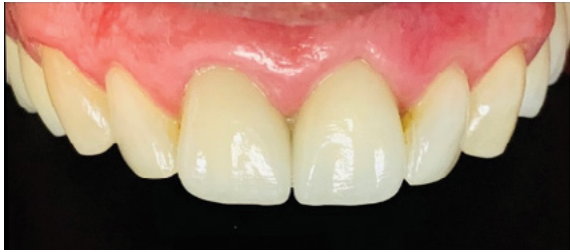Tras la confección de las coronas en el laboratorio mediante CAD/CAM y técnica cut back, se probaron en boca para comprobar el ajuste individual y en conjunto, la estética y forma de las restauraciones con cemento de prueba.

Previo a la cementación adhesiva se realizó aislamiento absoluto y se acondicionaron las restauraciones: en primer lugar, fueron grabadas en el laboratorio dental con ácido fluorhídrico al 9% de marca Ultradent®, se limpiaron con acetona y ácido ortofosfórico al 37% durante 1 minuto para eliminar contaminantes. A continuación, se colocó silano y adhesivo NT prime and bond (Dentply® DeTrey Konstanz, Germany) y se secó con aire. Para la cementación se utilizó cemento de resina fotopolimerizable (NX3 color A1, Kerr®).

Simultáneamente los dientes se acondicionaron mediante el grabado con ácido ortofosfórico al 37% durante 20 segundos y colocación de adhesivo.

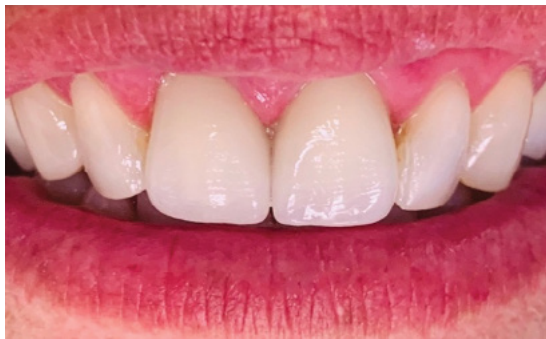Una vez asentadas las coronas, se realizó una pre-polimerización durante 3 segundos por vestibular y palatino de las restauraciones para retirar excesos del cemento, y se polimerizó durante 20 segundos cada una de las superficies

proximales, cervical e incisal. (Figura 6)



**Figura 6.** Cementado de coronas de cerámica feldespática en dientes 1-1 y 2-1.

Se realizó control postoperatorio a los 7 días para verificar el ajuste marginal de las restauraciones y control de la función oclusal de guía anterior. (Figura 7)



**Figura 7.** Control postoperatorio a los 7 días.

## DISCUSIÓN

El objetivo del presente reporte de caso fue describir el uso de Diseño de Sonrisa Digital como herramienta para planificación de casos, y establecer las consideraciones para la realización de restauraciones indirectas de cerámica feldespática.

La finalidad del tratamiento restaurativo en el sector anterosuperior, es brindar un aspecto más natural a la sonrisa, ya que se reestablecen los factores anatómicos, funcionales y estéticos, a través de diferentes tipos de materiales dentales, que permiten restaurar las relaciones dentolabiales y dan un aspecto armónico con el biotipo facial del individuo.<sup>9-11</sup> Para ello se debe

tener claro que los dientes varían entre personas de acuerdo a su genética, sexo y edad, por lo cual es imprescindible dedicar más tiempo a la fase de diagnóstico y plan de tratamiento, con el fin de tener una mayor predictibilidad, y eficacia, y así reducir los errores clínicos hasta llegar a una restauración estética y funcional, que atienda las necesidades y expectativas del paciente.<sup>9,12,13</sup>

En este caso el tratamiento se realizó mediante un análisis estético de la sonrisa, que evalúa a nivel macro estético las características del paciente, para ello se realizó el examen del rostro, se evaluaron los dientes individuales, y se seleccionaron los materiales.<sup>3</sup>

El primer paso, fue realizar un encerado diagnóstico, que determinó la correcta morfología de los dientes y sonrisa. Esto permitió que los cambios establecidos fueran visualizados en la boca del paciente por medio de un mock up, con el que se evaluaron los parámetros estéticos en conjunto con la opinión del paciente, de manera que todas las modificaciones pudieran ser integradas al diagnóstico inicial.<sup>5</sup>

A lo largo de la historia se han establecido diferentes pautas teóricas de estándares o proporciones de medidas dentales.<sup>9,13-15</sup> Las más mencionadas son: la proporción dorada o también llamada proporción aurea, la proporción dental estética recurrente (RED) y relación largo-ancho del incisivo central superior. (Figura 8)

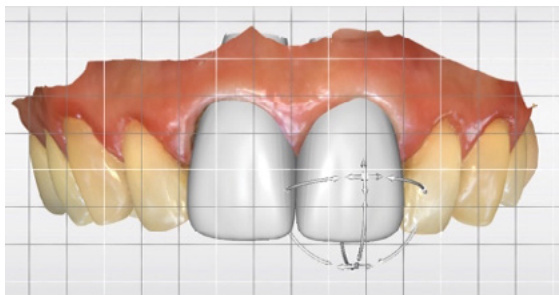
McLaren E, Acar O, Raj V,<sup>2,9,13</sup> establecen que la proporción dorada no es confiable para el uso estético general, debido a que se ha demostrado que las proporciones naturales de los dientes no siguen los estándares de la proporción dorada y solo se encuentran en el 17% de los casos.<sup>2</sup>

Por otro lado, la proporción dental estética recurrente (RED), es presentada como modelo

en diseño de sonrisa.<sup>2</sup> Esta técnica establece que desde una vista frontal existe una reducción constante en la proporción del ancho mesiodistal de los dientes sucesivamente hacia distal, es decir, cuando se ve desde el frente, el ancho de cada diente disminuye en la misma proporción en relación con el diente mesial.<sup>9,12,13</sup>

La proporción largo-ancho de los incisivos centrales es propuesta en la literatura entre el 75 al 80%<sup>15</sup>, esto quiere decir que la anchura de los incisivos centrales es aproximadamente el 80% de su longitud.<sup>14</sup>

Al momento de elaborar el encerado diagnóstico y prótesis provisionales se evidenció que la proporción largo-ancho de los dientes anterosuperiores mostró mejores resultados estéticos en comparación con las diferentes proporciones detalladas en la literatura. (Figura 8)



**Figura 8.** Relación largo-ancho de incisivos centrales superiores.

Durante el proceso de elaboración de restauraciones indirectas en dientes 1-1 y 2-1, se consideró que los incisivos centrales superiores poseen una concavidad llamada “área funcional” de los dientes anteriores, en la cual contactan los bordes incisales de los incisivos inferiores. Esta área es de suma importancia debido a que protege al grupo incisivo de las fuerzas verticales del cierre mandibular; por dicha razón es fundamental establecer la correcta forma e inclinación en las restauraciones anteriores, con el fin de no

crear contactos prematuros en esa zona que entorpezcan la guía anterior.<sup>16</sup>

Las restauraciones mínimamente invasivas pueden evitar los factores desfavorables, que no podrían lograrse fácilmente con la restauraciones tradicionales; conserva más tejidos dentales, protege la vitalidad de la pulpa dental, hace que el efecto de la restauración sea estable y eficaz durante mucho tiempo y logre los resultados esperados.<sup>17</sup> Por lo tanto, la odontología restauradora moderna se basa esencialmente en la adhesión. Esto le permite cumplir con tres parámetros vitales: estética, función y preservación del tejido sano.<sup>18</sup>

Con base a lo antes expuesto, se optó por el uso de materiales cerámicos con procedimientos adhesivos rigurosos que permiten un enfoque mínimamente invasivo, con altos estándares estéticos y predecibles en términos de resultado y pronóstico a largo plazo.<sup>18</sup>

Se pueden considerar diferentes opciones de tratamiento cuando se requieran restauraciones adhesivas estéticas en la región anterior: restauraciones directas de resina composita, carillas de resina composita o de laminado cerámico y coronas sin metal.

La elección entre técnicas directas e indirectas debe basarse en diversos criterios: preservación de la vitalidad dental, pérdida mínima de tejido sano, abordaje mínimamente invasivo del complejo gingival, exigencias estéticas, edad del paciente, costo económico y tiempo total de tratamiento. Otros parámetros son: el número y extensión de los dientes afectados, el tipo de función, la situación de los dientes antagonistas, la viabilidad de la recuperación funcional y anatómica del diente restaurado y la resistencia biomecánica del diente restaurado.<sup>18</sup>

En el caso reportado, la paciente se presentó con afectaciones estéticas severas, por ello se optó por métodos de restauración indirectos,

con material restaurador cerámica feldespática, ya que está indicada para la realización de restauraciones estéticas, por sus propiedades ópticas similares al esmalte dental y debido a su tasa de supervivencia y biomecánica predecible.<sup>19</sup>

Entre los materiales que se ofrecen para prensado o CAD/CAM se encuentran cerámicas CAD/CAM feldespáticas (Vitablocs Mark II®, Vita Zahnfabrik®; CEREC Blocs, Dentsply Sirona®), cerámicas de vidrio reforzadas con leucita (IPS Empress e IPS Empress CAD; Ivoclar Vivadent®), cerámicas de silicato de litio reforzadas (Celtra Press o Celtra Duo, Dentsply Sirona Prosthetics®; Vita Suprinity, Vita Zahnfabrik) y cerámicas de disilicato de litio (IPS e.max Press o IPS e.max CAD; Ivoclar Vivadent®).

Se decidió utilizar cerámica feldespática CAD CAM CEREC Blocs, Dentsply Sirona® debido a su excelente integración cromática y lumínica a la sustancia dental remanente.

Las restauraciones indirectas de cerámica se pueden elaborar mediante varios métodos que también influyen en la elección del material:<sup>20</sup> (Cuadro 2).

La calidad de la impresión determina el éxito de las restauraciones y ésta depende de la habilidad del clínico y la experiencia adquirida con el manejo de una técnica y de un material específico para tomarla.

Se utilizó hilo de retracción doble 0 ya que permite el desplazamiento de la encía y favorece una mejor visualización de los márgenes protésicos.<sup>21</sup> El aislamiento absoluto durante el procedimiento de cementación es necesario para garantizar la longevidad de la restauración.<sup>22</sup>

El procedimiento de adhesión se realiza con la colocación de silano en la restauración, antes de adhesivo y cemento debido a que mejora la unión del sustrato orgánico del diente con el

sustrato inorgánico de la restauración.<sup>23</sup>

**Cuadro 2.** Métodos de elaboración de restauraciones indirectas de cerámica.

Método	Descripción
Sinterización sobre láminas de platino o matrices refractarias.	Estética superior, resistencia relativamente baja.
Prensado o CAD/CAM, monolítico, teñido.	Estética reducida cuando se utilizan materiales monocromáticos, máxima resistencia.
Prensado o CAD/CAM, con una mínima carilla de esmalte sobre una estructura diseñada como estructura de núcleo de dentina, la técnica denominada "cut-back".	Muy buena estética, alta resistencia.
Prensado o CAD/CAM, con un revestimiento más extenso de una estructura.	Muy buena estética, alta resistencia.

Los materiales cerámicos modernos y compuestos utilizados con el estricto protocolo de los procedimientos adhesivos permiten un abordaje mínimamente invasivo y altamente estético con un excelente pronóstico a largo plazo.

Las restauraciones deben reproducir las características fisiológicas del diente natural.<sup>24</sup>

Por medio de los conocimientos e implementación de los diversos parámetros estéticos y el uso de DSD, se mejoró la sonrisa del paciente satisfaciendo sus necesidades estéticas, biomecánicas y funcionales.

## CONCLUSIONES

A través de la exposición de este caso clínico se logró determinar que el DSD permite visualizar de forma virtual los resultados de tratamientos odontológicos antes de realizar procedimientos restauradores estéticos, así como también mejorar la precisión de éstos con el fin de obtener resultados satisfactorios a corto y largo plazo.

No existe una fórmula definitiva para obtener resultados estéticos ideales en el sector anterior, más bien debe ser una combinación de guías de proporciones dentarias, percepción del paciente y del profesional.

En la actualidad es posible obtener estética, precisión y resistencia a través de los diversos sistemas cerámicos utilizando tecnología CAD CAM, que permite una mayor longevidad de las restauraciones. Por dicha razón, se propone crear una línea de investigación, con protocolo establecido para tener una continuidad y base científica clínica, en la resolución de casos similares.

## AGRADECIMIENTOS

El presente reporte de caso clínico fue realizado bajo la supervisión del Dr. Francisco Betancourt, la colaboración de los docentes que integran el Centro de Investigación de la Facultad de Odontología de la Universidad de El Salvador (CIFOUES), la participación de nuestros compañeros Fabiola Escobar, Gloria Hernández, José Godoy, Dalila López, Saira Mancía, Fanny Martínez, Julio Pineda, Berenice Solórzano, Reyna Tobar, Adriana Villalta, y la disposición de la paciente a colaborar en el desarrollo del reporte de caso clínico, a quienes expresamos nuestro sincero agradecimiento por su tiempo y dedicación en la realización del mismo.

## REFERENCIAS BIBLIOGRÁFICAS

1. Carbo Cornejo FE. Diseño De Sonrisa Digital: Evaluación Para Comprobar La eficacia de esta herramienta en planificacion, comunicacion y aceptacion del tratamiento. Realizada en alumnos de quinto semestre de la facultad de odontologia 2015-2016. 2016.
2. McLaren EA, Culp L. Smile Analysis The Photoshop® Smile Design Technique: Part I. J Cosmet Dent [Internet]. 2013;29(1):94–108. Available from: <https://pubmed.ncbi.nlm.nih.gov/24571506/>
3. McLaren EA, Culp L, Swann L. Smile Analysis Converting Digital Designs to the Final Smile: Part II. J Cosmet Dent. 2013;29(2):98–108.
4. Jafri Z, Ahmad N, Sawai M, Sultan N, Bhardwaj A. Digital Smile Design-An innovative tool in aesthetic dentistry. J Oral Biol Craniofacial Res [Internet]. 2020 Apr;10(2):194–8. Available from: <http://doi.org.10.1016/j.jobcr.2020.04.010>
5. Magne P, Magne M. Use of Additive Waxup and Direct Intraoral Mock-up for Enamel Preservation with Porcelain Laminate Veneers. Eur J Esthet Dent [Internet]. 2006;1(1):10–9. Available from: <https://pubmed.ncbi.nlm.nih.gov/19655472/>
6. Dietschi D. Free-hand composite resin restorations: a key to anterior aesthetics. Pract Periodontics Aesthet Dent. 1995;7(7).
7. Magne P, Holz J. Stratification of composite restorations: systematic and durable replication of natural aesthetics. Pract Periodontics Aesthet Dent. 1995;8(1):61–8.
8. Lamas C, Angulo G. Técnica de mock up



- y estratificación por capas anatómicas. *Odontol Sanmarquina*. 2011;14(1):19–21.
9. Acar O, Uluçam SH. Esthetic Analyses in Dentistry. *Int J Prosthodont Restor Dent*. 2019;9(3):88–92.
  10. Garcia PP, Da Costa RG, Calgaro M, Ritter AV, Correr GM, Da Cunha LF, et al. Digital smile design and mock-up technique for esthetic treatment planning with porcelain laminate veneers. *J Conserv Dent [Internet]*. 2018 Jul 1 [cited 2020 Sep 29];21(4):455–8. Available from: /pmc/articles/PMC6080190/?report=abstract
  11. Ramirez LM, Ballesteros LE, Preciado CJ. Biometría de Dientes Anteriores en Mestizos: Proporción largo/Ancho Intradental. *Int J Morphol [Internet]*. 2017;35(3):1075–82. Available from: [http://www.scielo.cl/scielo.php?script=sci\\_arttext&pid=S0717-95022017000300042&lng=en&nrm=iso&tlng=en](http://www.scielo.cl/scielo.php?script=sci_arttext&pid=S0717-95022017000300042&lng=en&nrm=iso&tlng=en)
  12. Azimi M, Dinparvar M, Teimourian H, Farhadian M. Evaluating Recurring Esthetic Dental Proportion (RED) and Golden Proportion in Natural Dentition. *Avicenna J Dent Res [Internet]*. 2016 Feb 27;9(1):0–5. Available from: <http://doi.org/10.5812/ajdr.30267>
  13. Raj V. Esthetic Paradigms in the Interdisciplinary Management of Maxillary Anterior Dentition-A Review. *J Esthet Restor Dent [Internet]*. 2013 Oct 1 [cited 2020 Sep 29];25(5):295–304. Available from: <http://doi.wiley.com/10.1111/jerd.12028>
  14. Fradeani M. Analisis Estetico de Fradeani.pdf. *Rehabilitacion estetica en prostodoncia fija*. Vol 1. 2006. 352 p.
  15. Swelem AA, Al-Rafah EMZ. Evaluation of “Golden Proportion” in Saudi individuals with natural smiles. *Saudi Dent J*. 2019;31(2):277–83.
  16. Okeson JP. *Tratamiento de oclusion y afecciones temporomandibulares*. DRK Editio. Elsevier. Barcelona España; 2013. 56 p.
  17. Yu H, Zhao Y, Li J, Luo T, Gao J, Liu H, et al. Minimal invasive microscopic tooth preparation in esthetic restoration: a specialist consensus. *Int J Oral Sci [Internet]*. 2019 Sep 1 [cited 2020 Sep 30];11(3):1–11. Available from: <https://doi.org/10.1038/s41368-019-0057-y>
  18. Veneziani M. Ceramic Laminate Veneers: clinical procedures with a multidisciplinary approach. *Int J Esthet Dent [Internet]*. 2017 Jan [cited 2020 Sep 30];12(4):426–48. Available from: <https://pubmed.ncbi.nlm.nih.gov/28983530/>
  19. Tartaglia GM, Sidoti E, Sforza C. A 3-year follow-up study of all-ceramic single and multiple crowns performed in a private practice: A prospective case series. *Clinics*. 2011;66(12):2063–70.
  20. Edelhoff D, Prandtner O, Pour RS, Liebermann A, Stimmelmayer M, GÜth JF. Anterior restorations: The performance of ceramic veneers. *Quintessence Int (Berl) [Internet]*. 2018 [cited 2020 Sep 29];49(2):89–101. Available from: <https://doi.org/10.3290/j.qi.a39509>
  21. Perakis N, Belser UC, Magne P. Final impressions: a review of material properties and description of a current technique. *Int J Periodontics Restorative Dent [Internet]*. 2004;24(2):109–17. Available from: <https://pubmed.ncbi.nlm.nih.gov/15119881/>
  22. Reshad M, Cascione D, Magne P. Diagnostic mock-ups as an objective tool for predictable outcomes with porcelain laminate veneers in esthetically demanding patients: A clinical report. *J*

- Prosthet Dent [Internet]. 2008;99(5):333–9. Available from: <https://pubmed.ncbi.nlm.nih.gov/18456043/>
23. Matsumura H, Aida Y, Ishikawa Y, Tanoue N. Porcelain laminate veneer restorations bonded with a three-liquid silane bonding agent and a dual-activated luting composite. J Oral Sci [Internet]. 2006;48(4):261–6. Available from: <https://pubmed.ncbi.nlm.nih.gov/17220627/>
24. Giannetti L, Apponi R. Combined Orthodontic and Restorative Minimally Invasive Approach to Diastema and Morphology Management in the Esthetic Area. Clinical Multidisciplinary Case Report with 3-Year Follow-Up. Case Rep Dent [Internet]. 2020 [cited 2020 Sep 28];2020. Available from: <https://doi.org/10.1155/2020/3628467>