



Revista MINERVA

Plataforma digital de la revista: <https://minerva.sic.ues.edu.sv>



Desequilibrio oclusal y su influencia en la alineación vertebral: Un ensayo en ratones

Occlusal imbalance and its influence on vertebral alignment: An experiment in mice

Ana Alexandra Escobar-Majano¹, Ligia Elena Escobar-Rivas¹, Sandra Guadalupe Góngora-Renderos¹, Óscar Emerson Mártir-Ventura¹, Muriel Denisse Rivera-López¹, Carmen Cecilia Santeliz-Flores¹, Douglas Oswaldo Escobar-Osegueda², José Guillermo Mejía-Valencia³

RESUMEN

En ortopedia maxilofacial y ortodoncia se ha demostrado la relación de los desequilibrios oclusales del sistema estomatognático y su influencia sobre la ergonomía corporal, sobre todo en la columna vertebral en pacientes con problemas dento-maxilares; por lo tanto, el objetivo de este estudio fue comprobar si un desequilibrio oclusal inducido, afecta en la alineación de la columna vertebral en ratones de laboratorio. **Materiales y métodos:** La muestra consistió en 10 ratones (*Mus musculus*) de 14 semanas de edad, divididas en dos grupos. Se tomaron radiografías iniciales a ambos grupos (tratamiento y control), para este procedimiento se sedaron a los ratones, se fijaron a las varillas de una caja metálica utilizando líneas de referencia y se pusieron en ligera tracción. Después de obtenidas las radiografías iniciales se colocó al primer grupo (tratamiento) un botón de resina de color azul, el cuál utilizaron por una semana y al segundo grupo (control) no se colocó nada. Posteriormente se procedió a la toma de una radiografía a ambos grupos para verificar la presencia o ausencia de desviación en la columna vertebral. **Resultados:** Para la evaluación radiográfica se midió la línea vertical o plomada en relación con la línea centro-sacra. Los resultados del estudio revelaron que aquellos ratones en los que se colocó el botón oclusal, la columna vertebral presentó desviación significativa al paso de una semana. **Conclusiones:** Se ha demostrado que un desequilibrio oclusal puede influir en la alineación vertebral en ratones induciendo como resultado una escoliosis leve.

Palabras Clave: Oclusión dental, Postura corporal, Interferencia oclusal, Escoliosis, Sistema estomatognático.

1 Práctica disciplinar profundizada de ortodoncia, Facultad de Odontología de la Universidad de El Salvador.

2 Área de ortodoncia y ortopedia maxilofacial.

3 Laboratorio de Experimentación Animal del Centro de Investigación y Desarrollo en Salud (CENSALUD) de la Universidad de El Salvador.

ABSTRACT

In maxillofacial orthopedics and orthodontics has been demonstrated the relationship between the occlusal disharmonies of stomatognathic system and its influence of the body ergonomics (posture), overall in the spine in patients with dento-maxillary issues; therefore, the objective of this study was to verify if an occlusal imbalance induced, affects the alignment of the spine in laboratory mice. **Materials and methods:** The sample consisted of 10 mice (*Mus musculus*) 14 weeks old, which were divided into two groups. Previous radiographic shots were taken to both groups (treatment and control), the mice were sedated and fixed to the rods of a metal box using reference lines and they put in slight traction. After obtaining the initial radiographs it was placed at first group (treatment) a button of blue-colored resin which they used for one week and to the second group (control) nothing was placed. A control radiograph was then taken to both groups to verify the presence or absence of deviation in the spine. **Results:** For the radiographic evaluation the vertical or plumb line was measured in relation to the vertical center sacral line. The results of the study revealed that those mice in which the occlusal button was put in the molar of the left side the vertebral column presented significant deviation at the passage of one week. **Conclusions:** It has been demonstrated that an occlusal imbalance can influence the vertebral alignment in mice inducing as a result a mild scoliotic.

Keywords: Dental occlusion, Body posture, Occlusal interference, Scoliotic, Stomatognathic system.

INTRODUCCIÓN

Existe una atracción progresiva en el estudio de la relación que hay entre la oclusión y la postura, debido a una mayor incidencia de dolor en el cuello y el tronco en pacientes con disfunción oclusal. En odontología, el estudio de la relación entre los problemas dento-maxilares y la columna, es de creciente interés. Hay varias condiciones que impiden la alineación normal del tronco en el plano frontal, y podría ser interesante investigar si estas condiciones también afectan la oclusión dental y viceversa.¹

Simões en 2010 menciona que existe relación entre la maloclusión y el aumento permanente de la curva cervical hacia la verticalización y la lordosis o cifosis cervical patológica.² Además, Bartolucci en el 2015, señala que la forma y posición de las vértebras cervicales pueden estar alteradas cuando existe una maloclusión dental.³

En décadas recientes se ha sugerido que las alteraciones en el sistema estomatognático como las mal oclusiones, pueden influenciar completamente la postura del cuerpo. Por

este motivo, un número creciente de pacientes buscan un tratamiento concomitante para las maloclusiones dentales y las alteraciones posturales.⁴⁻⁵

En una maloclusión dental, como una mordida cruzada, la asimetría mandibular funcional es detectada y controlada según los modelos de regulación posturales, de modo que se modifica el patrón habitual y se genera otro configurado en el sistema nervioso central, provocando un tono diferente en los músculos masticatorios con compensaciones a diferentes niveles. Inicialmente, el cambio es funcional, pero de mantenerse, puede ser definitivo por el desarrollo óseo posterior.⁶

Pero, ¿por qué considerar este binomio entre postura corporal y maloclusión como una condición tan estrechamente relacionada? Fundamentalmente, se debe considerar que los músculos posturales mandibulares son parte de la cadena muscular que permite al individuo permanecer de pie con la cabeza erguida. Cuando se producen cambios posturales, las contracciones musculares a nivel del sistema estomatognático cambian

la posición mandibular, porque la mandíbula busca y adopta nuevas posiciones ante la necesidad de funcionar. La columna juega un papel muy importante en la postura corporal; al estar alterada, se puede caracterizar de tres formas: a) Tipo descendente, donde el origen puede ser un problema de maloclusión dental o de la articulación temporomandibular; b) Tipo ascendente, donde el origen puede estar relacionado con problemas de los miembros inferiores, en la columna o en el apoyo plantar y c) Tipo mixto, donde participan los dos anteriores. Una maloclusión dental no solo se puede relacionar con la posición de la mandíbula y del cráneo, sino también con la columna cervical, las estructuras supra e infrahioideas, los hombros, la columna torácica y lumbar,⁷ que simultáneamente funcionan como una unidad que define la relación biomecánica que existe entre el sistema estomatognático y la columna cervical.⁸ El octógono de la prioridad funcional a la que hacen referencia involucra la interrelación del cuello, cabeza, columna vertebral, pasaje de aire, mandíbula, lengua, área infrahioidea y articulación temporomandibular (ATM).² Todas estas estructuras dan estabilidad ortostática al cráneo sobre la columna cervical que, si se ve comprometida, influye en la etiología de las disfunciones craneomandibulares y del dolor orofacial. Esto debido a que se determina la ubicación espacial de la mandíbula influenciada por estructuras anatómicas asociadas con la oclusión dental. Tal es el caso de los músculos masticadores que, al alterarse, pueden producir disfunciones del sistema craneomandibular.⁷

Como bien lo expone Frenck (2015), cuando existe una alteración del contacto oclusal anterior y falta de cierre labial (gap labial), el hioides se altera y el paciente tiende a levantar la cabeza para respirar y pierde el plano de visión, alterando la posición de la columna.⁹

De igual manera relaciona Rocabado (s.a) en

su descripción de la posición ortostática de la cabeza con la posición de equilibrio maxilomandibular, en la que se produce una extensión de la cabeza asociada a la apertura bucal o descenso mandibular, y flexión de la cabeza asociada al cierre bucal o elevación mandibular, así mismo del equilibrio transversal necesario que debe existir entre la cabeza y cintura escapular del 50% del lado derecho con el 50% del lado izquierdo.⁸

Estudios realizados por Gribel (2002) en Brasil, quien habla de cómo las alteraciones oclusales como la mínima dimensión vertical del lado izquierdo, favorece la desviación mandibular hacia ese lado, debido a la actividad muscular llevando la mandíbula al cierre lo más cercano posible a la base craneal.¹⁰

Está demostrado por tanto que es imposible hablar de esta temática dejando de lado tantas estructuras anatómicas importantes y que sin duda alguna juegan un papel más que preponderante en el mecanismo de acción cráneo-vertebral normal.

Es por eso que el odontólogo no debe ignorar esto, debiendo integrar todos los conocimientos, para que junto a los demás elementos con que cuenta, pueda dilucidar de manera certera la procedencia de algunos síntomas relacionados a este complejo.¹¹

Por tanto, el objetivo de este estudio fue comprobar de manera preliminar, si un desequilibrio oclusal influencia la alineación de la columna vertebral en ratones de laboratorio, por medio de un modelo de maloclusión inducida en roedores, con lo que se estarían validando las diferentes aseveraciones de los autores y estudios realizados en relación al mal alineamiento de los dientes y su influencia en la postura corporal.

METODOLOGÍA

Descripción general

El estudio se realizó conforme a lo establecido en las guías del Manual sobre el Cuidado y Uso de los Animales de Experimentación del Consejo Canadiense de Protección de los Animales (CCAC, 1998).¹²

Animales

Se utilizaron 10 ratones (*Mus musculus*) de la cepa NIH (National Institute of Health) procedentes del Laboratorio de Experimentación Animal (LEA) del Centro de Investigación y Desarrollo en Salud (CENSALUD) de la Universidad de El Salvador.

Los ratones utilizados se encontraban en estado adulto de 14 semanas de vida, nulíparas y no grávidas cuyo peso osciló entre 25 y 30 g. Todos los animales se mantuvieron a una temperatura y humedad relativa controlada de 22 ± 2 °C y entre 50 - 60% respectivamente, con un ciclo luz y oscuridad de 12 horas, marcados con ácido pícrico para su identificación individual. Todos fueron examinados clínicamente antes de cada ensayo para certificar su estado de salud. La alimentación consistió en dieta a base de concentrado para roedores y agua ad libitum. Estos se dividieron en un grupo tratamiento de 5 ratones, y los 5 restantes conformaron el grupo control.

Anestesia

Para la toma radiográfica y la colocación del botón de resina, se procedió a sedar a los ratones con Xilacina al 2% y Ketamina de 50 mg/ml; se pesó a cada ratón para poder dosificar de la forma correcta y se trabajó con un peso promedio de 26.7 g. La dosis administrada se mezcló en una jeringa de tuberculina de 1ml/cc con la proporción de 0.03 ml de Ketamina y 0.005 mg de Xilacina en 0.1ml que se obtuvo de la mezcla de 0.01 ml Xilacina diluida en 0.2 ml

de agua destilada. La vía de administración fue por vía intraperitoneal a un volumen de 0.1 ml para cada ratón.

Colocación del botón de resina

Al grupo tratamiento, posterior a la radiografía inicial, se le creó una disfunción en la posición de mordida al colocarle un botón de resina de color azul en el primer molar superior izquierdo como un contacto prematuro, levantándolo aproximadamente 0.5 mm y se indujo así un posible desequilibrio oclusal (Figuras 1 y 2). Al segundo grupo (control) no se le colocó nada.

Para esto el operador utilizó un adhesivo fotopolimerizable color azul (Transbond™ Plus de la casa comercial 3M); que ayudó a observar fácilmente el material al momento de la colocación, a través de una punta angulada, desechable, que permitió aplicarlo directamente sobre la superficie oclusal del primer molar superior izquierdo, lo que redujo la posibilidad de contaminación. Mientras que el otro utilizó una lámpara de luz LED y se fotopolimerizó por 20 segundos.

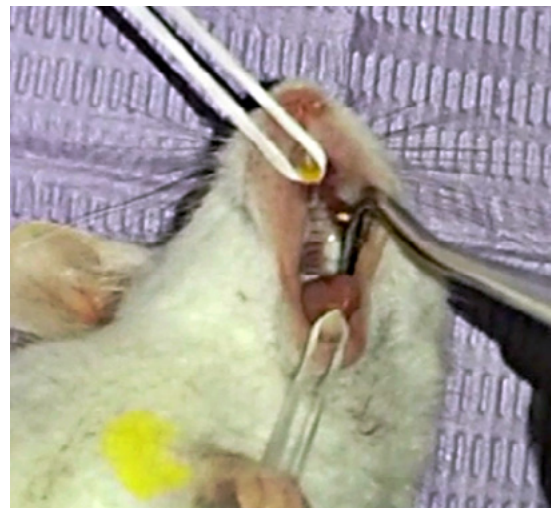


Figura 1. Fotografía intraoral del antes de la colocación del botón oclusal.

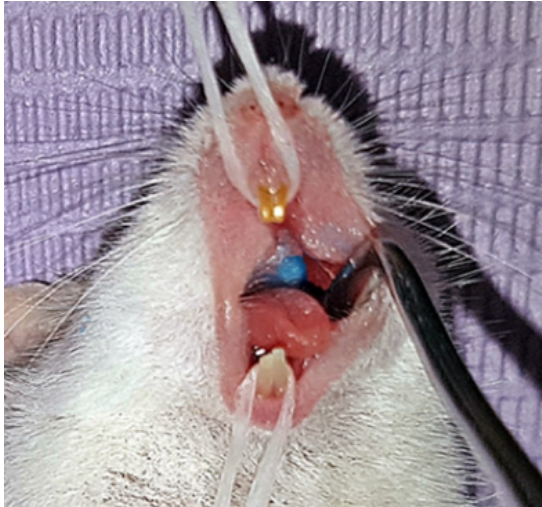

Figura 2. Fotografía intraoral con el botón oclusal azul colocado en el primer molar superior izquierdo

Toma de radiografías

Los ratones del grupo tratamiento, usaron el botón de resina de color azul por una semana y posteriormente se les realizó otra toma radiográfica de cuerpo completo para evaluar si hubo un cambio en la alineación de la columna vertebral como respuesta a este desequilibrio inducido. Ambos grupos fueron expuestos a una toma radiográfica en el plano frontal previo al inicio del experimento, y a otra de control después de transcurrida una semana, con un aparato de rayos X estacionario, ciéltico quantum, modelo visión rad, con una técnica radiográfica de 46kv, 150mA y 0.004Mas. La distancia entre el foco y la mesa fue de 40 pulgadas sin Bucky. Fueron usadas películas radiográficas Carestream, base poliéster sensible al verde, tamaño (6 ½ x 8 ½ pulgadas), y se obtuvieron a través de una procesadora automática de revelado Marca Kodak Modelo RPX-OMAT PROCESOR.

Para que la toma de radiografías fuera lo más exacta posible en todos los animales, se utilizó una caja metálica sin tapa ni fondo de 24cm de largo x 15cm de ancho x 10cm de alto, con dos barras horizontales desplazables por unos rieles

laterales, que se ajustaban con unas roscas para fijar a los animales apoyados sobre su espalda, y después ponerlos en tracción a través de cada una de sus extremidades delanteras y traseras, por medio de cuatro cordones de 3cm de largo sujetas a unos pilares verticales en las barras. Se dibujaron unas líneas de referencia en la mesa radiográfica para que la colocación de la caja metálica quedara en la misma posición durante todas las tomas radiográficas.¹³

Evaluación radiográfica

Para evaluar la presencia de la curvatura en la columna vertebral en los ratones estudiados, se recurrió a la medición de la línea vertical o plomada C7 (LPC7), para cuya obtención se traza en la radiografía frontal, desde el centro del cuerpo vertebral C7 hacia caudal, paralela al borde lateral de la radiografía; y la línea vertical centro-sacra (LVCS) atraviesa el punto medio del platillo superior de S1, en sentido vertical y paralela al borde lateral de la radiografía frontal. Su utilidad radica en permitir una mejor identificación del ápex de las curvas y es punto de referencia para la evaluación del balance coronal de la columna vertebral.¹⁴

Análisis estadístico

Se utilizó el programa Statistical Package for the Social Sciences/Paquete Estadístico para las Ciencias Sociales (SPSS), para analizar los datos. Las pruebas utilizadas en el estudio para contrastar la hipótesis de igualdad de varianzas, fue el estadístico de Levene y el Analysis of variance/Análisis de la varianza (ANOVA).

RESULTADOS Y DISCUSIÓN

Los resultados del estudio revelaron que en las radiografías iniciales previas a la intervención se presentó una ligera desviación en la columna vertebral, lo cual corresponde a la escoliosis fisiológica que poseen los ratones (Figura 3) y desde el momento en que se trazó la primera

serie de radiografías midiendo la línea vertical o plomada en relación con la línea vertical centro-sacra.

Aquellos ratones en los que se colocó el botón oclusal en el molar del lado izquierdo -grupo tratamiento- la columna vertebral presentó curvatura significativa al paso de una semana, sin tendencia hacia un lado en específico (Figura 4).

Esta investigación está basada en estudios anteriores, donde se ha demostrado que existe evidencia de prevalencia entre las maloclusiones asociadas a escoliosis,¹⁵⁻¹⁶ dolor en los músculos del cuello, espalda, ATM,^{1,7} interacción con la postura corporal,¹⁷ incluyendo asociación entre

reducción del rango de movimiento lateral y escoliosis.¹⁶

Además, de provocar un desequilibrio oclusal en un grupo de ratones a través de la colocación de un botón de resina, para comprobar si generaba algún tipo de influencia en la alineación de la columna vertebral, por medio de un análisis radiográfico. El método empleado para tomar radiografías, fue principalmente concebido para asegurar la estandarización y reproductibilidad del procedimiento radiográfico. Los procedimientos descritos previamente en la toma de las radiografías permitieron emplear el mismo procedimiento de posicionamiento para todos los ratones.

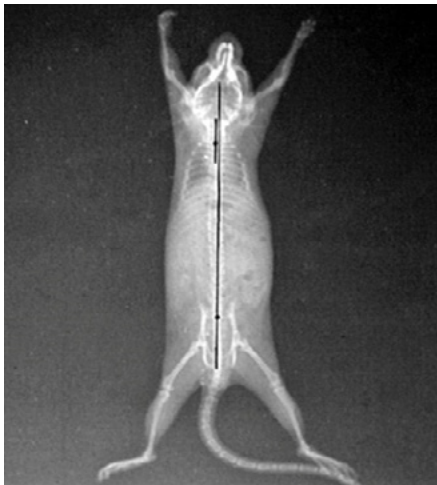


Figura 3. Radiografía inicial que muestra la escoliosis fisiológica de los ratones.

Para el grupo control al que no se le colocó ningún botón de resina, una vez transcurrida la semana se tomó una radiografía de control y se trazó para verificar si había ocurrido cambio alguno, sin embargo, éste se mantuvo dentro del rango considerado como desviación fisiológica en su posición normal y sin presencia de desbalances. Para la elección del período de tiempo de la utilización del contacto prematuro (una semana), se consideró el promedio de esperanza de vida de un hombre de 70 años y el promedio de un ratón de dos años, junto

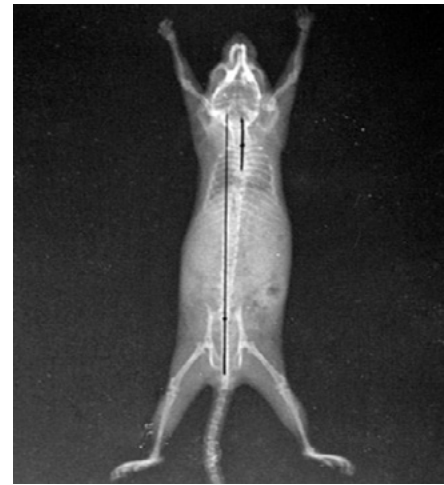


Figura 4. Radiografía después de una semana de uso del botón de resina oclusal.

con el promedio de tiempo necesario en humanos para la aparición de los primeros síntomas de las patologías de la articulación temporomandibular (ATM), después de una alteración de la oclusión, la cual se calculó que sería de seis meses.¹

El estadístico de Levene arrojó un valor de 0.019 para el grupo tratamiento, lo que nos permite rechazar suposición de igualdad de varianzas, habiendo diferencias significativas en este grupo (Tabla 1).

Tabla 1. Prueba de homogeneidad de varianzas.

	Estadístico de Levene	gl1	gl2	Sig.
Distancia Desviación 1 (antes del tratamiento)	0.019	1	8	0.893
Distancia Desviación 2 (después del tratamiento)	26.025	1	8	0.001*

Notas Cuadro 1. Los valores de las diferencias significativas (*) se expresan cuando $P < 0.05$

En esta investigación, el descubrimiento más importante fue que el desequilibrio inducido por el botón de resina unilateral, el cual, causó un cambio revelador en la alineación de la vértebra C7. Además, que en el análisis del grupo tratamiento se encontraron valor de P en la alineación del segmento de vértebras considerado. Ésta evidencia permite postular que un desequilibrio oclusal puede contribuir

a experimentar una escoliosis en ratones de laboratorio.

El análisis de la varianza mostró un nivel de significancia intra-clase, con un resultado de 0.003 por lo que se demuestra que existen diferencias significativas en las desviaciones entre ambos grupos después de administrado el tratamiento (Tabla 2).

Tabla 2. ANOVA.

		Suma de cuadrados	gl	Media cuadrática	F	Sig.
Distancia Desviación 1 (antes del tratamiento)	Inter-grupos	1.806	1	1.806	1.592	0.243
	Intra-grupos	9.075	8	1.134		
	Total	10.881	9			
Distancia Desviación 2 (después del tratamiento)	Inter-grupos	7.656	1	7.656	17.376	0.003*
	Intra-grupos	3.525	8	0.441		
	Total	11.181	9			

Notas Cuadro 2. Los valores de las diferencias significativas (*) se expresan cuando $P < 0.05$

Por lo anteriormente planteado, se puede aseverar que hay una diferencia estadísticamente significativa entre las columnas vertebrales de los ratones tratados antes y después de haber aplicado el botón de resina, donde se demostró nuevamente que al producir un desequilibrio oclusal, se puede inducir a una escoliosis. Al obtener la medición de la línea vertical o plomada en relación a la línea vertical centro-sacra. También se comprobó la influencia en la alineación de la

columna vertebral en las radiografías del grupo tratamiento.

Por medio del análisis radiográfico que se realizó a través de la medición de la línea vertical o plomada C7, en relación a la línea vertical centro-sacra S1, una semana después; se pudo observar una evidente curvatura escoliótica en la columna vertebral de los ratones tratados, concordando así con otros resultados de investigaciones realizadas en ratas.^{1,18}

Entre los resultados también se pudieron evaluar:

La media de las desviaciones de las columnas de los ratones en las radiografías iniciales del grupo tratamiento fue de 1.25mm, mientras que en grupo control fue de 2.1mm. La desviación típica en los del grupo tratamiento fue de 1.0, y la del grupo control fue de 1.126 (Tabla 3).

Tabla 3. Desviación en Radiografías iniciales.

Grupos	Media	N	Desv. Típ.
Grupo Tratamiento	1.2500	5	1.00000
Grupo Control	2.1000	5	1.12639
Total	1.6750	10	1.09956

En un estudio realizado anteriormente en ratas, en donde se indujo una mordida cruzada por medio de la colocación de una almohadilla de resina en el primer molar superior izquierdo durante una semana, el análisis radiográfico mostró que hubo un cambio significativo en la alineación de la vértebra T6 ($p < 0.01$) y la vértebra T10 ($p < 0.05$) en el grupo de ratas tratadas en relación con las no tratadas y las radiografías iniciales antes de la colocación de la almohadilla de resina.¹ La curvatura escoliótica observada en las ratas tratadas involucraron la región cervical y las deformidades vertebrales teniendo similitud a la escoliosis observada en este estudio, después de las lesiones inducidas en una semana por un desequilibrio oclusal.

La media de las desviaciones de las columnas de los ratones en las radiografías posteriores a la colocación del botón de resina del grupo de estudio fue de 3.6mm, mientras que en el grupo control fue de 1.85mm. La desviación típica fue de 0.89 en el grupo control, mientras que en el grupo de estudio el resultado fue de 0.28, siendo este menor, por lo tanto, con una concentración de los datos obtenidos más cercanos a la media (Tabla 4).

Tabla 4. Desviación después de la colocación del botón de resina.

Grupos	Media	N	Desv. Típ.
Grupo Tratamiento	3.6000	5	0.28504
Grupo Control	1.8500	5	0.89443
Total	2.7250	10	1.11461

En un estudio realizado en México donde utilizaron 36 ratas, al grupo tratamiento se le tomaron las radiografías previas a la colocación de un tope oclusal en el primer molar superior derecho, una vez transcurridas dos semanas, se le tomó una segunda serie de radiografías, en las cuales se apreciaron cambios en las columnas vertebrales de estas, sin algún patrón a seguir.¹⁸ Coincidiendo con nuestro estudio en el cual no se apreció ninguna tendencia hacia un lado en específico en los ratones del grupo tratamiento, con la única diferencia que se lograron apreciar los cambios en la curvatura de la columna en el período de una semana.

En ocho de las diez radiografías iniciales se presenta una desviación hacia la izquierda, y dos hacia la derecha (Tabla 5).

Tabla 5. Dirección Desviación 1.

Grupos	Derecha	Izquierda	Total
Grupo Tratamiento	2	3	5
Grupo Control	0	5	5
Total	2	8	10

La asociación de la postura con las clases de Angle y los tipos faciales, plantea que normalmente se observa la anteriorización de la cabeza y el aumento de la cifosis torácica en los individuos con Clase II.¹⁹

En las radiografías posteriores a la colocación del botón de resina, se mostraron 7 ratones con desviación a la derecha y tres con desviación a la izquierda (Tabla 6), por lo que no se puede predecir la dirección de la inclinación vertebral.

Tabla 6. Dirección Desviación 1.

Grupos	Derecha	Izquierda	Total
Grupo Tratamiento	3	2	5
Grupo Control	4	1	5
Total	7	3	10

En otra investigación realizada en pacientes humanos, se estudiaron los diversos tipos de oclusión en sujetos con escoliosis,¹⁶ los pacientes con escoliosis idiopática tienen características asimétricas de maloclusión en comparación con una población aleatoria, lo que lleva a aseverar que existe una relación directa entre los problemas dento-maxilares con alteraciones en la columna vertebral como la escoliosis.²⁰

CONCLUSIONES

En conclusión, al ser un estudio demasiado corto se debe considerar más como un pequeño ensayo, y aun así podría influenciar en la alineación de la columna vertebral, debido al desequilibrio que se produce en la musculatura masticatoria y su relación con los músculos adyacentes, teniendo como un resultado que las interferencias oclusales observadas generan escoliosis leve en ratones de laboratorio.

AGRADECIMIENTOS

Agradecemos a la Licda. Teresa de los Ángeles Reyes Paredes y a todo el personal de la Clínica de Radiología y Ultrasonografía de la Facultad de Medicina de la Universidad de El Salvador, quienes prestaron sus instalaciones para la realización de una parte de esta investigación. Al Dr. Gustavo Antonio Figueroa, Coordinador de la Clínica de Veterinaria de la Facultad de Agronomía de la Universidad de El Salvador por el apoyo en cuanto a instructoría, capacitación y acopio de medicamentos.

REFERENCIAS BIBLIOGRÁFICAS

1. D'Attilio M, Filippi MR, Femminella B, Festa F, Tecco S. The influence of an experimentally-induced malocclusion on vertebral alignment in rats: a controlled pilot study. *cranio*. 2005; 23 (2): 119-129.
2. Simões W. Ortopedia Funcional de los Maxilares: a través de la Rehabilitación Neuro-oclusal. Tomo 1. 4ta ed. 2010.
3. Bartolucci E. Curso de posturometría y fisioterapia en Odontología y Ortopedia Funcional Universidad Autónoma de San Luis Potosí, 2015.
4. Michelotti A, Buonocore G, Manzo P, Pellegrino G, Farella M. Dental occlusion and posture: an overview. *Prog Orthod*. 2011;12(1):53-8. doi: 10.1186/1748-7161-6-15.
5. D'Attilio M, Caputi S, Epifania E, Festa F, Tecco S. Evaluation of cervical posture of children in skeletal class i, ii, and iii. *Cranio*. 2005; 23:219-228.
6. Barata-Caballero D, Mencía-Marrón A, Durán-Porto A. Relación entre oclusión y postura (ii). *Fisiopatología de la mordida cruzada*. *Gaceta Dental* 2011; 187:124-139. Disponible en: <http://www.gacetadental.com/wp-content/uploads/OLD/>
7. Visscher CM, Lobbezoo F, de Boer W, van der Zaag J, Naeije M. Prevalence of cervical spinal pain in craniomandibular pain patients. *Eur J Oral Science*. 2001; 109 (2): 76-80.
8. Rocabado M. Relación biomecánica entre el sistema estomatognático y la columna cervical. *CEDIME*. Chile.
9. Frenck J. Filosofía SWING, Córdoba Argentina. 2015.
10. Gribel, MN, Planas Direct Tracks in the Early Treatment of Unilateral Crossbite with Mandibular Postural Deviation. *Why Worry So Soon?*, *WJO*. 2002, Vol. 3 Issue 3, p239-249. 11p.

22.

11. Latyn K, Collante de Benítez C. Interrelación de las estructuras cráneo-cérvico-mandibulares e hioideas. (s.a.)

12. Ernest D, Olfert DMV, Brenda M, Cross DMV, McWillia AA. Manual sobre el cuidado y uso de los animales de experimentación, Consejo Canadiense de Protección de los animales, Vol. 1, Año 1998.

13. Díaz JJ, Schroter GC, Schulz LR. Actualización de la evaluación radiológica de la escoliosis, Revista Chilena de Radiología, Vol.15 N° 3, año 2009; 141-151

14. Kuklo T. Radiographic evaluation of spinal deformity. Neurosurg Clin N Am. 2007; 18: 215-222.

15. Hitchcock HP. Treatment of malocclusion associated with scoliosis. Angle Orthod. 1969; 39 (1): 64-68.

16. Ben-Bassat Y, Yitschaky M, Kaplan L, Brind I. Occlusal patterns in patients with idiopathic scoliosis. Am J Orthod Dentofacial Orthop. 2006; 130:629-33.

17. Montero Parrilla JM, Morais Chipombela LC, Semykin O. La oclusión dentaria en interacción con la postura corporal, Revista Cubana de Estomatología 2014;51(1):15-23.

18. Madrid V, Morales F, Ondarza R, et al. Influencia de un desequilibrio oclusal en la desviación y alineación de la columna vertebral en ratas: un estudio controlado. Revista Mexicana de Ortodoncia. 2016; 4(1):24-30.

19. Bricot B. Posturología. São Paulo: Ícone Editora; 1999.

20. Saccucci M, Tettamanti L, Mummolo S, Polimeni A, Festa F, Tecco S. Scoliosis and dental occlusion: a review of the literature. Scoliosis. 2011; 6:15. doi:10.1186/1748-7161-6-15.